

PRESS MARK
Press P
Shelf 5
Book 46

R.C.P. EDINBURGH LIBRARY
R26303M0236

HISTOLOGISCHER ATLAS

ZUR

PATHOLOGIE DER HAUT

VON

P. G. UNNA.

Mit 55 farbigen Tafeln.

BIBLIOTH
COLL. REG.
MED. EDIN.

HAMBURG UND LEIPZIG.
VERLAG VON LEOPOLD VOSS
1910.

Druck der Druckerei-Gesellschaft Hartung & Co. m. b. H.
(vorm. Richtersche Verlagsanstalt), Hamburg 25.

Inhalt.

I.

Seite

Vorwort ... 1
1. Impetigo staphylogenes ... 3
2. Folliculitis staphylogenes ... 6
3. Impetigo, Folliculitis und Perifolliculitis staphylogenes ... 8
4. Furunkel der Erwachsenen und Abscesse der Neugeborenen ... 11
5. Furunkel der Erwachsenen ... 13
6. Furunkel ... 15

II.

7. Chronisches Ekzem ... 19
8. Abheilung des Ekzembläschens ... 23
9. Seborrhoisches Ekzem des Kopfes ... 27
10. Seborrhoisches Ekzem des Körpers ... 30
11. Sternalekzem. Akutes Ekzembläschen (Impfbläschen) ... 33

III.

Impetigo ... 39
12. Impetigo vulgaris. Bläschen und Krusten in voller Entwicklung ... 42
13. Impetigo vulgaris. Primäres Bläschen. Kruste. Abheilung ... 46
14. Impetigo circinata. Impetigo streptogenes ... 49
15. Impetigo multilocularis ... 52
16. Phlyctaenosis streptogenes ... 55
17/18. Pustulosis staphylogenes ... 58

IV.

Vorwort ... 67
Einleitung ... 70
19. Erythema multiforme vesiculosum. Zoster ... 75
20. Zoster ... 81
21. Zoster. Herpes genitalis ... 83
22. Herpes genitalis. Herpes facialis ... 87
23. Varicellen ... 90
24. Varicellen. Variola ... 93
25. Variola ... 98

V.

Einleitung ... 105
26. Kindlicher weicher Naevus. Einfache Metaplasie der Stachelzellen ... 109
27. Einfache, unkomplizierte Metaplasie ... 114
28/29. Gelbe Schwellung ... 118
30. Halbflüssige und homogene Schwellung. Haarnaevi. Naevus der Erwachsenen 125
31. Naevi der Erwachsenen ... 129

VI/VII.

Seite

Einleitung 133
32. Gute und schlechte Darstellungen des Granoplasmas 137
33. Entstehung der Plasmazellen. Plasmatochterzellen. Die Plasmazellen des Granulationsgewebes 147
34. Das Plasmom des Rhinophyms. Die atrophischen Plasmazellen 156
35. Das Plasmom des Ulcus molle. Der Streptobacillus ulceris mollis (Unna) 163
36. Das Plasmom des Rhinoskleroms. Die hyaline Degeneration der Plasmazellen. Die Schaumzellen. Die Bazillen des Rhinoskleroms 168
37. Hyalin des Rhinoskleroms in kristalloiden Formen. Das Plasmom der Mykosis fungoides. Die Granolyse 176
38/39. Künstlicher Transport von Zellsubstanzen durch Behandlung des frischen oder in Alkohol gehärteten Gewebes mit Kochsalzlösungen 181

VIII.

Einleitung 195
40. Lupus faciei. Übersicht der verschiedenen Zellformen 219
41. Homogene Schwellung der Zellen in den Lupuszentren. Mitosen in homogen geschwollenen Spindelzellen. Übersichtsbild eines Lupus circumscriptus... 222
42. Entstehung der großen Plasmazellen aus Spindelzellen. Lupus diffusus faciei. Plasmazellenwucherung der Kapillarendothelien 229
43. Abfuhr der Plasmazellen ins Blut. Multicelluläre Entstehung der Riesenzellen. Amitose in Riesenzellen 235
44. Verschluß der Blutkapillaren in den homogenisierten Herden. Saure Kerne in Plasmazellen. Elastinschwund im Bereich der Plasmazellenwucherung. Elastinkonservierung in Riesenzellen 242
45. Diffuser Lupus mit atypischer Akanthose und komplizierendem Ekzem. Hyaline Degeneration der Plasmazellen. Kristalloides Hyalin in einer Plasmazelle. Diffuser Lupus mit homogener Schwellung der Stachelzellen und Zerfall der Epithelleisten durch Überschwemmung mit Leukocyten. Koagulationsnekrose der Stachelzellen beim Rückzug atrophierender Epithelleisten 247
46. Wirkung des Tuberkulins auf lupöses Gewebe. Ein Fall von hämatogenem Lupus 252

IX.

Vorwort 259
47. Übersichtsbilder des Leproms 262
48. Die Lepraorganismen 264
49. Bilder aus dem leprösen Gewebe 270
50. Entwicklung des Neuroleprids 274
51. Die einfache Massenzunahme der Bazillen. Der bazilläre Lymphspaltenin farkt der Haut 278
52. Riesenglobi und Riesenzellen 281
53. Die tinktorielle Veränderung beim Absterben der Bazillen 284
54. Das Absterben der Bazillen durch Verschleimung. Globuli und sogenannte Leprazellen 287
55. Besondere Fälle 291

Vorwort.

Nachdem ich in den beiden Jahren 1894 und 1895 in den *Monatsheften für praktische Dermatologie* diejenigen Färbemethoden in einer Reihe technischer Artikel besprochen habe, deren ich mich bei Abfassung meiner Histopathologie der Haut (*Lehrbuch der speziellen pathologischen Anatomie* von J. Orth. Ergänzungsband. II. Teil. Berlin 1894. Verlag von A. Hirschwald) bediente, beabsichtige ich in folgendem die Publikation eines Teiles der bei Abfassung obigen Werkes gewonnenen Sammlung mikroskopischer Präparate. Wer jenes kennt, weifs, dafs die wesentlichen Errungenschaften desselben auf der Basis alter und neuer Färbemethoden gewonnen sind und dafs daher eine der Farben entbehrende Wiedergabe den Wert der meisten und wichtigsten Präparate erheblich beeinträchtigen, ihre Beweiskraft und Anschaulichkeit bedeutend abschwächen würde. Ich bin daher dem Verleger der Monatshefte zu grofsem Danke verpflichtet, dafs derselbe sich entschlossen hat, die wesentlichsten Präparate in sorgfältig ausgeführten Chromolithographien allmählich in zwangloser Folge zu veröffentlichen. Es wird damit dem Leser meiner Histopathologie in diesen Heften eine Art Bilderatlas gegeben werden, welcher, ohne genau den Gang und die Abgeschlossenheit der *Histopathologie* nachzuahmen, sich doch an den Text jenes Buches anschliefsen wird, denselben stützend und erläuternd. Da die einzige (chromolithographische) Tafel, welche dasselbe enthält, nur neubeschriebene Gewebsläsionen darstellt, so halte ich es für ratsam, die Reihe dieser Präparate mit den bakteriologischen Befunden zu eröffnen, und zwar mit den bakteriellen Invasionen der Oberhaut insbesondere, da diese noch viel weniger gut bekannt sind als die bakteriellen Prozesse, welche sich allein in der Cutis abspielen. Ich beginne daher mit der staphylogenen Hautentzündung, und zwar mit der entsprechenden Oberhautentzündung, der Impetigo staphylogenes.

I.

Impetigo staphylogenes.

(Cf. *Histopathologie der Haut*, pag. 260ff. und 197ff.)

Figur 1 zeigt den Durchschnitt einer durch Staphylokokken erzeugten Eiterblase auf der Höhe der Entwickelung (am zweiten Tage). Man sieht den rein eiterigen, fast nur aus abgerundeten, polynukleären Leukocyten bestehenden, linsenförmig gestalteten Exsudattropfen zwischen Hornschicht und Stachelschicht der Oberhaut eingelagert, welche ihrerseits gestreckt und abgeflacht, aber sonst durchaus nicht verändert erscheinen, insbesondere keine entzündliche Aufquellung — etwa wie beim Ekzem, bei der Variola — erfahren haben. In der obersten Schicht dieses Eitertropfens erblickt man in ununterbrochener Lage die traubenförmigen (blau gefärbten) Herde der Staphylokokken, das linsenförmige Exsudat wie ein Uhrglas bedeckend. Nur hier und da entfernen sich die Trauben der Eiterkokken etwas von der Hornschicht und dringen in die ihnen entgegenstrebenden Leukocytenmassen ein, ohne übrigens irgendwo von denselben aufgenommen zu werden (Gegensatz zu den Morokokken des Ekzembläschens).

Unterhalb der Eiterblase sind die Epithelleisten und Papillen gleichmäfsig durch den Druck des Exsudates abgeflacht, verkürzt und verbreitert, stellenweise fast zur ebenen Fläche ausgeglichen. Das Epithel der Umgebung zeigt normales Verhalten, nur hin und wieder frisch aufgetretene Mitosen. Auch die Cutis ist normal geblieben; die Gefäfse sind (am ausgeschnittenen Stück) völlig verengt, zeigen nirgends Randstellung und Auswanderung der Leukocyten, wie solche auch nirgends mehr in der Stachelschicht anzutreffen sind. Es besteht sonach ein auffallendes Mifsverhältnis zwischen der rasch aufgetretenen und bedeutenden Eiteransammlung in der Oberhaut und dem Mangel klassischer Entzündungssymptome von seiten der Oberhautzellen und der Cutisgefäfse. Daher ist umgekehrt die staphylogene Impetigo ein klassisches Beispiel für die chemotaktische Lehre von der Entzündung (Leber, Unna); hier besteht weder eine parenchymatöse Entzündung der Oberhaut (Virchow),

noch eine entzündliche Veränderung der Cutisgefäfse (Cohnheim); ein rein eiteriges Exsudat ist lediglich durch die chemotaktische Wirkung der unter die Hornschicht eingedrungenen und sich hier vermehrenden Staphylokokken hervorgerufen, indem diese aus der Ferne mit Überwindung sichtlicher Schwierigkeiten (Gefäfswände, Stachelschicht) rasch herbeigelockt sind und den entzündungserregenden Fremdkörper einkapseln. Nach der chemotaktischen Theorie kann die gefäfslose Oberhaut ebensogut Sitz der Entzündung werden, wie die Cutis, sobald sie nämlich Zentrum einer Exsudatanlockung wird.

Figur 2. Abheilende staphylogene Impetigo mit serofibrinösem Nachschub. Im grofsen und ganzen liegen die Verhältnisse wie in Figur 1: das Exsudat sitzt zwischen Hornschicht und niedergedrückter Stachelschicht; die Umgebung der Blase zeigt keine nennenswerten Entzündungserscheinungen. Nur war hier die Hornschicht noch mehr überdehnt, und ist daher bei der Alkoholhärtung mehr zusammengefallen, wie man an ihrer Faltenbildung erkennt. Die Kerne der abgestorbenen Eiterzellen sind schlechter färbbar und letztere nicht mehr dicht gedrängt, sondern, besonders im unteren Teile der Blase, von freien, serumhaltigen Räumen und einigen kleinen Fibringerinnseln durchsetzt. Der Papillarkörper ist noch mehr abgeplattet, die Stachelschicht noch weiter niedergedrückt und schickt sich bereits an, eine neue Hornschicht zu bilden, welche aber in dem (alkalisch reagierenden) Serum aufquillt, für den Boden der Blase zu grofs wird und daher faltenwerfend, mit festonartigem Durchschnitt, in die Blase hineinragt. Alle diese, die Abheilung begleitenden Symptome rühren von der Aufnahme einer gröfseren Quantität serofibrinösen Exsudates in die Blase her, und diese hängt wieder zusammen mit dem Absterben der Staphylokokken im oberen Teile der Blase, von denen nur eine geringe Anzahl noch färbbar geblieben ist, ohne dafs eine kräftige Epithelneubildung, wie gewöhnlich, die rasche Abschiebung der Blase bewirkt hat. Während nach der bisherigen Entzündungslehre die eiterige Exsudation gewöhnlich den Höhepunkt der Entzündung bildet, existiert der chemotaktischen Entzündungstheorie zufolge eine solche Stufenleiter der Exsudate im allgemeinen nicht, sondern die Art des Exsudates richtet sich im Einzelfalle ganz nach den Eigenschaften des chemotaktisch wirksamen Körpers. In dem vorliegenden Falle folgt sogar die serofibrinöse Entzündung sekundär auf die von Anfang an eiterige, welche sonst ganz allein für sich die Invasion der Staphylokokken in die Oberhaut charakterisiert.

Figur 3. Typische Abheilung der Impetigo staphylogenes in Form einer staphylokokkenhaltigen Kruste. Die Eiterblase ist durch Austrocknung auf eine kernhaltige Kruste von kleinem Volumen zusammengeschrumpft. In derselben haben sich die Staphylo-

kokken stark tingibel erhalten. Die Kruste besteht also hier nicht — wie beim Ekzem — aus mit Hornzellen untermischtem, geronnenem, serofibrinösem Exsudat, sondern aus Staphylokokken, gemischt mit den zusammengesinterten Resten abgestorbener Leukocyten und noch immer umgeben von der alten, abgehobenen, unveränderten Hornschicht. Den früheren Blasenboden repräsentiert eine dicke Schicht neuer, noch über die Norm grofser und kernhaltiger (parakeratotischer) Hornzellen, unterhalb welcher die früher komprimierte Stachelschicht einer üppig proliferierenden Platz gemacht hat, welche viele Mitosen und eine unregelmäfsige Neubildung des Leistensystems aufweist. Typisch mittelst Kruste abheilende, staphylogene Impetigines müssen für noch sehr infektionstüchtig angesehen werden.

Figur 4. Ein Stück aus der obersten Schicht der Impetigo staphylogenes (Fig. 1) bei stärkerer Vergröfserung. Man sieht die traubenförmigen Herde der Staphylokokken zwischen — nicht in — den absterbenden Leukocyten.

II.

Folliculitis staphylogenes.

Figur 5. In der Mitte einer normalen Oberhautpartie erhebt sich eine von (blauen) Staphylokokken durchsetzte und von rein eiterigem Exsudate gebildete Impetigo, welche in der Höhe des Papillarkörpers ohne scharfe Grenze in ein eiteriges Exsudat der Cutis von annähernd derselben Breite übergeht. Dieses letztere entspricht der eiterigen Durchsetzung eines Lanugohaarbalges, und zwar einer Perifolliculitis und Folliculitis. Den Beweis hierfür geben erstlich wohlerhaltene Reste der Stachelschicht des Haarbalges im Zentrum des Eiterherdes, zweitens — und in noch überzeugenderer Weise — ein in diese Epithelreste eingeschlossener hohler Kokkencylinder (blau), welcher der von den Organismen erfüllten Spalte zwischen Haar und Stachelschicht des Haarbalges entspricht. Jeder Schnitt durch eine staphylogene Folliculitis enthält im Zentrum ein Stück eines solchen Kokkencylinders, den man sich als Ganzes von dem unter der Hornschicht der Impetigo befindlichen Kokkenrasen ausgehend denken mufs. Die Perifolliculitis und Folliculitis staphylogenes entstehen mithin aus der Impetigo staphylogenes, indem die hier befindlichen Kokken in der Haarspalte abwärts wuchern und im selben Mafse aus tiefergelegenen Hautkapillaren einen Leukocytenwall anlocken. Hierbei bleiben die untersten Stachelzellen der Oberhaut als eine zart angedeutete Grenze zwischen Impetigo und Perifolliculitis erhalten. In der Umgebung des eiterdurchsetzten Haarbalges sind keine Zeichen von Entzündung der Cutis wahrnehmbar (wenigstens bei der hier gegebenen Kernfärbung); nur rings um den Grund des Haarbalges sieht man die an dieser Stelle durch die dickeren Bindegewebsbalken eingeschränkten Eiterstrafsen mit dem Eiterherde zusammenfliefsen.

Figur 8. Vergröfserte Partie aus Figur 5. Man sieht inmitten des Eiterherdes einen Rest der Wurzelscheide des Haarbalges und von diesem umgeben den zentralen Hohlcylinder von Staphylokokken (blau).

Figur 9. Eine Stelle aus Figur 5 bei 500facher Vergröfserung. Man sieht hier deutlich die selbst noch bei dieser flächenhaften Ausbreitung charakteristische Anordnung der Staphylokokken.

Figur 6. Ein Schnitt durch eine andere Folliculitis staphylogenes, welche in allen wesentlichen Punkten mit Figur 5 übereinstimmt. Nur tritt hier links die etwas voluminösere Impetigo deutlicher als solche hervor; dieselbe zeigt weniger Kokken auf. Dafür ist der Kokkencylinder der Haarspalte nicht nur auf gröfsere Länge getroffen, sondern man sieht auch noch eine Kokkenkolonie am Fundus des Haarbalges, wodurch dieser Fall einen Übergang zu dem im nächsten Bilde zu beschreibenden darstellt.

Figur 7. Ein Schnitt aus der Haut eines an Septikämie zu Grunde gegangenen Kindes. Man sieht rechts oben im Bilde eine kleine, typische Impetigo staphylogenes mit sehr üppigem subkornealen Kokkenrasen, in der Mitte eine aus einer grofsen Impetigopustel hervorgegangene Folliculitis und unterhalb derselben den Beginn einer Furunkelbildung. Die Kokkentrauben innerhalb der Impetigo sind sehr zahlreich, und der von ihnen nach der Tiefe abgehende, zentrale Kokkencylinder ist besonders gut ausgebildet. Scheinbar getrennt von der Folliculitis, auf benachbarten Schnitten jedoch durch Eitermassen und darin befindliche Kokken zusammenhängend, dehnt sich im Fettgewebe ein abscefsähnlicher Eiterherd aus, dessen Zentrum lediglich von einem Kokkenrasen gebildet wird. In diesem Ereignis haben wir den häufigsten Entstehungsmodus des Furunkels vor uns. Auch in diesem Bilde überrascht die geringe und fast nur auf eine Gröfsenzunahme der Zellen beschränkte Entzündung im Umfange der Eiterherde. Trotzdem mufs die deletäre Wirkung der Staphylokokken in diesem Falle eine sehr erhebliche gewesen sein, denn wir finden überall in den Hautgefäfsen durch die Gentiana-Jod-Methode blaugefärbte Fibrinausgüsse eingelagert, eine den Streptokokken gewöhnlich, den Staphylokokken nur bei starker Intensität des Giftes zukommende Wirkung.

III.

Impetigo, Folliculitis und Perifolliculitis staphylogenes.

(Cf. *Histopathologie der Haut*, pag. 368 ff., 372 ff.)

Figur 10. Auf der letzten Tafel wurde ausführlich die Entstehung der Folliculitis aus der Impetigo staphylogenes geschildert; die meisten harten und schmerzenden „Eiterpickel" des gewöhnlichen Lebens stellen derartig erkrankte Follikel dar, denen bisher bakteriologisch und klinisch zu wenig Beachtung geschenkt wurde. Die vorliegende Abbildung giebt ebenfalls noch das Bild einer solchen staphylogenen Impetigo wieder, deren Entstehung an den nahezu senkrecht aufsteigenden, zentral gelegenen Kokkencylindern kenntlich ist. Sie hat hier deshalb Platz gefunden, weil klinisch in diesem Falle Pyämie vorlag und die Diagnose auf embolische Hautabscesse gestellt war. Das Präparat hatte jahrelang in Balsam gelegen; demontiert und auf Kokken gefärbt, ergab es das vorliegende Bild, welches durch die Art der Kokkenverbreitung die Entstehung auf embolischem Wege ausschlofs, da in solchem Falle eine fächerförmige Ausstrahlung der Kokken von innen nach aufsen, eine baumförmige Verästelung hätte hervortreten müssen. Das Wort: Kokkencylinder in der Figur zeigt auf die von Kokken erfüllte Haarspalte hin. Mir ist bisher trotz eifrigen Suchens noch kein Bild aufgestofsen, welches die Entstehung einer Folliculitis staphylogenes auf embolischem Wege bewiesen hätte.

Figur 11. Das Bild zeigt — ein Nachtrag zu unserer ersten Tafel der Impetigines — eine etagenförmig gebaute Doppelimpetigo. Die der Oberfläche zunächst gelegene, gröfsere und ältere Impetigo staphylogenes ist in Abheilung begriffen durch Unterwachsung mit neugebildeter Hornschicht. Während sie auf diese Weise von innen her abgekapselt wird und eintrocknet, ist der noch dünne Hornboden an einer Stelle von neuem von Staphylokokken durchbrochen. Die Folge ist die Entstehung einer zweiten Impetigo unterhalb der ersteren, welche die letztere in die Höhe hebt. Die Existenz solcher Doppelimpetigines ist eine weitere, willkommene Illustration für die lediglich chemotaktische Entstehung der Impetigines überhaupt.

Figur 12. Mit diesem Bilde wenden wir uns von der Vereiterung der Oberhaut und der kleinen Lanugohaarbälge zu der der grofsen Haarbälge mit starken Haaren. Dasselbe stellt einen sykotischen Furunkel der Bartgegend dar, welcher in evidenter Weise aus einer sehr grofsen, interfollikulären, staphylogenen Impetigo hervorgegangen ist. Dieselbe lehnt sich an einen grofsen Haarbalg an; die Eiterung schreitet aber nicht — wie stets bei der Folliculitis — zugleich aufserhalb und innerhalb dieses Haarbalgs nach abwärts fort, sondern nur seitlich von demselben. Erst in der unteren Balgregion tritt zu dieser Perifolliculitis staphylogenes eine Folliculitis. Dieser anscheinend sprungweise Fortschritt von der Impetigo zur Folliculitis profunda tritt nur bei starken Haaren auf, ist aber für diese ebenso charakteristisch, wie die hier vorkommende direkte Fortsetzung der Impetigo in eine seitliche Perifolliculitis. Beides erklärt sich aus dem Umstande, dafs bei allen starken Haaren vorzugsweise die mittlere Balgregion eine Membran von gröfserer Festigkeit aufweist. Die hier hinab gelangenden Kokken haben nicht die Kraft, die mittlere Balgregion chemotaktisch mit Eiter zu überschwemmen — es kommt nur zu einer eiterigen Perifolliculitis. Gelangen die Kokken in die untere Balgregion, so kann es auch dann bei einer Perifolliculitis bleiben; oft aber geht, wie in diesem Falle, nun der Einbruch des Eiters in den Haarbalg vor sich; Perifolliculitis und Folliculitis profunda fliefsen zusammen. Man sieht, dafs die dem Furunkel abgewandte Seite des Haarbalgs ganz intakt ist und den Abscefs nach einer Seite scharf begrenzt. Auf der gegenüberliegenden Seite ist die Begrenzung des Abscesses unscharf, indem er sich hier aus der Konfluenz vieler, schmaler Eiterstrafsen bildet. Den Hauptanteil des Eiters für die Folliculitis profunda liefert eine kleine Vene, welche als Ast einer gröfseren subkutanen Vene innerhalb eines Septums des Fettgewebes, unterhalb der Haarwurzel, sichtbar wird. Die vielen Knäueldrüsen, welche dem Furunkel benachbart sind, zeigen weder Kokken noch Eiterung.

Figur 13. Auch dieses Bild stellt eine Perifolliculitis dar, und zwar von einer furunkulösen Brusthaut. An zwei ziemlich kräftigen, wenn auch nicht den ganz starken Haaren (des Bartes, der Achselhöhle und Pubes) entsprechenden Brusthaaren findet sich an der Oberfläche je eine staphylogene Impetigo. Beide Eiterbläschen sitzen an derselben Seite des betreffenden Haares, also nur einseitig. Die mittleren Regionen beider Haare zeigen keine Veränderung, aber zwischen ihnen dehnt sich eine perifollikuläre Eiteransammlung aus, welche nach unten scharf begrenzt ist, seitlich an beiden Haaren in einen tiefen, follikulären Abscefs übergeht. Hier wird die interfollikuläre und intrafollikuläre Eiterung von Haarbalgresten — und ebenfalls scharf begrenzt. Man sieht mitten im Abscefs in gewohnter Weise die Staphylokokken in Form

traubenförmiger Herde eingelagert und rechts in der Tiefe einen durch die Eiterung isolierten, nekrotischen Block von kollagenem Gewebe. Die anscheinend sprungweise Verbreitung des Abscesses von der Oberhaut zur Tiefe der Cutis, von der Impetigo zur Perifolliculitis und Folliculitis profunda wird auf einigen zugehörigen Schnitten durch einzelne Kokken vermittelt, welche reihenweise, aber nicht in Form eines kompakten Cylinders die Haarspalte hinabziehen. Dieses Billd illustriert die Entstehung der anscheinend kryptogenetischen Furunkel, für deren Erklärung man früher unberechtigterweise einen Ausgang von den Knäueldrüsen annahm. Die benachbarten Knäueldrüsen sind hier — wie stets — kokkenfrei.

IV.

Furunkel der Erwachsenen und Abscesse der Neugeborenen.

(Cf. *Histopathologie der Haut*, pag. 420, 426, 430.)

Figur 14. Auf der vorhergehenden Tafel wurde die für die Furunkelbildung an behaarten Gegenden so wichtige Perifolliculitis geschildert. Die Bilder der vorliegenden Tafel sind der Illustration der eigentlichen Furunkelbildung gewidmet. Auf dem ersten Bilde (Fig. 14) erscheinen wieder zwei Impetigines. Die eine, rechts, ist in Abheilung begriffen; sie bildet schon eine trockene Kruste; man sieht zentral unterhalb derselben einen Knäuelgang münden, ohne dafs von den zahlreichen Kokken der Impetigo einige in den Gang eingedrungen sind. Die Impetigo links lehnt sich an einen Haarbalg an und ist entlang desselben perifollikulär in die Tiefe durchgebrochen. Hier hat sich um einen zentral liegenden Kokkenherd ein rundlicher Abscefs im unteren Teil der eigentlichen Cutis ausgebildet, welcher rechts wie links von einem Haarbalg begrenzt wird. Der Zusammenhang der Eitermasse mit der Impetigo links, sowie die Lage der Staphylokokken innerhalb des Abscesses spricht für die Abkunft dieses letzteren vom links gelegenen Haarbalge. Nach unten setzt sich die Eitermasse in einen kleineren, subkutanen Eiterherd fort, welcher ebenfalls im Zentrum einen kleinen Kokkenherd aufweist. Die zu diesem von beiden Seiten heranziehenden Leukocyten bezeichnen die Strafsen, auf denen sich subkutane Eiterung in der Fläche auszudehnen Neigung hat. Innerhalb dieser Eiterstrafsen fallen die Knäueldrüsen als bisher noch von der Eiterung verschonte Gebilde auf.

Figur 15. Dieses Bild zeigt in recht anschaulicher Weise die Weiterverbreitung der Infektion in Form von Einzelabscessen mit zerrissener Wandung, welche den Furunkel des Erwachsenen charakterisiert. Man versteht bei Betrachtung des Bildes sehr wohl die lange Dauer, welche die Reifung des Furunkels bis zu einem homogenen Abscesse in Anspruch nimmt und die Persistenz von nekrotisch gewordenen, widerstandsfähigeren Teilen der Cutis, die klinisch als Wahrzeichen des Furunkels gelten, histologisch aber unter sich ungleichartig sind. Gewöhnlich handelt es sich um umschriebene Partien kollagenen Gewebes und Blutgefäfse, sodann um Teile des Fettgewebes, der Haarbälge und Knäueldrüsen. Ein besonderes Interesse besitzt dieser Schnitt, weil derselbe einer Reihe von Schnitten eines Furunkels entstammt, die seit 18 Jahren in Balsam ein-

geschlossen aufbewahrt waren. Ausgebettet und auf Kokken gefärbt, zeigt er jetzt die ganz typische, zentrale Einlagerung von Staphylokokken.[1]

Figur 16. Die Abscesse der Neugeborenen, von denen das vorliegende Bild eine gute Vorstellung giebt, bestehen aus isolierten Eiteransammlungen des subkutanen Gewebes, welche ohne Ausnahme im Zentrum Staphylokokkenherde beherbergen. Man sieht die Knäueldrüsen sämtlich frei die Abscesse umgeben. Öfters werden sie passiv in die Abscefsbildung eingeschlossen und gehen zu Grunde, enthalten aber keine Staphylokokken. Sie können daher so wenig der Ausscheidung von Staphylokokken dienen, wie sie die Einwanderungswege für dieselben abgeben; nach unseren bisherigen Erfahrungen müfsten sie sonst die kokkenhaltigen Zentren der Abscesse darstellen, ein Bild, welches trotz vielen Suchens mir niemals aufgestofsen ist. Bei einer Vergleichung dieses Bildes mit dem vorhergehenden (Fig. 15) springt der enorme Unterschied in die Augen, welchen eine verschiedene Struktur der Haut in der Wirkung der Eiterung zuwege bringt. In der Haut des Neugeborenen mit relativ dünner Cutis und überaus dickem Panniculus bricht die Eiterung sofort ins Hypoderm durch und verbreitet sich in demselben weiter, während sie beim Erwachsenen innerhalb der dicken und festen Cutis langsam fortkriecht. Hier verleihen die Steifheit der starken Haarbälge und die schwierige und langsame Verflüssigung des festen kollagenen Gewebes der Vereiterung der Haut die Charaktere des Furunkels, nämlich eine gröfsere Spannung und Härte der Geschwulst und die allmähliche Ausbildung aller Kardinalsymptome der Entzündung (Tumor, Calor, Rubor, Dolor); dort führt die Abwesenheit der die Spannung begünstigenden grofsen Follikel und die rasche Verflüssigung des allein zum Zerfall kommenden Hypoderms zur Bildung von weichen, indolenten, wenig entzündlichen Abscessen ohne jene Kardinalsymptome. Hier ist die Einschmelzung nie vollständig; stets bleiben, für eine spätere Evakuation geeignete, widerstandsfähige Cutisreste übrig; dort wird das Fettgewebe ohne Rest in Eiter verwandelt. Aber diese Extreme sind, wie die vorigen Bilder (z. B. Fig. 13) zeigen, durch Übergänge verbunden und nicht in einer verschiedenen Natur des Eitergiftes in beiden Fällen, sondern in Verschiedenheiten der Hauttextur begründet. Furunkel und Hautabscefs sind — mikroskopisch betrachtet — beide ein Konglomerat von mehr oder minder konfluierenden, zunächst aber isolierten Eiterherden, deren jeder im Zentrum eine Staphylokokkenkultur enthält.

---

[1] Die nachträgliche Bestätigung der Diagnose eines staphylogenen Furunkels an solchen alten Präparaten durch den Kokkennachweis gelingt um so leichter, als durch den langen Balsameinschlufs das tierische Gewebe an seiner Tingibilität erheblich einbüfst, die Kokken aber vortrefflich tingibel bleiben. Es sollen hiermit auch ältere derartige Präparate als für das ätiologische Studium brauchbar empfohlen sein.

V.

Furunkel des Erwachsenen.

Figur 17. Nachdem auf den beiden letzten Tafeln der Übergang von der Impetigo zur Perifollikulitis und zum Furunkel an verschiedenen Präparaten erläutert worden ist, stellt die vorliegende Figur ein Übersichtsbild von einem gröfseren Furunkel der Nackenhaargrenze dar, welches als typisch für die staphylogene Haarbalgerkrankung der stärkeren Lanugohaare und die konsekutive Furunkelbildung gelten kann.

Die Vereiterung der Haut, soweit sie vom Schnitt getroffen ist, hat eine im allgemeinen flaschenförmige Gestalt mit einem breiten, nach rechts abgehenden, der unteren Hälfte des Cutis entsprechenden Fortsatze. Der Kopf der Flasche entspricht einer suprafollikulären Impetigo, die in ihrem zentralen Teile durch den Druck der tiefliegenden Eitermasse bauchig in die Höhe getrieben ist. Der Hals der Flasche wird durch an beiden Seiten sichtbare Reste der Stachelschicht eines früheren Haarbalges eingeengt, während abwärts davon — dem Bauche der Flasche entsprechend — die Eiterung die Follikelwände nach allen Seiten überschreitet, sich nach unten diffus in feineren Eiterstrafsen verliert, nach rechts aber sich in einen kompakten Abscefs fortsetzt, der sich weit in die Cutis hineinstreckt und erst an der festen Wand des benachbarten Haarfollikels Halt macht. Die Achse des flaschenförmigen Eiterherdes wird zur oberen Hälfte von den Resten des Haares und seiner Wurzelscheide eingenommen; in der unteren Hälfte treten stärkere Bindegewebsbalken längs und quer getroffen hervor, welche teils Resten des Haarbalges, teils Septen des Fettgewebes angehören und von Eiterzellen dicht umgeben und teilweise sequestriert sind.

Unser Hauptinteresse nehmen die Staphylokokken in Anspruch. Zunächst sind sie in horizontaler Schicht unterhalb der Hornschicht im Bereich der ganzen, zeltartig aufgehobenen Impetigo ausgebreitet. Dort wo die ehemalige untere Grenze der Impetigo, an einer etwas dunkler gefärbten Linie kenntlich, den ehemaligen Haartrichter schneidet, beginnt die Abwärtswucherung der Kokken in die Haarspalte, die als ein etwas dürftig ausgebildeter Hohlcylinder bis an den Grund des früheren Haar-

balges zu verfolgen ist. Von hier aus teilt sich der Zug der Kokken in zwei Äste, welche gröfseren Bindegewebsbalken und wahrscheinlich gröfseren Lymphspalten folgend in das Hypoderm gelangen. Durch Kombination der verschiedenen Schnitte des Furunkels erhält man zwei kontinuierliche Kokkenzüge. Im vorliegenden Schnitte erblickt man die tiefst gelegenen Kokkenherde; hier scheint eine Aufstauung und horizontale Ausbreitung der Kokken stattzufinden, oberhalb einiger starken Septen des Fettgewebes, denn man findet fast in jedem Schnitte an dieser Stelle gröfsere Kokkenballen. Zu diesen Kokkenhaufen ziehen Leukocyten von allen Seiten, das Fettgewebe in dünnen Strafsen durchschneidend, herbei.

Der rechts vom Haarbalg befindliche Abscefs enthält an charakteristischer, zentraler Stelle einen grofsen Kokkenherd; die Abstammung dieser Kokken und damit des Abscesses ist aber fraglich. Es liegt am nächsten, an eine Wucherung der Haarbalgkokken durch seitlich in die Tiefe führende Lymphbahnen bis hierher zu denken; doch liefs sich ein solcher Kokkenzug auf den benachbarten Schnitten nicht entdecken. Dagegen kommuniziert dieser Abscefs auf anderen Schnitten mit einer benachbarten Haarbalgimpetigo und verdankt daher wohl seine Entstehung dem Einbruch der Kokken durch einen anderen Haarbalg. Es liegt daher wahrscheinlich hier der klinisch so oft zur Wahrnehmung gelangende Fall vor, dafs die in verschiedene Haartrichter eindringenden Kokken und die sie einkapselnden Eitermassen in der Tiefe der Haut zu gröfseren Furunkeln verschmelzen.

Figur 18 stellt bei stärkerer Vergröfserung ein mittleres Stück des soeben geschilderten Haarbalgfurunkels dar und zwar die Stelle, wo der Kokkencylinder aufhört und sich in zwei Arme teilt, die jeder für sich dem Hypoderm zustreben.

VI.

Furunkel.

Figur 19. Die den bisherigen Tafeln zu Grunde liegenden Präparate waren mittelst der für die Demonstration der Kokken vorteilhaftesten Pikrocochenille-Gentiana-Jod-Methode hergestellt. Aufser den Kokken erscheinen auf solchen Präparaten auch die gröberen Gewebsveränderungen und die durch jede Kernfärbung deutlichen Eiteransammlungen in genügender Darstellung. Aber die feineren geweblichen Veränderungen, speziell diejenigen der fixen Gewebszellen, entgehen an solchen Präparaten vollkommen der Wahrnehmung. Ich füge daher hier in der die ektogen-staphylogene Vereiterung der Haut abschliefsenden Tafel, einige Präparate an, welche spezifisch auf Zellprotoplasma mittelst der polychromen Methylenblau-Glycerinäthermischung-Methode gefärbt sind.

Das erste Bild zeigt einen Haarbalgabscefs, dessen impetiginöse Entstehung durch den flaschenförmigen Kopf und die halsartige Abschnürung an der Oberfläche noch deutlich ist. Man sieht hier auch unterhalb der halsartigen Einschnürung noch Reste von der Stachelschicht des vereiterten Follikels. Weiter abwärts ist der Haarbalg völlig zerstört; die Eiterung breitet sich mehr in vertikaler als in horizontaler Richtung aus. Der grünlichblaue Ton der Leukocytenkerne kontrastiert dabei in erwünschter Weise gegen den blauvioletten des entzündeten Cutisgewebes. An einzelnen Stellen, besonders links in der Zeichnung sieht man schon bei dieser schwachen Vergröfserung die grünblauen Züge der Eiterkörperchen das blauviolette Gewebe durchsetzen und dem Abscesse zustreben. Andererseits aber genügt ein Blick auf die Figur, um zu erkennen, dafs der Hauptanteil der Infiltrationszellen der entzündeten Cutis nicht — wie es nach den Pikrokarminbildern scheinen konnte — aus Leukocyten, sondern aus fixen Gewebszellen besteht. Die letzteren sind in abnorm grofser Anzahl durch die ganze Dicke der Cutis zerstreut und besonders dicht entlang der Gefäfse vorhanden; diese Veränderung der fixen Gewebszellen erstreckt sich auch auffallend weit von dem Haarbalgabscesse fort in die Cutis hinein. Sie besteht nicht allein in einer beträchtlichen Vermehrung, sondern auch in einer deutlichen Hypertrophie

der Bindegewebszellen. Die im Abscefs und in der Impetigo zerstreuten Kokken kommen bei dieser Vergröfserung nicht zur Wahrnehmung.

Figur 20. Eine kleine Partie vom linken Rande des eben beschriebenen Haarbalgabscesses bei stärkerer Vergröfserung. Man erkennt deutlich das hypertrophische Spongioplasma der Bindegewebszellen und die durch ihre grünblaue Kernfarbe auffallenden, vorbeiströmenden Leukocyten.

Figur 21. Zum Schlusse gebe ich das Bild eines atypischen, staphylogenen Haarbalgabscesses wieder, welches mir nur einmal aufgestofsen ist, aber wegen der Differentialdiagnose zwischen staphylogenem Abscefs und der uns später beschäftigenden Aknepustel unsere Aufmerksamkeit beansprucht. Es handelt sich um einen scharf umschriebenen, vollkommen intrafollikulären Abscefs ohne alle Perifolliculitis und ohne weiterführende Eiterstrafsen. Wenn schon dieser Umstand auffällt, so befremdet noch mehr die völlige Abwesenheit einer suprafollikulären, kokkenhaltigen Impetigo. Statt dessen ist der Abscefs gegen die Aufsenwelt mittelst eines Hornpfropfes abgeschlossen. Aus beiden Gründen denkt man unwillkürlich, dafs hier eine Aknepustel vorliege und doch mit Unrecht. Zunächst fehlt ein regelrechter, bei der Akne nie vermifster Komedo und mit ihm fehlen vollständig die ebenso regelmäfsig mit der Akne verknüpften Aknebacillen. Statt dessen gewahrt man am Grunde des follikulären Abscesses in ganz charakteristischer Lagerung und in doppelter Schicht angeordnete Gruppen von Staphylokokken. Das befremdende Bild eines scharf abgesetzten, intrafollikulären, staphylogenen Abscesses erklärt sich aber ganz einfach, sowie wir annehmen, dafs hier die Staphylokokken in eine aus anderen Gründen entstandene Haarbalgcyste hineingeraten sind; man versteht dann die scharfe Abgrenzung nach Aufsen, die Verstopfung mit einem Hornpfropf, den Mangel eines Kokkencylinders und die hypopyonartige Senkung der Kokkenrasen innerhalb des kugeligen Abscesses.

Fig 1



Fig 2

Fig 3

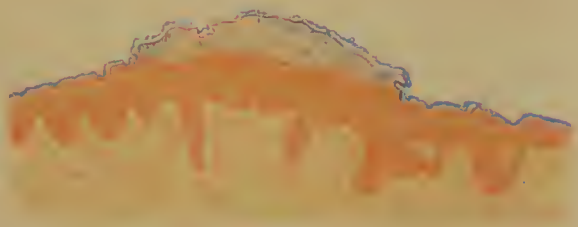

Fig 4

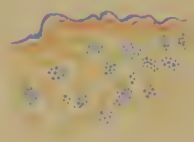

Uma Impetigo staphylogenes

Fig. 5

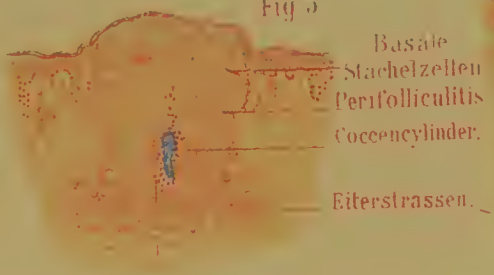

Stachelschicht d. Haarbalges

Fig. 6.

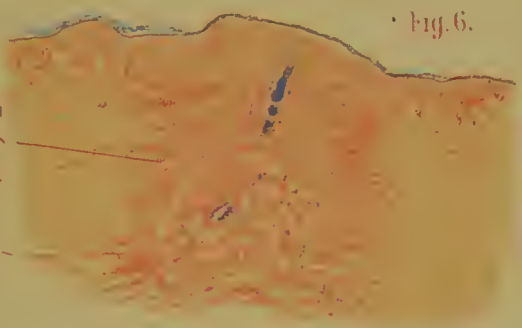

Fig. 7.

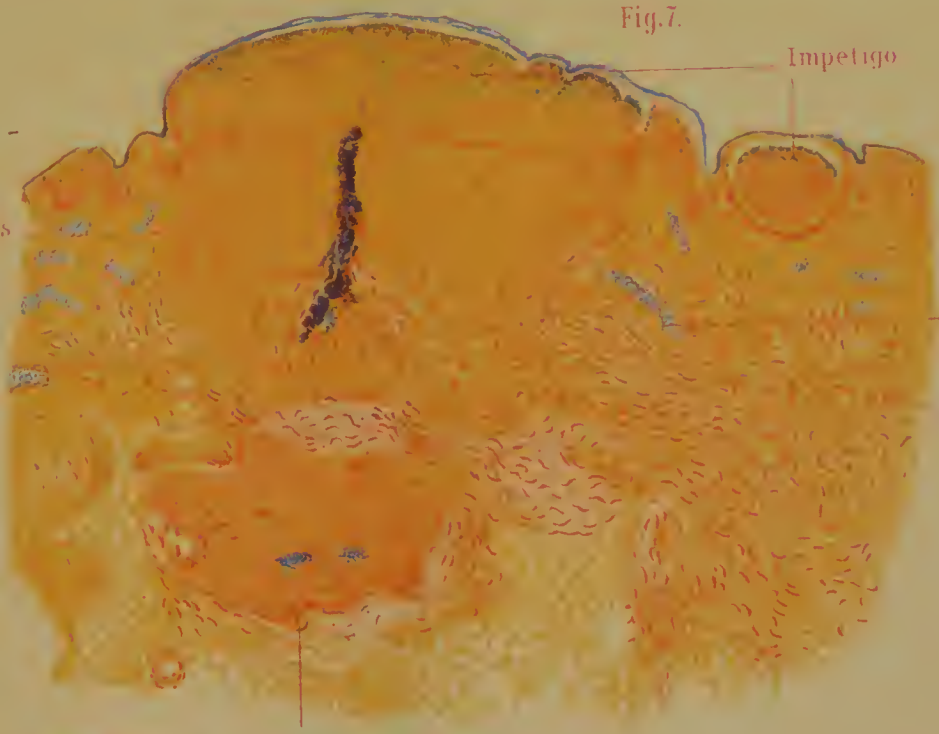

Fig. 8.

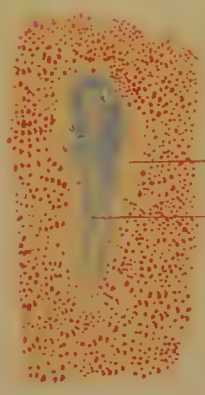

Fig. 9.

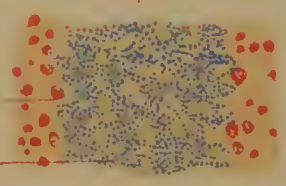

Gummelt del.

Stender lith.

Folliculitis staphylogenes.

Verlag von Leopold Voss in Hamburg (und Leipzig)

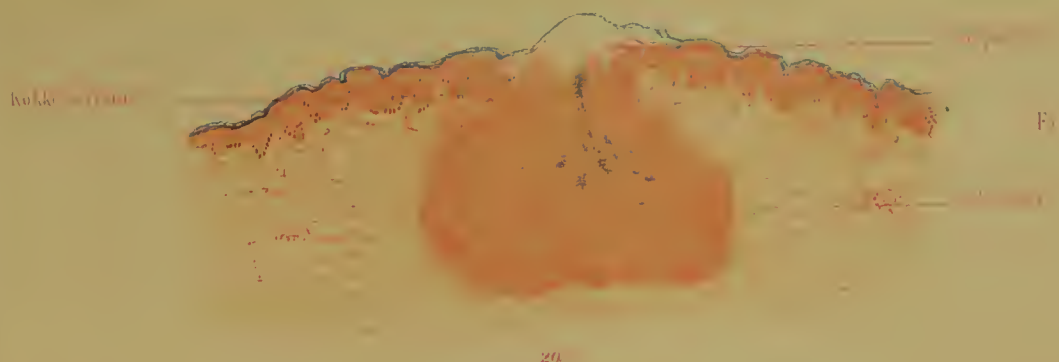

Fig. 10

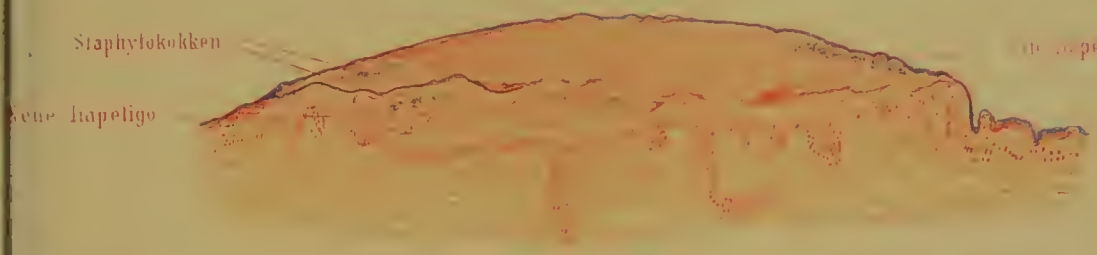

Fig 11.

Fig 12.

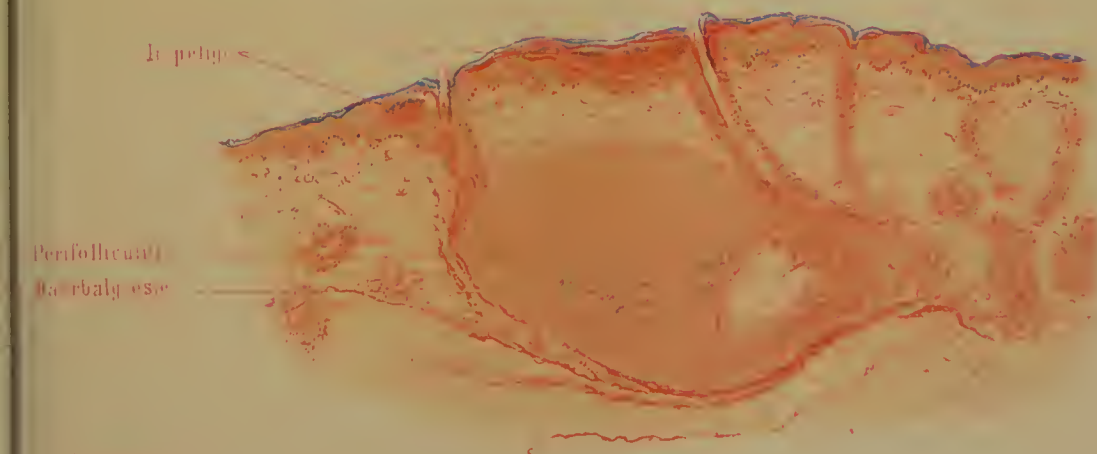

Fig. 13.

Gummelt del. Stender lith

Unna, Impetigo, Folliculitis u. Perifolliculitis staphyl.

Verlag von Leopold Voss in Hamburg und Leipzig

Fig. 16

Fig. 15.



Fig. 14.

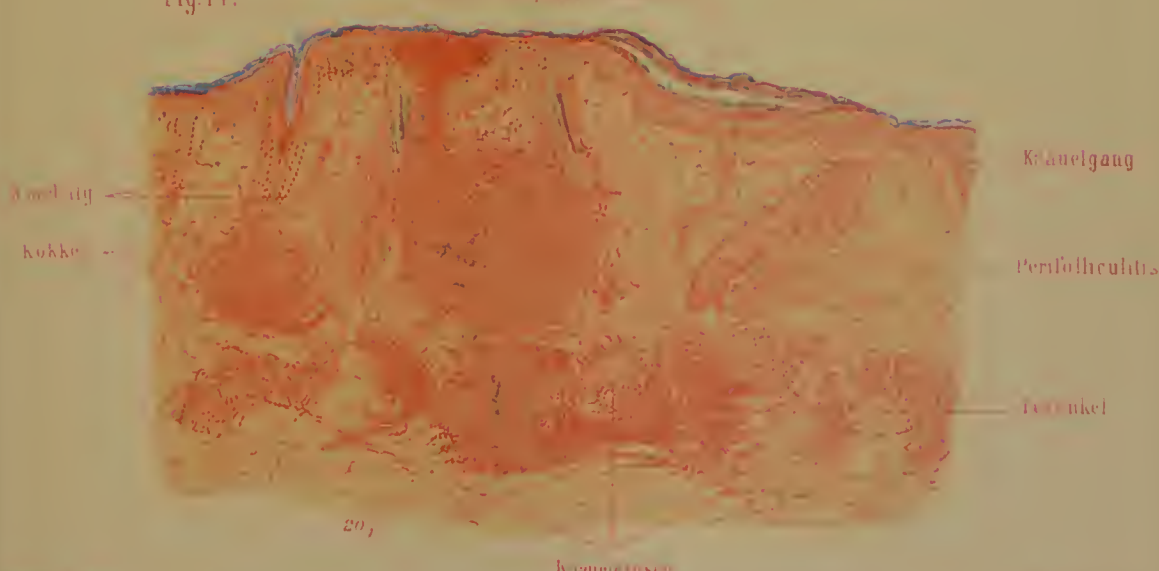

Fig. 14. Furunkel der Erwachsenen u. Mehrzahl der Jungen

Leopold Voss

Bindegewebsbalken quergetroffen

Haarbalgrest

Fig. 17.

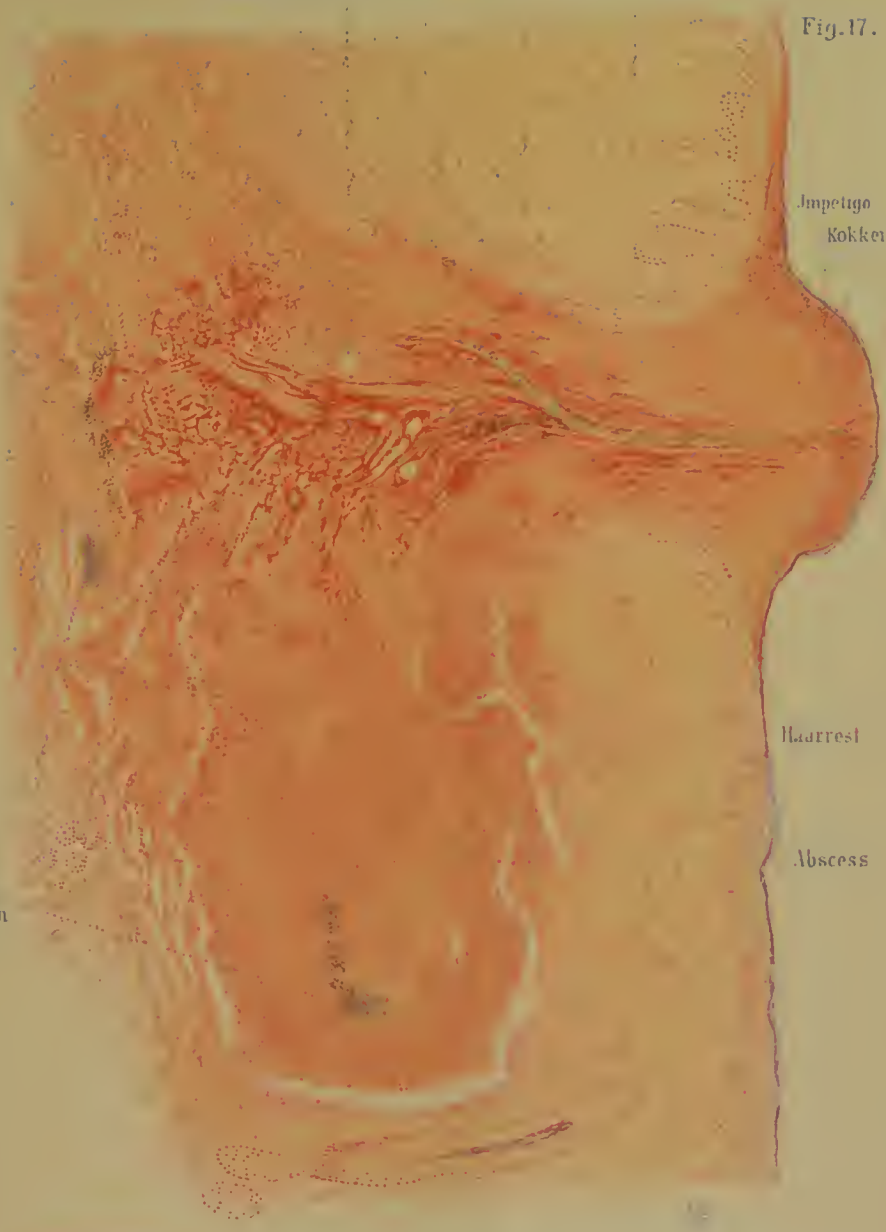

Fig. 18.

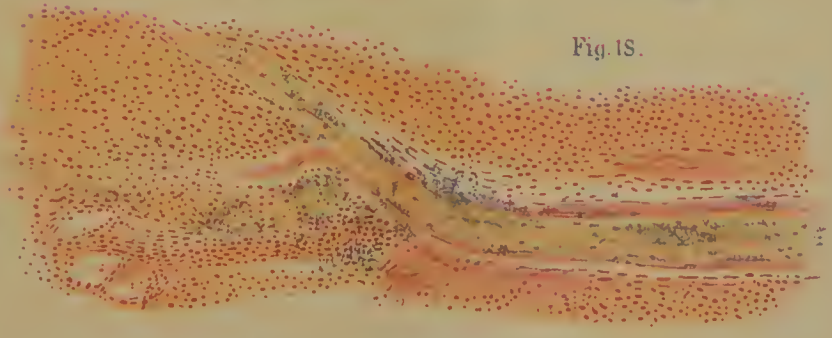

Unna: Furunkel.

Gummelt del

Verlag von Leopold Voss in Hamburg und Leipzig

Fig. 19.

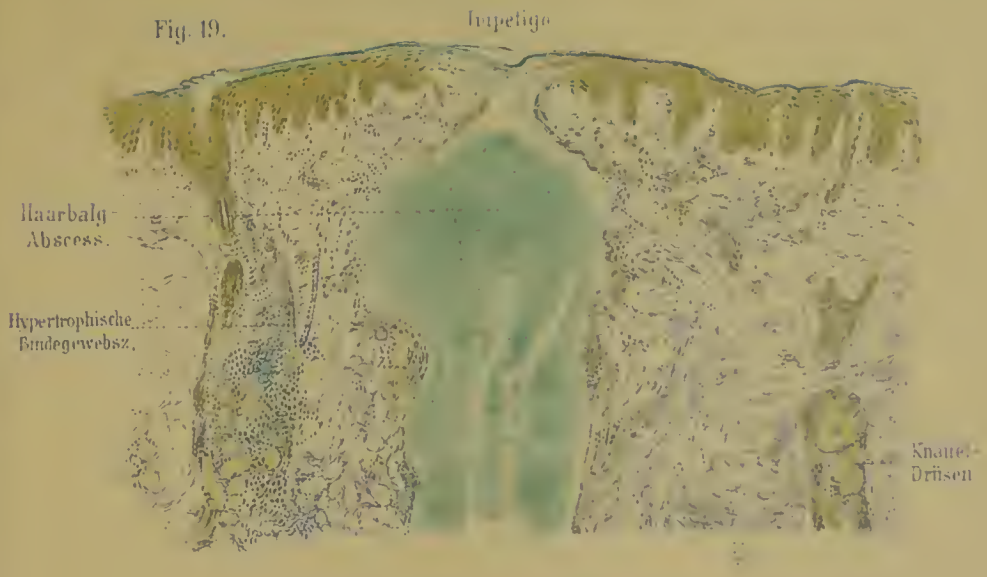

Fig. 20.

Fig. 21.

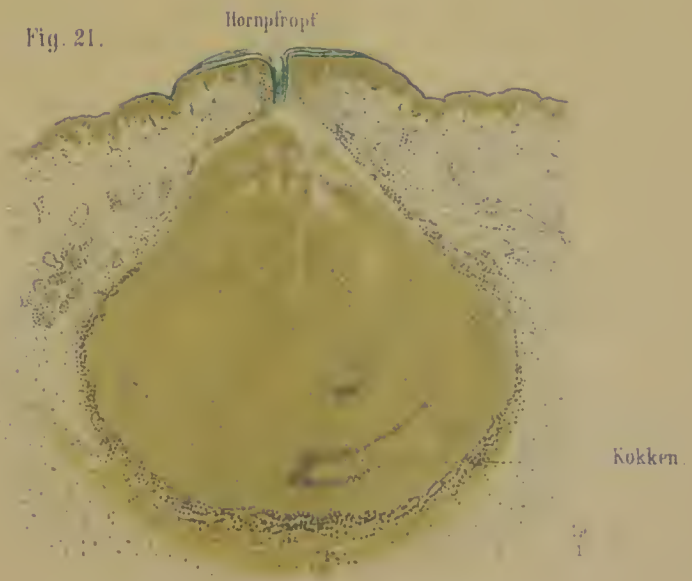

Unna: Furunkel.

Gummelt del

Verlag von Leopold Voss in Hamburg und Leipzig

Herrn Professor

Paul von Baumgarten

widmet dieses Heft

in Hochachtung und Freundschaft

der Verfasser.

VII. Chronisches Ekzem.

(Cf. *Histopathologie der Haut*, pag. 200.)

Figur 22. Dieses Bild (Färbung: Methylenblau-neutr. Orcein) führt uns den ekzematösen Prozefs auf der Höhe seiner Entwickelung vor; es entstammt einem Hautstückchen von einem chronischen Ekzem des Vorderarms. Von demselben Falle, aber anderen Hautstücken stammen die folgenden Figuren 23 und 24.

Jedes chronische Ekzem zeigt in verschieden hoher Ausbildung drei von einander unabhängige, speziell dem ekzematösen Prozefs eigentümliche histologische Symptome, die Parakeratose, welche klinisch der Schuppenbildung, die Epithelwucherung, welche der papulösen Erhebung der Efflorescenzen und die spongoide Umwandlung der Stachelschicht, welche der Bläschenbildung zu Grunde liegt.

Das vorliegende Bild illustriert hauptsächlich die bedeutende, für das Ekzem charakteristische Epithelwucherung und die Struktur des Ekzembläschens, während die Parakeratose, d. h. das Verschwinden der Körnerschicht und das Erhaltenbleiben der Kerne in der Hornschicht nur schwach zur Seite des Bläschens angedeutet ist. Die Epithelwucherung zeichnet sich durch den Reichtum an Mitosen aus, welche nicht blofs in der Keimschicht, sondern auch in höheren Lagen der Stachelschicht bis nahe zur Hornschicht vorkommen. Es ist sehr wahrscheinlich, dafs dieser Reichtum an Epithelmitosen, dem wir den raschen Ersatz aller Epithelverluste beim Ekzem verdanken, nicht nur von dem starken Saftstrom der erkrankten Stachelschicht herrührt, sondern dem spezifischen Einflufs der Ekzemorganismen zuzuschreiben ist, da nicht jedes Epithelödem einen Reichtum an Mitosen aufweist. Die Schwellung der Stachelschicht rührt aber nur zum Teile von der mitotischen Vermehrung der Stachelzellen her; den Hauptanteil an derselben hat die parenchymatöse Schwellung aller einzelnen Stachelzellen und die Erweiterung der zwischen ihnen befindlichen Saftspalten.

Die durch diese drei Momente erzielte Vergrößerung der gesamten Oberhaut spricht sich hier, wie meistens beim Ekzem, durch die starke Vergrößerung der Oberhautleisten in der Breiten- und Tiefenausdehnung aus, während die suprapapilläre Stachelschicht von derselben weniger betroffen wird. Dementsprechend ist die Gestalt der Papillen lang und schmal, seltener sind sie durch ein mäßiges Ödem etwas keulenförmig angeschwollen. Die Gestaltveränderung der Papillen ist einfache Folge der Volumenszunahme und Oberflächenvergrößerung des Leistensystems der Oberhaut, der sie sich anpassen; von einer selbstständigen Hypertrophie oder sogar Sprossung und Neubildung derselben ist nirgends eine Andeutung. Das Bindegewebe des Papillarkörpers ist etwas ödematös und zeigt erweiterte Lymphspalten; die Blutgefäße sind durchweg erweitert, die Spindelzellen mäßig vergrößert und vermehrt; eine Leukocytenauswanderung besteht nicht.

Wie das in der Mitte des Bildes befindliche Bläschen entstanden ist, kann man demselben nicht direkt entnehmen, da es sich auf dem Höhestadium befindet und bereits beginnt, sich an der Unterseite durch eine etwas verdichtete Schicht langgestreckter Epithelien mit stäbchenförmigen Kernen abzukapseln. Dagegen kann man mit Sicherheit sagen, daß es an der betreffenden Stelle vorher noch nicht zur Bläschenbildung gekommen war, da sonst die Decke des Bläschens aus einer Ekzemkruste und nicht — wie hier — aus einer feinen Hornschichtlamelle bestehen würde. Der Inhalt des Bläschens besteht fast aus reinem Serum, wenigstens in seinem unteren Teile; in der oberen Hälfte sind wenige Leukocytenkerne neben einer Anzahl schön ausgebildeter Drusen des Morokokkus vorhanden. Dieser obere Teil mit seinen Morokokken unterhalb der Hornschicht stellt das ursprünglich in der Stachelschicht gebildete Bläschen dar, welches, während es von der Seite her im Begriffe war sich abzukapseln und zur Kruste umzuwandeln, eine neue Menge Serum auf chemotaktischem Wege angelockt hat. Hierdurch sind die untersten Hohlräume des früheren Bläschens plötzlich sehr stark angeschwollen und haben sich dabei gegenseitig abgeplattet, wodurch die Fächerform dieser unteren Abteilung des Bläschens und der gerade Verlauf der stark komprimierten Epithelsepten hervorgerufen wird.

Figur 23. Auch hier finden wir eine erhebliche papulöse Anschwellung eines Oberhautbezirks, dessen Centrum Bläschenbildung zeigt. Der Papillarkörper ist wie in der vorigen Figur deformiert, gestreckt und etwas ödematös geschwollen; im Bindegewebe finden sich dieselben Verhältnisse wieder. Die Stachelschicht zeigt parenchymatöse Schwellung, intracellulares Ödem und eine reichliche Menge von Mitosen. An beiden Seiten des Bläschens, aber besonders links, ist der allmähliche Übergang der abgeplatteten Stachelzellen in die platten, noch mit Kernen versehenen

Hornzellen ausgeprägt, welcher die abnorm einfache Art der Verhornung charakterisiert, die wir mit dem Namen Parakeratose bezeichnen. Bei derselben fallen alle Nebenphänomene, wie die Bildung des Keratohyalins und des Eleïdins, fort. Während der Zellenmantel wie gewöhnlich verhornt, bleibt der Zelleninhalt und vor allem der Kern wohlerhalten und der ganze Stachelzelleninhalt vertrocknet einfach, anstatt die nekrobiotischen Veränderungen einzugehen, welche die normale Verhornung charakterisieren.

Das Bläschen zerfällt auch bei dieser Efflorescenz in zwei horizontale Abteilungen. Die obere entspricht dem ursprünglichen Bläschen, enthält aufser klar geronnenem Serum einige Morokokkendrusen und ist nach der Tiefe durch eine Hornschichtlamelle bereits fast vollständig abgekapselt. Nur an der rechten Seite ist dieser Bläschenboden durch einen von unten aufstrebenden Leukocytenstrom durchbrochen, etwa wie ein Schichtgestein durch eine Lavaeruption. Die untere Abteilung des Bläschens ist nicht — wie in Figur 22 — von der Stachelschicht überall scharf abgegrenzt, sondern nur im mittleren Teile, während sie rechts und links allmählich mittelst kleiner Elementarbläschen in die ödematöse Stachelschicht übergeht. Diese Figur ist daher sehr geeignet die Entstehung der Ekzembläschen aus einer bereits erkrankten Stachelschicht zu illustrieren. Die überall mäfsig und regelmäfsig erweiterten Lymphspalten des Epithels blähen sich an einigen oberflächlich gelegenen Stellen stark auf, sodafs die dabei komprimierten Stachelzellen, welche ihren Zusammenhang nicht verlieren, in ihrer Gesamtheit ein schwammähnliches Gefüge annehmen. Die auf diese Weise spongoid veränderte Stachelschicht geht nun, ohne Hinzutreten weiterer Epitheldegenerationen und Kolliquationen (wie bei den Variola- und Zosterbläschen) direkt in das Ekzembläschen über, durch einfache Erweiterung der Höhlen der spongoiden Stachelschicht. Das Ekzembläschen des chronischen Ekzems entwickelt sich mithin rein intercellulär, nicht auf Kosten des Epithelprotoplasmas. Wie die Figur zeigt, läfst sich die spongoide Umwandlung in ihren Anfängen ziemlich weit in die ödematöse Stachelschicht hinein verfolgen; nur unterhalb der Mitte des Bläschens besteht eine ziemlich scharfe Abgrenzung, weil hier durch sekundäre Anlockung von Serum eine weitere Aufquellung einiger Elementarbläschen des Blasenbodens mit entsprechender Kompression der unterliegenden Stachelschicht stattgefunden hat. Wir werden wohl nicht fehl gehen, wenn wir diesen Vorgang dem Wachstum und Abwärtsdringen der Morokokken an dieser Stelle zuschreiben. Dem spärlichen Leukocytengehalt des Bläschens entsprechend finden sich auch einige Leukocyten in der spongoiden Partie der Stachelschicht auf ihrem Wege nach der Oberfläche.

Das Bild giebt eine übersichtliche Darstellung, wie die Bläschen des chronischen Ekzems als ein Excefs des interstitiellen Ödems der Stachel-

schicht sich bilden, durch Stauung an der Hornschicht oder Kruste von oben nach der Tiefe sich vergrößern, im engsten Zusammenhange mit der Wucherung der Morokokken.

Figur 24. Dieses Bild, einer dritten Ekzempapel desselben Vorderarmes entnommen, zeigt in schlagender Weise die Entstehung eines größeren Ekzembläschens durch Rückstauung des von den Morokokken angelockten Exsudats. Nur handelt es sich hier, während das obere ursprüngliche Bläschen ein Coagulum aus reinem Serum enthält, bei diesem neuen Bläschenschube um eine Anlockung von Leukocyten neben dem Serum, um eine Leukotaxis außer der Serotaxis. Im übrigen sind die Verhältnisse sonst die gleichen. Die Stachelschicht, ödematös und hypertrophisch, zeigt viele Mitosen und ist an der Unterseite des Bläschens spongoid umgewandelt, die sie bedeckende Hornschicht parakeratotisch verändert. Die Morokokkenhaufen in dem geronnenen Serum des oberen Bläschens zeigen neben sehr großen, älteren Drusen viele einzelne Kokken in Diplokokkenform, ein Zeichen neuen Wachstums dieser Organismen, welches wohl mit dem neuen Bläschenschub zusammenhängt. Eine Erklärung erfordert nur der beträchtliche Gehalt des neuen Bläschens an Leukocyten, ein Symptom, welches dem Bläschen des chronischen Ekzems durchaus nicht notwendig zukommt und in den meisten Fällen vollkommen vermißt wird. Sicher ist, daß in diesem Falle die Leukotaxis nicht Folge einer Mischinfektion mit Staphylokokken ist. Wir haben auf den früheren Tafeln dieses Staphylokokkenbläschen genügend studiert, um behaupten zu dürfen, daß dasselbe hier vollkommen ausgeschlossen werden kann. Es fehlen nicht nur die Staphylokokken in ihrer charakteristischen Lagerung am Scheitel des Bläschens, sondern es paßt auch die sonstige Struktur desselben durchaus nicht zum Begriffe der staphylogenen Impetigo. Das Exsudat ist nicht rein leukocytär, sondern leukoserös, die Leukocyten liegen locker und sind nicht abgestorben, sondern zum Teil in ihrem Protoplasma sehr gut färbbar, die umgebende Stachelschicht ist nicht, wie bei der staphylogenen Impetigo, einfach komprimiert, sondern serös aufgelockert und spongoid umgewandelt. Es ist heute noch nicht sicher zu entscheiden, ob dieses plötzliche Auftreten von Leukocyten in den Bläschen des chronischen Ekzems in einzelnen Fällen als eine besondere Wirkung der Morokokken aufzufassen ist oder — was mehr Wahrscheinlichkeit für sich hat — durch das Hinzutreten chemischer Reizungen, wie unpassende Medikamente u. dgl. verursacht wird (s. *Histopathologie,* pag. 212).

VIII. Abheilung des Ekzembläschens.

(Cf. *Histopathologie der Haut*, pag. 208 ff.)

Figur 25. Die erste Figur dieser Tafel entstammt einem Ekzembläschen des Handrückens, welches die Höhe der Entwickelung gerade überschritten hat und sich abzukapseln beginnt. Man findet hier wieder wie bei den Ekzembläschen der vorigen Tafel die Leisten der Stachelschicht stark verlängert und besonders verbreitert, die zwischen ihnen befindlichen Papillen verlängert und keulenförmig verdickt. Bei der hier stärkeren Vergrößerung bemerkt man auch sehr gut die Anschwellung der einzelnen Stachelzellen und der zwischen ihnen verlaufenden Lymphspalten. An vielen Stellen sind Mitosen vorhanden. An der rechten Seite des im Centrum sitzenden Bläschens bemerkt man die normale Körner- und Hornschicht, die sich in der Nähe des Bläschens in eine kernhaltige, parakeratotische Hornschicht ohne Körnerschicht fortsetzt. An der linken Seite des Bläschens ist die Umwandlung der Hornschicht in eine parakeratotische, die spätere Schuppe, bereits vollendet. Unter dem Bläschen sind die suprapapillären Stachelzellen abgeplattet und stark verbreitert, aber noch nicht verhornt; das Bläschen befindet sich also noch ganz zwischen Hornschicht und Stachelschicht. Es besteht aus zwei Stockwerken und ist in beiden mit geronnenem Serum gefüllt. Der obere Teil des Bläschens, dem frühesten Stadium desselben entsprechend, enthält nur reines Serum und in diesem sehr große, schön ausgebildete Morokokkenhaufen, welche bei der hier gewählten Gentiana-Jod-Cochenillefärbung scharf hervortreten. Die Größe der Kokkenhaufen zeigt einen längeren Bestand dieses primitiven oberen Bläschens an, welches nur die Kuppe des ganzen bildet. Der untere, bei weitem größere Teil des Bläschens entspricht einem zweiten Schub des Exsudats, welches zum Unterschiede von dem ersteren zahlreiche Leukocyten eingesprengt enthält dieselben ziehen den Morokokkenhaufen im oberen Teile des Bläschens entgegen und sammeln sich unterhalb derselben zu einer Schicht. Wie

schon bei der ersten Ekzemtafel bemerkt, ist die leukoseröse Exsudation dem einfachen unbehandelten Bläschen des chronischen Ekzems nicht eigentümlich. Vielleicht beruht die Beimischung von Leukocyten auf chemotaktischer Wirkung der angewandten Medikamente; wenn sie auf Rechnung der Morokokken zu setzen ist, so beruht sie wohl weniger auf Wucherung derselben, als vielleicht auf ihrem partiellen Absterben. Wenn die Behandlung des primären Bläschens nicht das sofortige Eintrocknen zur Folge hat, sondern die Exsudation weiter geht, so werden doch einzelne Morokokken wohl zum Absterben gebracht; so würde sich ungezwungen das häufige Bild erklären, welches excidierte Ekzembläschen zeigen (vergl. auch Fig. 24), dafs unter einem rein serösen, primitiven Bläschen die neuen Schübe leukoserös werden.

Figur 26. Dieses Bild zeigt bei derselben Färbung und ganz schwacher Vergrößerung ein größeres, fast schon abgeheiltes Bläschen von einem chronischen Ekzem des Beines. Dasselbe ist zu einer fast ganz aus geronnenem Serum bestehenden Kruste eingetrocknet, die an ihrer Unterseite von neugebildeter, parakeratotischer Hornschicht bedeckt ist und sich an verschiedenen Stellen von der darunter befindlichen Stachelschicht abzulösen beginnt. Man bemerkt unterhalb des Bläschens eine erhebliche Verdünnung der von weiten Lymphspalten durchzogenen Stachelschicht, die sich in einer starken Verkürzung der interpapillaren Leisten ausspricht und von der durch das Bläschen herbeigeführten Abschiebung eines größeren Anteiles der Stachelschicht herrührt. Die entzündlichen Erscheinungen in der Cutis sind gering und beschränken sich auf eine Vermehrung der perithelialen Zellen um die Gefäfse. In der zur Kruste umgewandelten Blase befinden sich an zwei Stellen (blaue) Morokokkenhaufen.

Figur 27 zeigt eine frisch entstandene Kruste von einem chronischen Ekzem des Rückens, deren Mitte sich in einen Haarbalg hinabsenkt. Die Stachelschicht unterhalb derselben zeigt viele Mitosen, stark erweiterte Lymphspalten und dicht unter der Kruste eine spongoide Umwandlung. Die Kruste selbst besteht aus geronnenem Serum und ziemlich viel Hornschicht; sie enthält an einzelnen Stellen Leukocyten eingesprengt und besonders in der Mitte, nahe dem Haarbalg, viele Morokokkenhaufen. Dieselben Organismen ziehen sich auch in der Haarspalte das Haar entlang in den Haarbalgtrichter hinunter, welcher in diesem Falle offenbar zum Ausgangspunkt des Ekzembläschens gedient hat. An mehreren Stellen zeigt die Kruste kleine helle, kreisrunde oder ovale Stellen, den eingebetteten, quer getroffenen Härchen entsprechend.

Figur 28. Diese Figur — wie die folgende — ist einem in Abheilung begriffenen, mit Krusten von chronischem Ekzem bedeckten Arm entnommen. Man sieht die gleichmäfsig, wenn auch unregelmäfsig ver-

gröfserten Leisten der Stachelschicht und die angeschwollenen Papillen, sowie die geringe Zelleninfiltration in der Cutis längs der Gefäfse. Die Hornschicht zeigt über dem ganzen Schnitt die Symptome der Parakeratose. Links ist dieselbe zuerst einfach verdickt, schwillt dann stark an und teilt sich in einen oberen und unteren Streifen, zwischen denen eine Schicht von Morokokken lagert. Zugleich wird hier die Hornschicht überlagert von einer serösen Kruste älteren Datums, die sich zum Teil von der Hornschicht abgelöst hat. Ist dieselbe abgeworfen, so sieht man, dafs die Haut an dieser Stelle noch von einer Schuppe anstatt einer Hornschicht bedeckt ist und dafs diese Schuppe noch ein Lager von Morokokken beherbergt, ein für die Fortdauer des Ekzems wohl prognostisch ungünstiges Zeichen.

In der Mitte des Schnittes verdünnt sich die Schuppe und hier bilden sich unterhalb derselben wieder einige neue Körnerzellen aus, den Beginn einer normalen Verhornung anzeigend. Am rechten und linken Ende des Schnittes ist diese Neubildung von Körnerzellen noch fortgeschritten, sodafs hier sehr bald die Bildung echter Hornschicht unterhalb der parakeratotischen Schuppe zu erwarten ist. Aus diesem Verhalten der Hornschicht ersieht man erstens, dafs sich die Existenz einer sogar breiten Körnerschicht mit einer kernhaltigen Hornschicht darüber recht gut verträgt, obwohl die Entstehung der letzteren mit dem Schwunde des normalen Keratohyalins eingeleitet wird; es handelt sich dann eben um eine die Heilung einleitende Neubildung der Körnerschicht. Und zweitens zeigen die Schnitte durch die Hornschicht abheilender Ekzeme, wie man hier sieht, im buntesten Durch- und Nebeneinander: normale Horn- und Körnerschicht, kernhaltige Hornschicht ohne Körnerschicht, kernhaltige Hornschicht über einer dünnen oder dicken Körnerschicht und kernhaltige Hornschicht über einer normalen Horn- und Körnerschicht. Alle diese verschiedenen Zustände von Entwicklung und Abheilung der Parakeratose können dicht nebeneinander bestehen, ja von Papille zu Papille wechseln. Man ist daher nicht berechtigt, von einem Schwunde der Körnerschicht beim Ekzem als einem dauernden Zustande zu sprechen. Gerade die Vielgestaltigkeit der beschriebenen Bilder charakterisiert das chronische Ekzem.

In der rechten Hälfte des Bildes erblickt man einen ähnlichen Zustand der Oberhaut; nur ist hier die eingelagerte Morokokkenkultur durch eine Spalte der oberen Schuppenhälfte bis in die hier sehr dünne, seröse Kruste durchgebrochen. Die Spalten und Risse der Hornschicht geben gewöhnlich die Einfallspforten für neue Wucherung der Morokokken ab.

Figur 29 entspricht der Hauptsache nach völlig den in Figur 28 dargestellten Verhältnissen. Auf einer stark angeschwollenen, mitosenhaltigen Stachelschicht mit vergröfserten und verlängerten Leisten und

über einem angeschwollenen und zellig infiltrierten Papillarkörper lagert eine parakeratotische Hornschicht, an beiden Enden des Schnittes bereits wieder durch eine Körnerschicht von der Stachelschicht getrennt. Das Centrum wird anch hier von einer Schuppe eingenommen, die nach aufsen in eine seröse Kruste übergeht. Aber es findet sich hier mitten im Schnitt ein Fortschritt des Prozesses, der die beginnende Heilung unterbricht. Es sind nämlich nnterhalb der Schuppe wieder neue seröse Bläschen entstanden, der Beginn eines Ekzemrückfalles an dieser Stelle. Es unterliegt wohl keinem Zweifel, dafs diese erneute Serotaxis an der Unterseite älterer Schuppen von einer Wucherung der in den letzteren enthaltenen Morokokken abhängt. Wenigstens wird sie nachweislich fast immer von einem solchen begleitet, wie die Durchmusterung der zusammengehörigen Schnitte eines solchen Ekzemfleckes lehrt. Gerade diese konstante Begleitung neuer Bläschen unterhalb älterer Schuppen und Krusten durch das Fortwuchern der Morokokken in den letzteren entlang von Spalten und Einrissen spricht eine beredte Sprache zu Gunsten der Annahme, dafs das Ekzem durch die Morokokken verursacht wird.

IX. Seborrhoisches Ekzem des Kopfes von einem 16jährigen Mädchen.

(Cf. *Histopathologie der Haut*, pag. 245.)

Figur 30. Das seborrhoische Ekzem des Kopfes zeichnet sich — besonders bei Kindern — durch die stürmische Ausbildung der Exsudation und die starke Krustenbildung aus, endlich durch die besonders stark hervortretende Fettbeimischung, sowohl im Exsudate wie in der Gewebslymphe. Die letztere ist gründlich nur an Osmiumpräparaten zu studieren. Über die anderen Symptome geben Alkoholpräparate, wie die vorliegenden, bessere Auskunft. Alle drei Schnitte stammen von verschiedenen Stücken derselben Kopfhaut eines jungen Mädchens, welche mit dicken feuchten und dünneren fettigen Krusten und mit Schuppen bedeckt war und dasselbe Ansehen darbot wie die Kopfhaut von an seborrhoischem Ekzem des Kopfes leidenden Säuglingen. (Färbung: Pikrocochenille-Gentiana-Jod-Methode.)

Alle Schnitte dieser Kopfhaut zeichneten sich aus durch das starke Ödem und den reichlichen Leukocytengehalt des Papillarkörpers, die relative Kürze vieler Haarbälge und eine dementsprechende Verdickung des Deckepithels, Besonderheiten, welche allen stark krustenbildenden Ekzemen der Kopfhaut zukommen. Im übrigen zeigen die drei Schnitte untereinander Abweichungen, welche dem klinisch verschiedenen Aussehen der ekzematösen Partien entsprechen.

Figur 30 ist ausgezeichnet durch eine ungemein breite seröse Kruste und stellt das Ekzem auf dem Höhepunkte der Exsudation dar. Die Kruste zeigt, wie gewöhnlich, zwei Abschnitte, von denen der obere, ältere am rechten Ende viele Morokokkenhaufen und in der Mitte einen ganz besonders grofsen, eckigen Haufen enthält, während der bedeutend voluminösere untere Teil lockerer gebaut und sehr verschiedenartig zusammengesetzt ist. Der Hauptsache nach besteht er auch aus geronnenem (im Bilde violettem) Serum mit relativ geringen Mengen von Leukocyten

untermischt, die sich meistens unter dem oberen, festen Teile der Kruste gesammelt haben. Sodann bemerkt man rechts nahe dem Schnittende zwei kleinere und im linken Drittel des Schnittes eine grofse Einsprengung von Talgzellenmassen, die man auf anderen Schnitten direkt in weit offene Follikel verfolgen kann. Die ovalen Lücken in der Kruste entsprechen ausgefallenen Haarquerschnitten.

Die Kruste geht nach unten in die parakeratotische Hornschicht über, welche einer viele Mitosen haltigen, für den Kopf relativ dicken Stachelschicht aufliegt. Dieselbe ist im allgemeinen nicht so stark spongoid entartet, wie man nach dem Grade von seröser Exsudation erwarten sollte. Nur am rechten Ende des Schnittes findet sich unterhalb der Kruste eine kleine Stelle exquisit spongoid entarteter Stachelschicht. Je fetthaltiger die Ekzemprodukte sind, desto geringer pflegt die spongoide Entartung zu sein — eine für die Fetttherapie des Ekzems verwertbare Thatsache.

Figur 31 bildet einen Schnitt ab, welcher einer mit trockenen Schuppen bedeckten Stelle entnommen ist. Man sieht die zellenreiche Cutis, von welcher die Stachelschicht sich schlecht absetzt. Über der letzteren lagert eine sehr dicke, in viele Lagen gespaltene, parakeratotische Hornschicht, die nicht überall, aber an ganz bestimmten Punkten, nämlich an den Wellenbergen oberhalb der Papillen bereits von einer normalen Körner- und Hornschicht abgehoben wird. An den dazwischen liegenden Stellen geht die Stachelschicht noch direkt in die parakeratotische Kruste über. Die letztere zeigt in ihren Spalten zahlreiche Einsprengungen des Morokokkus und Flaschenbacillus.

Figur 32. Hier ist die Abheilung der erkrankten Oberhaut noch nicht soweit vorgeschritten wie in Figur 31. Die Kruste liegt überall noch der Stachelschicht direkt auf, ohne von ihr bereits durch Horn- und Körnerschicht getrennt zu sein. Die Kruste ist durch eine mächtige Flora von Mikroorganismen ausgezeichnet, welche teils die Spalten derselben ausfüllt, teils in die Haarbälge tief hinabsteigt. Man hat hier im Schnitte drei Kulturen vor sich, die jede an ihrem Platze nahezu Reinkulturen einer Art von Parasiten darstellt. Der Haarbalg im linken Teil des Schnittes ist ganz und allein erfüllt von den kleinen Bacillen, welche Sabouraud neuerdings als Seborrhoebacillen anspricht und die vielleicht mit meinen Aknebacillen identisch sind. Das rechte Ende des Schnittes zeigt in der Hornschicht eine Reinkultur von Flaschenbacillen, während der mittlere und linke Teil der Kruste nur Morokokkenhaufen in strichförmiger Anordnung aufweisen. Die folgenden Figuren geben von diesen drei Organismen der Kruste in Figur 32 teils bei 350facher, teils bei 800facher Vergröfserung genauere Darstellungen.

Figur 33 entspricht ungefähr dem Punkte *Fl.* in Figur 32. Man erkennt aus dem Nebenander der Organismen einerseits die Bacillennatur

derselben, andererseits ihre merkwürdige Eigenschaft, einseitig kolbenförmig anzuschwellen und dadurch Flaschengestalt anzunehmen. Diese letztere giebt ihnen eine gewisse Ähnlichkeit mit Sprofspilzen. Daneben sieht man vier Flaschenbacillen bei der Vergröfserung von 800/1.

Figur 34 entspricht dem Punkte *B.* in Figur 32. Die äufserst kleinen Bacillen liegen meist als Diplobacillen in Strömen, die wirtelförmig von einem Punkt nach verschiedenen Richtungen ausstrahlen. Ihre Identität mit den kleinen Bacillen der Akne, sodann der Resorcinschwarten bei Schälungen der mittleren Partien des Gesichtes und der von mir gelegentlich, von SABOURAUD stets bei Alopecia areata gefundenen Bacillen ist möglich, bleibt aber noch zu erweisen.

Figur 35 entspricht dem Punkte *M.* in Figur 32. Bei 350facher Vergröfserung sieht man die Gruppierung der Morokokken zu gröfseren, eckigen, maulbeerförmigen Haufen. Bei 800facher Vergröfserung gewahrt man die abgeflachte, Gonokokken nicht unähnliche Gestalt derselben und die bedeutenden Gröfsenunterschiede dicht zusammenliegender Kokken, welche diese Kokkenart auszeichnet.

X. Seborrhoisches Ekzem des Körpers.

(Cf. *Histopathologie der Haut*, pag. 277.)

Figur 36. Die folgenden Präparate stammen von einem mit seborrhoischem, gröfstenteils trockenem Ekzem behafteten Knaben. Das vorliegende Bild ist der Durchschnitt einer psoriatiformen, aber sehr blassen Papel des Rückens. Das Stück war in Alkohol gehärtet. Man sieht die den Gefäfsen folgenden, nicht bedeutenden zelligen Infiltrationen der Cutis, den angeschwollenen Papillarkörper, das stark vergröfserte, unregelmäfsig hypertrophische Leistensystem der Oberhaut. Besonders gut tritt in diesem Übersichtsbilde hervor, wie verschieden sich auf dicht nebeneinander liegenden Punkten die Hornschicht verhält. Von rechts angefangen, haben wir eine ziemlich dicke Hornschicht über einer stark ausgebildeten Körnerschicht, welche über der fünften Papille plötzlich fehlt. Hier geht die Stachelschicht direkt über in die parakeratotische Hornschicht, von der sich eine obere Lage abhebt, welche eine Kokkenkultur beherbergt. Darauf folgt über vier Papillen eine parakeratotische Hornschicht über einer neugebildeten Körnerschicht, weiter eine keratohyalinlose Stelle und wiederum ein Stückchen normaler Hornschicht mit starker Körnerschicht. Hierauf erscheint noch einmal über vier Papillen echte Parakeratose der Hornschicht und Kokkengehalt der letzteren, darauf noch einmal ein Stückchen normaler und schliefslich ein solches von parakeratotischer Hornschicht. Es verdient bemerkt zu werden, dafs sich die Morokokken in der Hornschicht bei der angewandten starken Haemateïnfärbung recht deutlich und dunkel färben.

Figur 37 stellt eine andere psoriatiforme Papel desselben Knaben bei Osmiumbehandlung dar. Die Osmiumschwärzung der Hornschicht läfst die feineren Details der Parakeratose nicht hervortreten, ebenso leidet die Darstellung der Infiltrationszellen. Dagegen treten die Mitosen der Epithelgebilde an diesem Präparate vorzüglich hervor. Auch die im Bereiche der entzündlichen Infiltration auftretende Akanthose der Stachel-

schicht mit ihrer hauptsächlich interpapillaren Vergrößerung der Leisten und das allmähliche Abklingen dieser Hypertrophie in der Nachbarschaft ist klar zu sehen. Die Osmierung des Stückes ist nicht besonders stark, sodaſs nur die untersten Fettzellen vollkommen geschwärzt sind, dagegen die oberen und die fast immer vorhandenen freien Fetttröpfchen der Cutis bei dieser Affektion ungeschwärzt geblieben sind. Einen besonderen Wert erhält das Präparat durch die zahlreichen Mitosen der Knäueldrüsen, welche für eine lebhafte Beteiligung derselben an dem Prozesse sprechen. Die meisten entzündlichen Dermatosen verlaufen ohne nachweisbare Mitosenbildung in den Knäueldrüsen; auch findet man sie bekanntlich fast nie an normalen Knäueln, während ihr Vorhandensein in normalen Talgdrüsen zur Regel gehört; die Funktion der Knäueldrüsen ist eben eine echte Sekretion mit Erhaltung des Epithels, während die Talgdrüsen nur secernieren, sofern die Zellen dabei zu Grunde gehen und durch neue ersetzt werden müssen. Daher ist das häufige Auftreten von Knäuelmitosen beim seborrhoischen Ekzem sehr bemerkenswert.

Figur 38 stellt ein paar solcher Epithelmitosen aus einer Knäueldrüse der vorigen Figur bei 150facher Vergrößerung dar, die dem Punkte *K.* entspricht.

Figur 39 entstammt demselben Falle, aber einer Bläschen tragenden, kleinen Papel, die auch in Osmium fixiert wurde. Die stark hypertrophischen Leisten haben den Papillarkörper ziemlich ausgeglichen und die Papillen auf kleine, spitze Erhebungen reduziert. Diese Volumens- und Druckzunahme im unteren Teile der Stachelschicht entspricht einer starken serösen Exsudation im oberen Teile derselben unterhalb der Hornschicht. Die früheren Einzelheiten der spongoiden Umwandlung der Stachelschicht und der Bläschenbildung auf Grund derselben, wie wir sie auf Tafel VII und VIII gezeichnet haben, sind bei dieser schwachen Vergrößerung und der gewählten Osmiumfixierung allerdings nicht zu sehen. Dafür aber erkennen wir zwei Dinge an diesem Übersichtsbilde deutlich. Erstlich geht die geschwärzte Hornschicht des rechten und linken Schnittendes im Bereich des Bläschens in eine nicht geschwärzte Hornschicht über; die letztere ist also hier fettfrei. Sodann ist das seröse Exsudat durch die Osmierung stark geronnen und hat sich von der spongoiden Stachelschicht in festonartig gezähnelter Weise zurückgezogen. Die halbkreisförmigen Ausschnitte des Exsudats am unteren Rande entsprechen wahrscheinlich beim Akte der Gerinnung ausgepreſsten Flüssigkeitstropfen. An diesem zwischen Horn- und Stachelschicht eingeschobenen Coagulum sieht man nun auf den ersten Blick, daſs die schwache Entwickelung des Exsudates links unterhalb der Hornschicht beginnt und die fünf einzelnen Exsudatbläschen, indem sie regelmäſsig an Größe gewinnen, sich immer mehr in die Stachelschicht einbohren, sodaſs die fünfte rechts

die gröfste und zugleich die am tiefsten reichende ist. Man überblickt somit an diesem einen multiloculären Ekzembläschen das Gesetz der Bläschenbildung beim chronischen Ekzem überhaupt, wonach die Bläschen sich durch Stauung an der Hornschicht, also rückwärts von oben nach unten bilden auf Grund einer vorherigen spongoiden Entartung der Stachelschicht; es sind rein intercellulare Verdrängungsbläschen. Diese Thatsache kann älteren Anschauungen über das Ekzembläschen gegenüber, die dasselbe den mit Kolliquationen und Gerinnungen des Protoplasmas einhergehenden Zoster- und Herpesbläschen annähern wollten, nicht stark genug betont werden.

XI. Sternalekzem. Akutes Ekzembläschen (Impfbläschen).

(Cf. *Histopathologie der Haut*, pag. 234 u. 194.)

Figur 40. Der Schnitt stammt von einer Papel des petaloiden, blumenblattförmigen Typus, des zierlichsten Typus der seborrhoischen Ekzeme, von der Sternalgegend. Der Schnitt hat zweimal am rechten und linken Ende die mit einer Schuppe bedeckte Randpartie der Efflorescenz getroffen, während die Mitte des Schnittes einer mittleren, eingesunkenen Partie derselben entspricht. (Färbung: Pol. Methylenblaulösung-Glycerin-äthermischung.) Diese Papeln sind bekanntlich unsymmetrisch gebaut, da sie excentrisch fortwandern; der hyperämische, zwei Drittel eines Kreises beschreibende, fortschreitende Rand erhebt sich steil aus der gesunden Nachbarschaft, während die Papel sich nach innen und noch mehr nach dem entgegengesetzten, offenen Ende des Kreises abflacht, abblafst und eine spezifische Gelbfärbung aufweist.

Wie man sieht, besteht über der ganzen Papel Epithelwucherung, aber nur der Randzone entsprechend Parakeratose der Hornschicht. An diesen Stellen allein finden sich auch Mikroorganismen und zwar alle drei, die seborrhoischen Affektionen charakterisierenden Arten. Innerhalb der in zwei Lagen zerspaltenen, dicken, parakeratotischen Hornschicht am rechten Schnittende sind Morokokkenhaufen eingelagert. Am linken Schnittende ist, der Schuppe entsprechend, ein Lanugofollikel getroffen, welcher in der Tiefe die kleinen Bacillen, im Follikeltrichter aber neben diesen Flaschenbacillen enthält. Einen spongoiden Status zeigt diese Form des Ekzems nicht, wie ihr auch die Bläschenbildung fehlt; sie repräsentiert in reiner Form den fettig-trockenen Hautkatarrh.

Figur 41 stellt ein akutes Ekzembläschen, ein Impfbläschen des Ekzems von der Hand eines Kindes dar, welches mit seborrhoischem Ekzem des Kopfes behaftet war. Von den bisher in den Tafeln VII bis X dargestellten Bläschen des chronischen Ekzems unterscheidet sich dieses fundamental durch den Umstand, dafs es in einer sonst gesunden Oberhaut

und nicht als Excefs einer chronischen Veränderung derselben, der spongoiden Entartung, entsteht. Das Bläschen ist demgemäfs auch nicht von einer Schuppe oder Kruste bedeckt, sondern von unveränderter Hornschicht. Es ist auch offenbar garnicht, wie das Bläschen des chronischen Ekzems entstanden durch die von den Morokokken der Schuppen oder Krusten ausgehende Serotaxis, sondern durch den Einbruch derselben Organismen unter die Hornschicht in die Stachelschicht, sodafs sie im Exsudate des Bläschens selbst in grofser Menge zu finden sind, was bei dem durch Fernwirkung entstandenen Bläschen des chronischen Ekzems nicht vorkommt. Gemeinsam haben beide Bläschenarten nur den ätiologischen Faktor des Morokokkengehaltes, während das klinische und histologische Verhalten bei beiden durchaus abweichend ist. Das chronische Ekzem bildet die Folge der langsamen Einwirkung in der Hornschicht nistender Morokokken, die akute Bläscheneruption verdankt ihre Entstehung der Einführung der Mikroorganismen unter die Hornschicht; jenes ist die Regel, dieses die Ausnahme.

Je mehr dieses Impfbläschen des Ekzems sich vom Bläschen des chronischen Ekzems entfernt, desto mehr nähert es sich der in den ersten Tafeln dieser Illustrationen geschilderten staphylogenen Impetigo, sodafs wir es am besten beschreiben können, indem wir seine Unterschiede von jener Art von Impetigo hervorheben. Bei der Impetigo staphylogenes haben wir ein rein eiteriges, schwer bewegliches Exsudat, welches die Staphylokokken eine zeitlang unter der Hornschicht festhält; hier ist das Exsudat seröseiterig, stark beweglich, wie man seinem gemischten Inhalt entnehmen kann und die Morokokken finden sich in ihm von Anfang an gleichmäfsig verteilt. Dort handelt es sich um ein reines, gleichförmiges Exsudat, hier um ein Exsudat untermischt mit vielen abgelösten Epithelien. Dort bilden die Staphylokokken zusammenhängende Rasen, welche zwischen den Leukocyten hindurchwachsen, ohne in sie einzudringen; die Leukocyten werden durch die Staphylokokken stark angelockt, sterben aber in ihrer Nähe rasch ab. Hier bilden die Morokokken im Exsudat nur kleinere Häufchen, die sich im Serum vermehren, ohne auf die Leukocyten giftig zu wirken; sie dringen vielmehr überall in dieselben ein, vermehren sich noch in denselben, wobei das Protoplasma zerfällt und kernhaltige Morokokkenhaufen übrig bleiben. Bei der Impetigo staphylogenes bildet die Stachelschicht um das Bläschen eine feste Schale, die sich glatt vom Eitertropfen absetzt, sodafs man schwer begreift, wie die Leukocytenmassen durch dieselbe hindurchgedrungen sind; bei dem Morokokkenbläschen bildet die Stachelschicht, wie unsere Abbildung zeigt, nur eine lockere Schale; sie ist selbst von weiten Lymphspalten durchzogen, in denen man hier und da noch Leukocyten überrascht und die sich in das Bläschen öffnen, wie auch die an das Bläschen anstofsenden Epithelien

vielerwärts abbröckeln und in dasselbe hineingeraten. Auch die Hornschichtdecke ist bei unserem Bläschen im Centrum erweicht und geht hier allmählich in das Exsudat des Bläschens über, während dieselbe bei der staphylogenen Impetigo fest und vom eiterigen Inhalt durch einen Staphylokokkenrasen geschieden ist.

Auch im übrigen zeigt das Morokokkenbläschen noch manche Abweichungen vom Bilde jenes Eiterbläschens. Es finden sich gleich anfangs im Epithel rund um das Bläschen viel mehr Mitosen, die Cutis zeigt mehr Ödem und Hyperämie und eine viel regere Veränderung der Bindegewebszellen, die auf gröfsere Entfernung, besonders um die Gefäfse hin anschwellen, wenn sie auch nirgends den Charakter von Plasmazellen erreichen. Auch bei diesem Bläschen sind die Morokokken in einem Haarbalgtrichter abwärts gewuchert, von dem ein Rest unter dem Bläschen sichtbar ist, während Teile von Haaren sich im Bläscheninhalt zeigen. Und hierbei bleibt es beim Morokokkenbläschen stets; nie wird durch Fortwucherung der Kokken in die Tiefe aus demselben eine tiefe, furunkelartige Entzündung.

Im allgemeinen ist also der Charakter dieses bläschenförmigen Entzündungsprozesses — wie der des Ekzems überhaupt — ein feuchter, auflockernder, seröse Exsudate, wenig Eiterkörperchen anlockender, nur schwach giftiger, aber dafür weiter in die Ferne wirkender; die Tiefenwirkung der obligat aëroben Morokokken ist nur eine Fernwirkung.

Im Gegensatze dazu stellte sich der Charakter der staphylogenen Impetigo als ein trockener, rein korpuskuläre Elemente ohne bemerkenswerte Serummengen anlockender, stark, aber nur in der Nähe giftig wirkender heraus; die Tiefenwirkung der fakultativ anaëroben Staphylokokken ist bedingt durch ihr Einwachsen in die Tiefe der Haut.

Figur 42 stellt den linken unteren Quadranten des akuten Ekzembläschens von Figur 41 bei 300facher Vergröfserung vor, um die Auflockerung der umgebenden Stachelschicht, das Hineingelangen einzelner Epithelien in den Blaseninhalt, woselbst sie die ballonierende Degeneration eingehen, und die Aufnahme der Morokokken durch Leukocyten zeigen.

Figur 43 stellt bei 600facher Vergröfserung eine ballonierte Stachelzelle und eine Gruppe morokokkenhaltiger Leukocyten aus dem Blaseninhalt in Figur 41 dar.

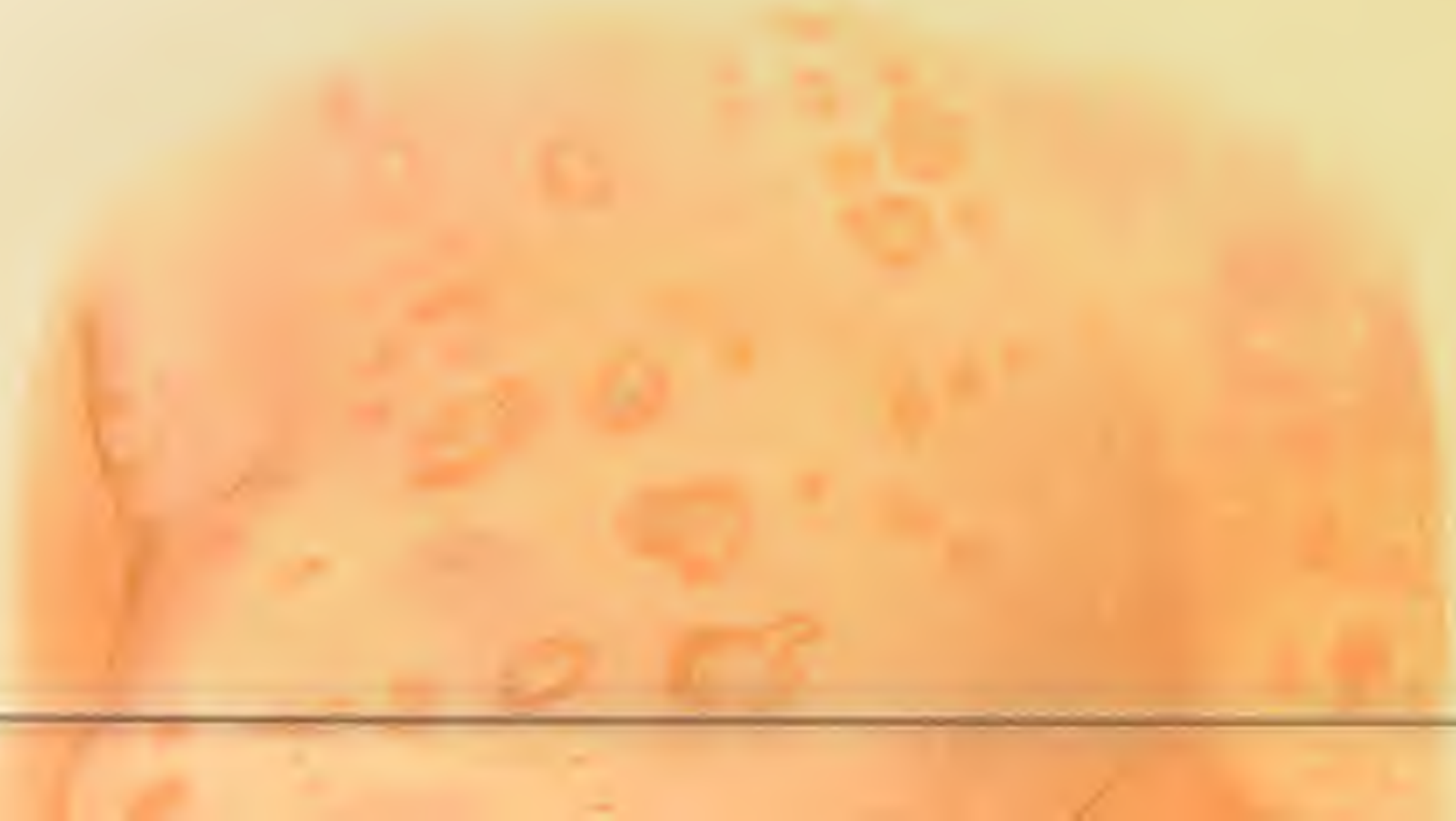

PITYRIASIS MACULATA v. ROSEA.

PLATE IX.

MYCOSIS FUNGOIDES.

Fig. 22

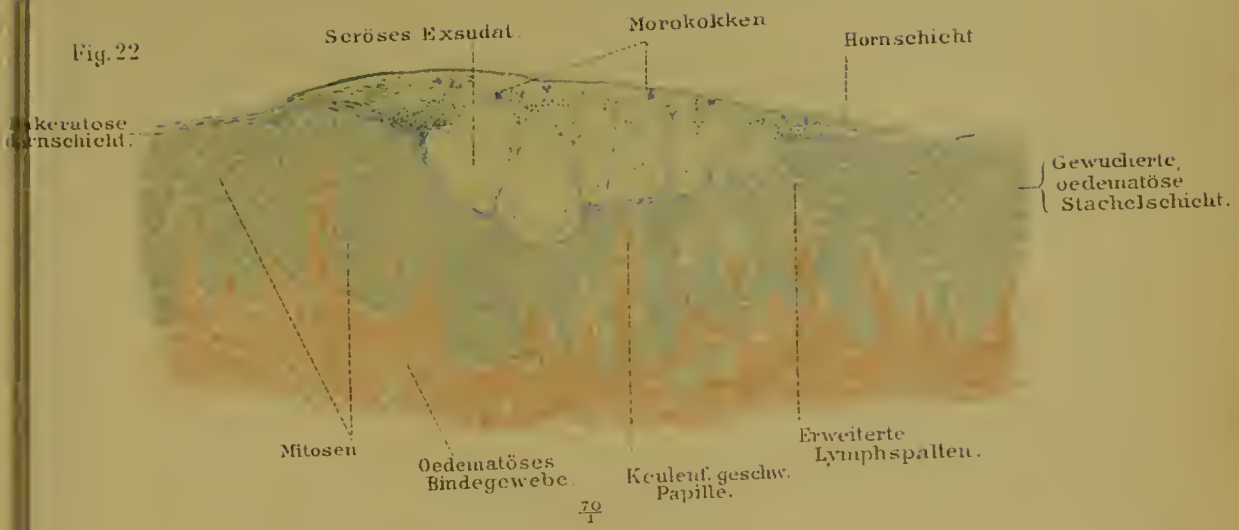

Fig. 23.

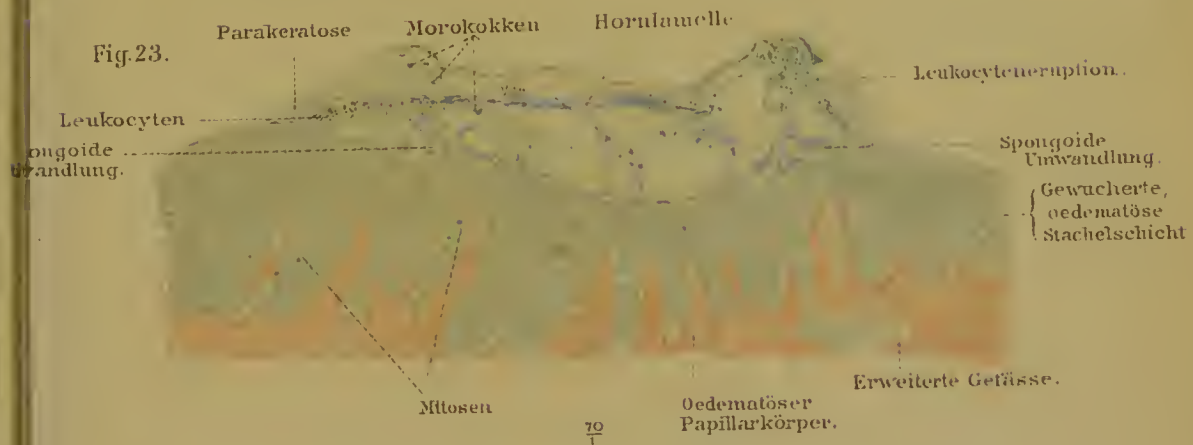

Fig. 24.

Chronisches Ekzem.

Verlag von Leopold Voss in Hamburg (und Leipzig).

Fig. 25.

Fig. 26.

Fig. 27.

Fig. 28.

Fig. 29.

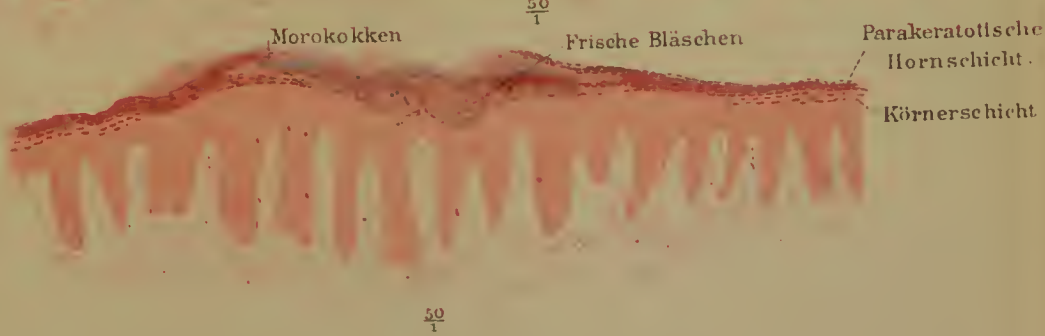

Abheilung des Ekzembläschens.

Verlag von Leopold Voss in Hamburg und Leipzig.

Fig.30.

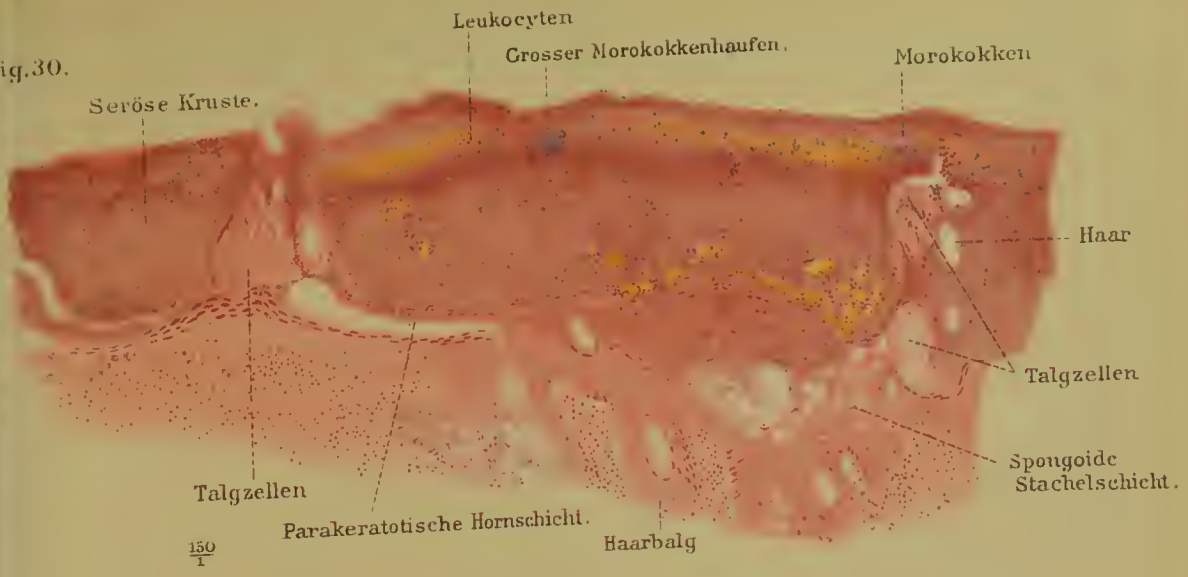

Fig.31.

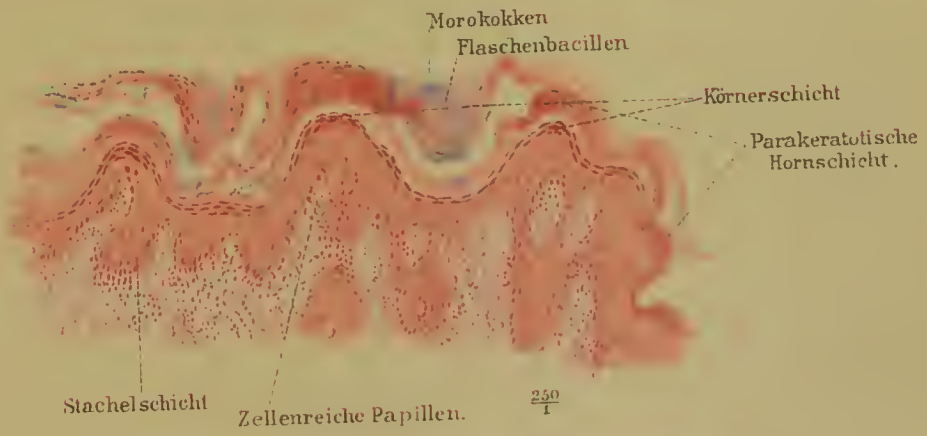

Fig.32.

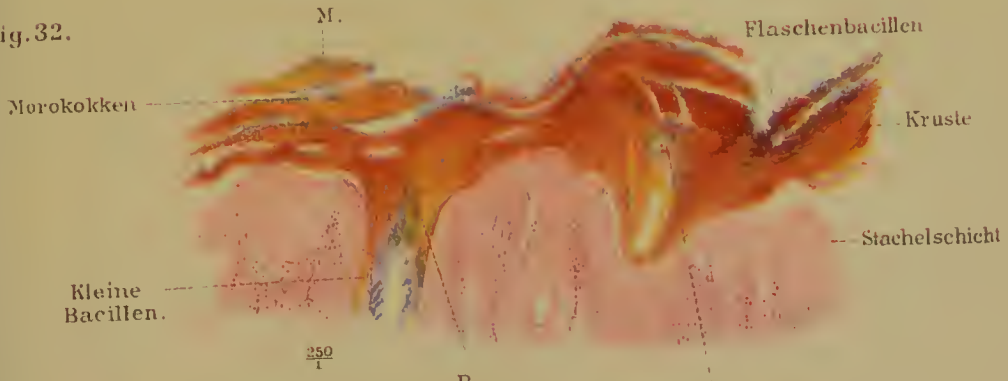

Fig.33.

Fig.34.



Fig.35.

Seborrhoisches Ekzem des Kopfes.

Verlag von Leopold Voss (in Hamburg und Leipzig)

Fig.36.

40/1

Fig.37.

10/1

Fig.39.

40/1

Fig.38.

150/1

Seborrhoisches Ekzem des Kopfes.

Verlag von Leopold Voss in Hamburg und Leipzig.

Fig. 40.

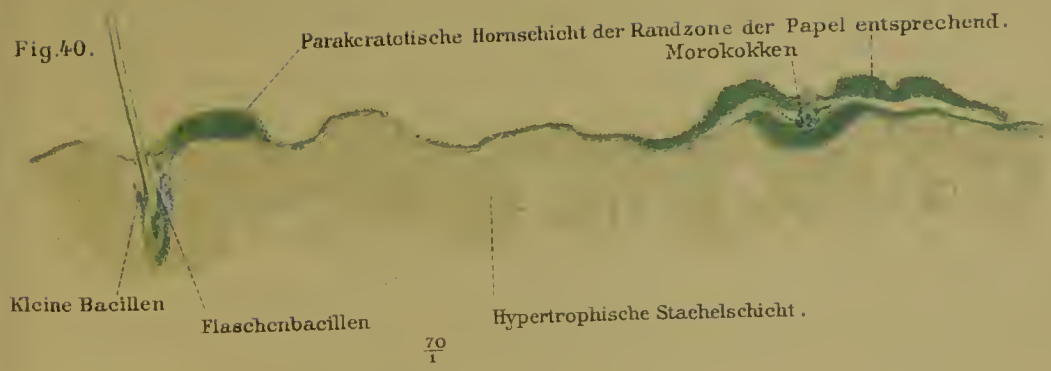

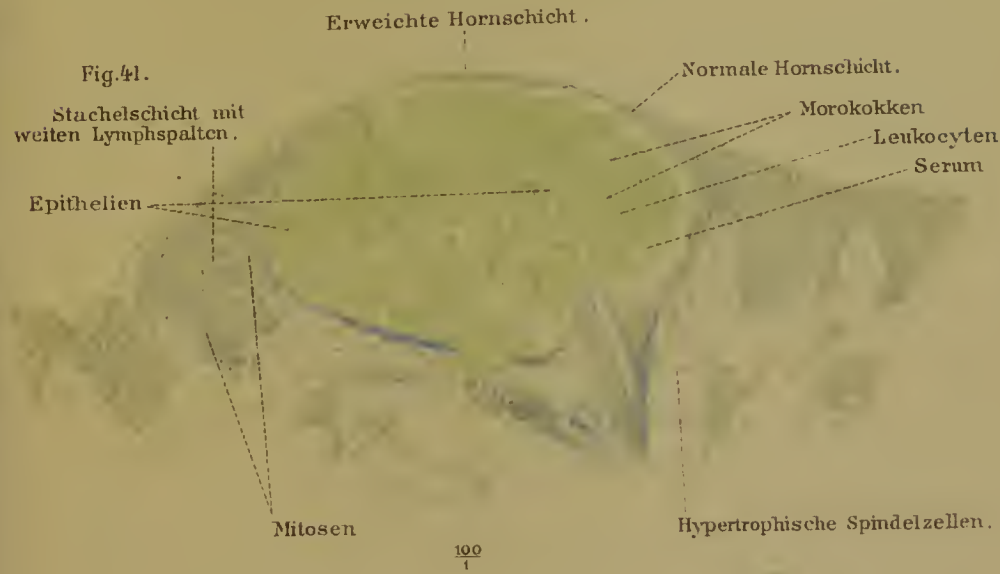

Parakeratotische Hornschicht der Randzone der Papel entsprechend.
Morokokken
Kleine Bacillen
Flaschenbacillen
Hypertrophische Stachelschicht.

70/1

Fig. 41.

Erweichte Hornschicht.
Normale Hornschicht.
Stachelschicht mit weiten Lymphspalten.
Morokokken
Leukocyten
Serum
Epithelien
Mitosen
Hypertrophische Spindelzellen.

100/1

Fig. 42

Leukocyten
Morokokken
Ballonierte Epithelien.
Auflockerung der Stachelschicht.

300/1

Fig. 43.

Morokokkenhaltige Leukocyten.
Ballonierte Stachelzelle.

600/1

Sternalekzem. Akutes Ekzembläschen (Impfbläschen).

Gummelt del

Lith. Anst. Julius Klinkhardt Leipz.

Verlag von Leopold Voss in Hamburg (und Leipzig).

Eugen Fraenkel

widmet dieses Heft

in treuer Freundschaft

der Verfasser.

Impetigo.

Das vorliegende dritte Heft ist der Darstellung der impetiginösen Hautkrankheiten gewidmet, welche erst in allerjüngster Zeit genauer studiert und von ähnlichen, bisher damit verwechselten Affektionen getrennt sind. Die Definition dieser ganzen Gruppe kann folgendermafsen gegeben werden: es handelt sich um infektiöse, inokulable, feuchte Hautkatarrhe, welche — soweit bisher nachweisbar — durch Eindringen eines Mikroorganismus von aufsen unter die Hornschicht erzeugt werden und deren Exanthem lediglich aus zerstreuten oder gruppierten Bläschen und Blasen besteht, die zu Krusten eintrocknen, keine Narben hinterlassen und zu keinen diffus sich ausbreitenden Oberhauterkrankungen Anlafs geben. Durch diese Definition ist die Gruppe der Impetigines einerseits vom Ekzem getrennt, unter welches die meisten derselben bisher subsumiert wurden, andererseits von denjenigen, ebenfalls erst seit kurzem bekannten Bläschen-Exanthemen unterschieden, die nach Art der akuten Exantheme vom Blutwege aus entstehen. Ebenfalls ist es nach dieser Definition klar, dafs auch durch solche Mikroorganismen, welche andere Hautaffektionen verursachen, unter Umständen Impetigines, und zwar dann hervorgerufen werden können, wenn die betreffenden Organismen durch einen Rifs der Hornschicht oder längs des Haarschaftes unter die Hornschicht gelangen und nur im Bereich der Oberhaut ein Exsudat anlocken. So erzeugt der Staphylococcus aureus et albus in der Tiefe der Haut Eiterungen und Nekrosen, Furunkel und Abscesse, die mit Narben ausheilen. Aber derselbe Organismus kann, wenn er nur bis unterhalb der Hornschicht vordringt, kleine Oberhautabscesse verursachen, die mit Krusten narbenlos abheilen — die Impetigo staphylogenes, die im ersten Heft dieses Atlasses bereits dargestellt wurde. Auch das zweite, das Ekzem-Heft dieses Atlasses, liefert einen Beitrag zu den Impetigines in jenem anhangsweise beim chronischen, eigentlichen Ekzem gegebenen akuten Ekzembläschen, dem Impfbläschen des Ekzems. Dieses ist nach obiger Definition unzweifelhaft eine durch den Ekzemorganismus, den Morococcus erzeugte Impetigo,

eine Impetigo morogenes. Wenn wir diesen Namen an jener Stelle und in der Histopathologie der Haut grundsätzlich vermieden, geschah es nur deshalb, weil die von WILLAN bis heute, mithin etwa 100 Jahre, sich hinziehende Verwechselung von Impetigo und Ekzem es nicht ratsam erscheinen läfst, von neuem, wenn auch jetzt in begründeter Weise, den Begriff Impetigo auf irgend eine Weise mit dem Ekzem zu verquicken. Erst wenn die ungemein grofse und täglich sich vergröfsernde Gruppe der impetiginösen Hauterkrankungen genau bekannt und in ihrer Sonderstellung neben dem Ekzem anerkannt sein wird, würde sich die Bezeichnung dieser besonderen, akuten Form des Ekzems als Impetigo morogenes, da sie kurz und treffend ist, empfehlen.

Wir haben also in der Gruppe der Impetigines solche zu unterscheiden, welche nur gelegentliche Formen anderer Hautaffektionen darstellen und solche, welche lediglich im Rahmen der obigen Definition sich abspielen, also nichts weiter sind als eben Impetigines. Diese letzteren sollen vorwiegend in diesem Hefte ihre Darstellung finden. Der beschränkte Raum gestattet natürlich nur, eine Auswahl derselben vorzuführen; dieselbe soll die wichtigsten Formen enthalten und zugleich ihre Besonderheit gegenüber jenen Dermatosen erkennen lassen, mit denen Verwechselungen am leichtesten entstehen können. Da nun schon die zum Vergleiche heranzuziehenden Bläschenformen der Impetigo staphylogenes, sowie die akuten Impfbläschen des Ekzems und die Bläschen des chronischen Ekzems in den ersten Heften dargestellt sind, erübrigt es in diesem Heft nur noch, den eigentlichen Impetiginos die von innen her erzeugten metastatischen Bläschenerkrankungen gegenüberzustellen. Unter den Impetigines verdient vor allem die bei weitem häufigste Impetigo vulgaris der Kinder eine eingehende Darstellung, an welche sich die zweithäufigste Form, die Impetigo circinata anschliefst. Sodann darf, schon wegen der Gegenüberstellung der metastatischen Streptokokkenbläschen der Haut, die durch Streptokokken erzeugte Impetigo, die Impetigo streptogenes nicht fehlen. An diese möge sich noch die Impetigo multilocularis anreihen, teils ihres grofsen histologischen Interesses halber, teils um einen Begriff von der Mannigfaltigkeit der Formen innerhalb der Impetigogruppe zu geben, deren Efflorescenzen, wenn auch im grofsen nach einem Schema, doch im einzelnen nichts weniger als schablonenhaft gebaut sind, endlich auch, um eine Impetigoform darzustellen, die wir nur aus klinischen und histologischen Gründen hierherstellen müssen, da der Nachweis von Bakterien bei derselben bisher nicht gelungen ist.

Dagegen möge man eine Abbildung der sog. „Impetigo contagiosa“ nicht erwarten, da dieser Ausdruck nach unseren heutigen Kenntnissen nur noch einen Sammelbegriff ohne scharfe Definition darstellt und mit allen Unklarheiten eines solchen behaftet ist. Denn alle Impetigines sind kontagiös;

dieses Beiwort hat seine bezeichnende Kraft verloren. Eine echte Impetigo von heute muſs ihre Spezialbezeichnung dem verursachenden Organismus und, falls dieser noch nicht nachweisbar ist, einer hervorragenden ma- oder mikroskopischen Eigenschaft entnehmen. Alle Impetigines, die in diesem Hefte geschildert werden, faſste man eben früher als „Impetigo contagiosa“ zusammen, wenn sie nicht unter das Ekzem eingereiht wurden.

An die Impetigines schlieſsen sich dann die „Pustulosen“ und „Phlyctänosen“ an, jene ebenfalls durch Parasiten und zum Teil sogar durch dieselben Parasiten (Staphylococcus albus et aureus, Streptococcus pyogenes) erzeugten Bläschenexantheme, welche sich durch den ganz verschiedenen Modus ihrer Entstehung von den Impetigines in pathologisch-anatomischer Beziehung und — wie die hier folgende Darstellung zeigen wird — auch in histologischer grundsätzlich unterscheiden. Bei diesen Exanthemen ist das Bläschen die Folge einer Verschleppung der Mikroorganismen auf dem Blutwege in die Hautkapillaren, sie sind metastatischer Natur und reihen sich nicht an das Ekzem und andere Oberhauterkrankungen, sondern an die akuten Exantheme, die Pocken, Masern etc. an.

XII. Impetigo vulgaris.

Bläschen und Krusten in voller Entwickelung.

(Cf. *Histopathologie der Haut*, pag. 189—192.)

Im Gegensatz zur staphylogenen Impetigo, welche unter der Hornschicht einen reinen Eitertropfen und nirgends gerinnendes Exsudat aufweist, ist die Impetigo vulgaris der Kinder durch die dicken grüngelblichen und bräunlichen Krusten von geronnenem Serum charakterisiert. Allerdings existiert auch hier zuerst ein kleines seröses, dann seropurulentes Bläschen von 0,5—1,0 mm Durchmesser; aber dasselbe ist nur bei gröfserer Aufmerksamkeit und nur anfangs wahrnehmbar, und nur ausnahmsweise vergröfsert es sich als solches durch Anwachsen des leukoserösen Exsudates kontinuierlich bis zu Linsengröfse und wandelt sich alsdann in eine eben so grofse Kruste um. Gewöhnlich fehlt klinisch der Übergang zwischen den sehr kleinen primären Bläschen und den 5—10 mm im Durchmesser haltenden späteren Krusten.

Die histologische Untersuchung mufs uns über die Gründe dieser klinischen Eigentümlichkeit aufklären, und in der That giebt der in Figur 44 dargestellte Schnitt (Pol. Methylenblaulösung, Glycerinäthermischung) durch das Bläschen und die Kruste einer Impetigo vulgaris uns über diese und noch andere Eigentümlichkeiten des klinischen Verlaufes dieser Erkrankung vollen Aufschlufs. Der Schnitt entstammt einer typischen Efflorescenz, die am Lebenden durch Einimpfung einer Reinkultur der Impetigo vulgaris-Kokken erzielt wurde[1] und sich in nichts von den spontanen Bläschen und Krusten dieses an Impetigo vulgaris leidenden Patienten unterschied.

In der Mitte des Schnittes ist der Länge nach ein Haarbalg getroffen, dessen Trichter zu einem mit leukoserösem Exsudat gefüllten Bläschen erweitert ist. Mitten hindurch zieht das Haar und den Grund dieses

---

[1] Siehe den Aufsatz: Impetigo vulgaris. *Monatsh. f. pr. Derm* 1899. Bd. XXVIII, No. 5 ff.

das Haar an seinem Austritte aus der Cutis koncentrisch umgebenden Bläschens findet sich in einer Kokkenscheide, die das Haar kontinuierlich einhüllt. Nur zwischen *a* und *a'* findet sich am Haar eine kokkenfreie Lücke, die offenbar dadurch zu stande kam, dafs bei der Bildung des Bläschens die das Haar bedeckende Hornschicht abgehoben wurde und den oberen Teil des Kokkencylinders mit abrifs und am Haarcylinder in die Höhe streifte. Der Mutterboden dieses Bläschens ist mithin die Stachelschicht des Haarbalgtrichters, deren Lymphspalten auch beträchtlich erweitert sind, so dafs dieselbe hin und wieder spongoiden Habitus annimmt.

Das beschriebene Bläschen ist das primäre, leukoseröse Bläschen der Impetigo vulgaris, und durch seine tiefe, in die Haut gleichsam versenkte Lage erklärt sich ganz einfach, weshalb dasselbe leicht übersehen und später, von den darüber sich lagernden Krusten eingeschlossen, garnicht mehr wahrgenommen wird.

Die weitere, auf dem Schnitte sehr deutlich zur Anschauung gebrachte Eigentümlichkeit dieser Affektion ist es nun, dafs sich um dieses centrale Bläschen, wenn es nicht als solches vertrocknet, die Hornschicht in immer gröfserer Ausdehnung koncentrisch abhebt. Nach beiden Seiten, fast bis zum Ende des Schnittes, ist diese Abhebung der Hornschicht vorgedrungen und es hat sich der entstehende spaltförmige Hohlraum mit dem aus der erodierten, übrigens aber nicht geschädigten Stachelschicht aussickernden Serum erfüllt. Im Gegensatz zu dem Serum des primären, tiefsitzenden Bläschens ist das Serum dieser oberflächlichen, sich in der Fläche ausbreitenden Blase leukocytenfrei und zeigt eine grofse Neigung, sofort zu gerinnen. So ist denn auch in unserm Schnitt die ganze Efflorescenz überlagert von einer klar geronnenen Scheibe von Serum, der für die Impetigo vulgaris charakteristischen serösen Kruste. Wie aus dieser Entstehungsgeschichte hervorgeht und wie die Untersuchung frischer Krusten auch lehrt, ist mithin die erstmalig sich bildende Kruste noch von einer dünnen Hornschicht an der Oberfläche bedeckt. Man versteht aber auch sehr wohl, dafs, wenn eine solche Kruste abgerissen wird, die Hornschicht in etwas gröfserem Umfange mit abgehoben und die neu sich bildende Kruste etwas gröfser werden mufs als die frühere. Diese und die später eventuell an derselben Stelle folgenden Krusten gerinnen rascher und zu unregelmäfsigeren Auflagerungen, weil sie nicht mehr von Hornschicht bedeckt sind.

Wie man sieht, ist die so wichtige Krustenbildung wesentlich unabhängig von der primären, centralen Bläschenbildung und dagegen direkt abhängig von der in weitem Umfange um das Haar sich ausbreitenden Abhebung und Lockerung der Hornschicht. Nur ausnahmsweise dehnt sich das primäre Bläschen selbst weiter über die Grenzen des Haarbalg-

trichters aus in Gestalt einer flachen, mit leicht getrübter Flüssigkeit gefüllten Blase; dann entsteht die charakteristische Kruste erst nach Ruptur dieser letzteren. Der Weg und die Möglichkeit dieser Eventualität ist auf unserem Schnitte auch angedeutet durch die kleineren serösen Nebenhöhlen zu beiden Seiten des centralen Bläschens; würden die Septen derselben nachgeben, so würde aus dem centralen, tiefen und dem oberflächlichen Bläschen eine einheitliche Blase werden. Offenbar ist es die in letzterem frühzeitig einsetzende Gerinnung, welche diese Kommunikation normalerweise verhindert und damit anstatt des Bläschens die Kruste zum pathognomonischen Zeichen der Affektion erhebt. Es scheint, dafs nur dann die Gerinnung unterbleibt und das primäre Bläschen mit dem sekundären verschmilzt, wenn eine Mischinfektion mit Streptokokken vorliegt.

Die hier in den Vordergrund gerückte, weithin sich ausbreitende Abhebung der Hornschicht steht übrigens ebenfalls mit der Ausbreitung der spezifischen Kokken im engsten Zusammenhang. Das aussickernde Serum ist offenbar ein vorzüglicher Nährboden für dieselben; nirgends findet man schönere Herde und Drusen derselben als in diesen Krusten. Wenn sie im Haarbalg in flächenhafter Ausdehnung vorkommen, wie auf einer Agaroberfläche, so bilden sie hier Herde analog denen, die man in einer Agarschüttelkultur erzeugen kann.

Nach diesem histologischen Bilde wie nach der klinischen Erfahrung müssen wir als chemotaktische Wirkung der spezifischen Kokken die Anlockung von reinem, zur Gerinnung sehr geeignetem Serum ansehen. So finden wir es überall in dem oberflächlichen Bläschen. Eine Ausnahme scheint das centrale, reichlich Leukocyten enthaltende Bläschen des Haarbalgtrichters zu machen. Aber einerseits kommt es auch hier, wie die klinische Beobachtung lehrt, nie zur Anlockung eines von vornherein und rein eitrigen Exsudates analog den Vorgängen bei der staphylogenen Impetigo, andererseits kann diese Modifikation sehr wohl mit einem rascheren Absterben der Organismen im Haarbalge zusammenhängen.

Als weitere Folgen der Invasion dieser Kokken finden sich an der Oberhaut nur die einer passiven Erweichung durch das hindurchsickernde seröse Exsudat, keine Spur von sonstiger Degeneration, aber auch keine Vermehrung der Mitosen wie bei der Invasion der Ekzemkokken und demgemäfs auch keine Hypertrophie der Stachelschicht wie dort. Sehr bemerkenswert sind aber die Fernwirkungen dieser Parasiten auf die Cutis selbst. Es besteht eine erhebliche Erweiterung der Blutgefäfse und eine ausgedehnte Hypertrophie der Bindegewebszellen, ja, es kommt zur Anhäufung von Plasmazellen an vielen Stellen; auch die Mastzellen sind abnorm reichlich. Diese nach dem oberflächlichen Charakter der Affektion kaum erwartete tiefgehende Veränderung der Cutis erklärt ihrerseits wieder

die dunkle Röte der Flecke nach Abhebung der Krusten, welche bekanntlich als Wahrzeichen der Impetigo vulgaris noch sehr lange nachher bestehen bleibt. Diese stärkere Beeinflussung der Cutis, welche abgeheilte Impetigoflecke leicht von abgeheilten Ekzemflecken unterscheiden läfst, beruht auch wahrscheinlich auf dem Umstande, dafs die Kokken der Impetigo vulgaris zunächst tiefer in den Haarbalg eindringen, da ähnliche Folgen bei den meisten Follikulitiden wahrgenommen werden.

Figur 45 zeigt den das Haar umgebenden Kokkencylinder am Grunde des centralen Bläschens bei stärkerer Vergröfserung aus Figur 1. Man bemerkt, dafs einige der nächstliegenden Leukocyten Kokken aufgenommen haben. Solche kokkenbeladene Leukocyten finden sich aber nur in der Nähe des Haares und in nicht beträchtlicher Menge.

Figur 46 giebt bei derselben Vergröfserung (400 : 1) einen Teil der serösen Kruste in Figur 1 wieder. Man sieht die mit gespreizten Ausläufern versehenen Herde, die zu gröfseren unregelmäfsig gebauten Drusen anschwellen. Es ist besonders darauf aufmerksam zu machen, dafs nirgends, weder auf dem Haare noch in der Kruste, die Kokken Ketten bilden, da frühere Beobachter Streptokokken als Ursache der Impetigo vulgaris (sog. contagiosa) annahmen. Kettenkokken finden sich nur in verunreinigten Krusten der Impetigo vulgaris.

XIII. Impetigo vulgaris.

Primäres Bläschen. — Kruste. — Abheilung.

(Cf. *Histopathologie der Haut*, pag. 189—192.)

Figur 47. Man sieht bei schwacher Vergrößerung (Pol. Methylenblau, Glycerinäther) ein leukoseröses Bläschen, welches im Trichter eines Lanugohaarbalges sitzt, denselben in der Breite und Höhe beträchtlich erweitert hat und von einer geronnenen Kruste wie von einem Deckel oben abgeschlossen ist. In der linken Hälfte des Bläschens sind einige längliche und runde Lücken im Exsudat bemerkbar, aus welchen Längs- und Querschnitte des Lanugohaares ausgefallen sind; am unteren Teile des Bläschens befindet sich der etwas erweiterte Eingang in den Haarbalg. Seitlich wird dieses primäre Impetigobläschen begrenzt von der ödematösen und teilweise komprimierten Stachelschicht des oberen Haarbalgdrittels. Die Hornschicht zieht ununterbrochen über das Bläschen hinweg; nur an einer kleinen Rifsstelle rechts ist Serum ausgetreten und hat sich als geronnene Kruste über das Bläschen ergossen. In diese aus der Hornschicht und geronnenem Serum bestehende Kruste sind ziemlich viele Leukocyten eingeschlossen. Im übrigen finden sich die Mehrzahl der Leukocyten an den Seiten des Bläschens und in der Umgebung des hindurchziehenden Haares, während die Mitte größtenteils von leukocytenfreiem Serum eingenommen wird.

Die beschriebene kleine Kruste über dem primären Impetigobläschen ist ihrer Entstehung und Lage nach scharf zu trennen von der pathognomonisch so wichtigen, sekundären, unterhalb der Hornschicht sich ausdehnenden Kruste der voll entwickelten Impetigo vulgaris-Efflorescenz, welche auf der vorhergehenden Tafel beschrieben wurde und die Folge einer koncentrisch sich ausbreitenden Abhebung der Hornschicht ist. Die hier entstandene seröse Kruste ist durch ein zufälliges Ereignis, einen Einrifs der Bläschendecke erzeugt, welches sogar meistens die weitere Entwickelung der Efflorescenz aufhebt und sie rasch zur Eintrocknung bringt.

Die Kokken, welche dieses Bläschen erzeugt haben, sind offenbar am Haar hinabgewuchert, da sie sich meistens in der Nähe desselben im Exsudat teils frei, teils Leukocyten aufsitzend befinden, besonders reichlich, wo das Haar die Kruste durchbricht.

So winzig dieses im Haarbalge eingeschlossene Bläschen auch ist, so sind doch die reaktiven Vorgänge in der Cutis, bestehend in Gefäfserweiterung und Zellwucherung relativ beträchtlich und viel bedeutender als die entsprechenden reaktiven Prozesse beim Ekzembläschen und der Impetigo staphylogenes. Im übrigen ist dieses Impetigobläschen dem primären Ekzembläschen („Impfbläschen des Ekzems", s. diesen Atlas Heft II, Tafel XI, Figur 41) sehr ähnlich durch den vorwiegend serösen Charakter des Exsudates und die Erweichung der anliegenden Stachelzellen und unterscheidet sich hauptsächlich nur durch den tieferen Sitz im Eingang des Haarbalges und die längliche (staphylokokkenähnliche) Form der Kokken. Von der Staphylokokkenimpetigo ist dieses Impetigobläschen so sehr in jeder Richtung unterschieden, dafs eine Verwechselung überhaupt nicht vorkommen kann.

Figur 48 stellt eine Gruppe von Kokken aus dem Bläscheninhalt der Figur 1 dar bei starker (800facher) Vergröfserung (Pol. Methylenblaulösung, Glycerinäthermischung). Die Kokken liegen gröfstenteils frei, hin und wieder auf oder in Leukocyten. Ihre Form ist meistens länglich rund; vorzugsweise bilden sie Diplokokken oder ganz kurze, unregelmäfsige Reihen von 3—5 Gliedern, die mit echten Streptokokkenketten keine Ähnlichkeit haben. So reichlich wie in dieser Abbildung finden sich die Kokken innerhalb des Bläschens nur an wenigen Stellen, hauptsächlich in nächster Nähe des Haares.

Figur 49 giebt einen Schnitt durch eine der typischen gelbbraunen Krusten der Impetigo vulgaris wieder.[2] (Pol. Methylenblau, Glycerinäthermischung.) An der Oberfläche ist dieselbe durch einen Rest dünner Hornschicht glatt eingefafst. Sonst besteht sie durchweg aus geronnenem Serum, stellenweise von Fibrineinlagerungen durchsetzt. Von Mikroorganismen findet sich nur die eine Form der für die Impetigo vulgaris charakteristischen Kokken. Dieselben bilden meistens kleine, lose gebaute Häufchen mit nach verschiedenen Seiten sparrig abstehenden Ausläufern, die entweder zu gröfseren Kokkenrasen oder dichten Drusen konfluieren. Eine so dichte Durchsetzung der Kruste mit Kokken wie hier findet man nur nach längerem, wenigstens 3—4tägigem Bestande derselben. Hebt man die Kruste ab, so dafs neues Serum austritt und eine neue Kruste sich bildet, so ist diese zunächst kokkenfrei; am zweiten Tage finden sich auf

---

[2] Vergl. die Abbildung einer solchen Kruste im Artikel: Impetigo, *Eulenburgs Realencycl. d. ges. Heilk.* Bd. VI.

den Schnitten wenige Kokken und nun nehmen sie an Menge von Tag zu Tag zu. Schliefslich treten auch vom äufseren Rande her andere Organismen in der Kruste auf und vermehren sich unter Umständen rapide, speziell Streptokokken, aber auch Bacillen, die mit dem Prozesse der Impetigo vulgaris alle nichts zu thun haben. Hauptsächlich findet man diese verunreinigenden Organismen an den älteren Krusten von 8—14-tägigem Bestande auf dem Kopfe und um Mund und Nase der Kinder. Dann verwischt sich auch das reine Bild der Impetigo vulgaris; die Krusten zeigen Eiterbeimischungen und erweichen zum Teil. Wahrscheinlich beziehen sich die Streptokokkenbefunde einzelner neuerer Autoren auf derartig verunreinigte Fälle. Will man in den Krusten eine Reinkultur der wahren Impetigo vulgaris-Kokken antreffen, so mufs man entweder kleine, 2—3tägige Krusten von der Wange reinlicher Individuen nehmen, oder nach Desinfektion des Gesichtes alle Krusten abwaschen und die neu sich bildenden Krusten nach 3 Tagen abnehmen oder nach Desinfektion der Oberfläche ganz kleine, 1—2tägige Krusten abnehmen und für 1—2 Tage auf Nähragar bringen, wodurch die Impetigokokken sich ungemein stark in der Kruste vermehren.

Figur 50 zeigt eine Stelle aus einer Impetigo vulgaris-Kruste bei 400facher Vergröfserung. Man sieht die kleinen, handförmigen Herde und deren Konfluenz zu flächenförmigen Rasen.[3]

Figur 51. Die Abbildung ist einer nach mehrtägigem Bestande bereits abheilenden Impetigoefflorescenz entnommen. Die Kruste ist von der Oberfläche entfernt, man sieht am rechten Rande noch einen Teil der dabei abgerissenen Hornschicht. Der Epitheldefekt, welcher fast die gesamte suprapapilläre Stachelschicht umfafst, ist durch eine Schicht klaren, frisch ergossenen Serums provisorisch ersetzt. Darunter bildet sich rasch eine neue Epitheldecke von den stehen gebliebenen Resten der interpapillaren Stachelschicht aus. Man sieht die ziemlich starke Beteiligung der Cutis am Prozesse in Gestalt einer tiefreichenden Zelleninfiltration, besonders entlang der Gefäfse. Durch diesen Umstand sowie durch den Mangel einer starken Epithelproliferation und den glatten, wie mit dem Rasiermesser gesetzten Epitheldefekt unterscheidet sich die Affektion auf den ersten Blick von einer Ekzemhaut, die während der Abheilung der Bläschen excidiert wurde (vgl. Fig. 28 u. 29, Taf. VIII).

---

[3] Vergl. auch die Abbildung der Kokkenherde einer Kruste in dem Artikel „Impetigo“ in *Eulenburgs Realencycl. d. ges. Heilk.* Bd. VI.

XIV. Impetigo circinata und Impetigo streptogenes.

(Cf. *Histopathologie der Haut*, pag. 192 u. pag. 193.)

Figur 52. Die Impetigo circinata unterscheidet sich von der viel häufigeren Impetigo vulgaris hauptsächlich durch ihre flachen, dünnen, schuppenartigen Krusten, die sich kontinuierlich in der Peripherie vergrößern, während sie im Centrum spontan abheilen, und dadurch, daß sie sich nicht auf das Kindesalter beschränken. Der Schnitt der Figur 1 stammt von einem Kinde, der der Figur 3 von einem Erwachsenen; beide repräsentieren ein frühes Bläschenstadium, und die hier sich darbietenden Details sind geeignet, die nach einem etwas älteren Bläschen in der Histopathologie gegebene kurze Darstellung wesentlich zu ergänzen.

Im Gegensatz zur Impetigo vulgaris fällt an der vorliegenden Figur (Pol. Methylenblau, neutr. Orceïn) zunächst die geringe Quantität von serösem Exsudat und Leukocyten im Verhältnis zu der sehr ausgedehnten Abhebung der Hornschicht auf; es handelt sich, wie das auch die Klinik lehrt, um eine sehr flache, relativ trockene Blasenbildung. Sodann bemerkt man auf den ersten Blick eine ziemlich starke Wucherung der Stachelschicht, während die Cutis nur geringe Entzündungssymptome, etwas Ödem und Zellenwucherung aufweist. Hierin ähnelt die Impetigo circinata mehr dem Ekzem als der Impetigo vulgaris, wo die Epithelmitosen länger ausbleiben und die Cutis viel stärker entzündlich verändert ist. Der Blasenboden ist durch eine besondere Beschaffenheit der freigelegten Stachelschicht ausgezeichnet, welche in dieser Weise weder beim Ekzem noch bei der Impetigo vulgaris vorkommt und die bei stärkerer Vergrößerung in

Figur 53 gezeichnet ist. Dieselbe entspricht dem Punkte *x* der Figur 1. Man sieht hier deutlich, daß die obersten, den Blasenboden bildenden Stachelzellen rundliche Form angenommen haben und sich voneinander loslösen. Ihr Faserapparat, durch den sie zusammenhingen, ist größtenteils geschwunden. Das Protoplasma nimmt im Gegensatz zu der unteren, gewucherten Stachelschicht das Methylenblau nicht mehr gut an, sondern

die Orceïngegenfärbung und läfst dabei seinen spongiösen Habitus auffallend gut erkennen. Noch eigentümlicher und wichtiger aber ist, dafs die Epithelkerne an dieser Degeneration zunächst keinen Anteil nehmen, sondern sogar sich — Mitosen sind nirgends zu finden — amitotisch teilen, selbst in solchen Zellen, die bereits ganz frei im Exsudat schwimmen. Nach allen diesen Charakteren handelt es sich um den Beginn der ballonierenden Degeneration der Stachelzellen. Auch über die Bakterien der Impetigo circinata giebt diese Figur Aufschlufs. Es kommt nur eine einzige Art in der Blase vor, meist in Form von Diplokokken, die durch ihre runde Form und bedeutende Gröfse (die Vergröfserung beträgt hier nur 500 : 1) auffallen; sie ähneln mehr den Morokokken des Ekzems als den Kokken der Impetigo vulgaris. Sie sitzen auf den abgelösten Epithelien oder liegen frei zwischen ihnen ohne Beziehung zu den Leukocyten.

Figur 54. Dieses Bläschen von Impetigo circinata vom Erwachsenen zeigt dieselben Verhältnisse, eine in der Fläche weit ausgedehnte Abhebung der Hornschicht mit relativ spärlichem leukoserösem Exsudat darunter. Die Wucherung der Stachelschicht ist in diesem Falle geringer ausgebildet, ebenso die Ablösung ballonierter Epithelien. Im Exsudat finden sich Kokken von derselben Form und Gröfse. Ich gebe dieses Übersichtsbild wesentlich um zu zeigen, dafs die Impetigo circinata keine Beziehung zu den Lanugohaarbälgen erkennen läfst; im Gegensatz zur Impetigo vulgaris ist sie an die Oberfläche des Deckepithels gebunden. Vier Follikel münden in die Efflorescenz, ohne dafs ein einziger an derselben partizipiert. Wir haben daher auch bei ihr nicht zwischen einem primären, follikulären und einem sekundären, oberflächlichen Bläschen zu unterscheiden, sondern haben nur ein oberflächliches. Demgemäfs ist ihre Ausbreitung oberflächlich und serpiginös weiterschreitend, nicht wie bei der Impetigo vulgaris tiefergehend und um einen Haarbalg centriert.

Figur 55. So selten durch Streptokokken erzeugte Oberhautabscesse, streptogene Impetigines, vorkommen, so wichtig erscheint es, an dieser Stelle die Abbildung eines typischen solchen von der Leiche eines Kindes zu geben, um daran sowohl die Unterschiede von der staphylogenen Impetigo wie von der streptogenen Phlyctaenosis, d. h. der Bläschenbildung durch Streptokokkeneinwanderung auf dem Blutwege, die uns auf Tafel XVI beschäftigen wird, zu erläutern.

Die vorliegende Blase ist sehr grofs, schlaff, einkämmrig und der Hauptsache nach durch Abhebung der Hornschicht von der Stachelschicht gebildet. Doch dringt in der Mitte der Blase, welche dem rechten Ende des Bildes entspricht, der Blaseninhalt unter die Stachelschicht bis auf den Papillarkörper, wobei jene in lose nekrobiotische Epithelballen zerfällt, die sich dem Blaseninhalt beimischen. Wo die Cutis mit dem Blaseneiter in Kontakt steht, ist dieselbe auch zum Teil degeneriert; Kollagen

und Elastin zeigen veränderte und schwächere Färbbarkeit; die Papillen sind ödematös, geschwollen und ragen nackt in die Blase hinein. Das Exsudat in der Blase ist ein Gemisch von Serum, mäfsig viel Leukocyten und fast ebensoviel abgelösten, verhornten und unverhornten Epithelien. Es wird durchsetzt von einer ungeheuren Menge von Streptokokken, die meist in kurzen Reihen bis zu 10 Individuen, seltener in spiralig gewundenen längeren Reihen oder in Form von Rasen auf abgelösten Epithelien, gröfstenteils aber frei im Eiter sich befinden, dagegen nicht in Leukocyten eingeschlossen sind. Sie bekleiden auch die Unterfläche der Blasendecke, durch deren Einrifs sie eingedrungen sind. Im Gegensatz zu der Wirkung der Staphylokokken bei der Impetigo staphylogenes zeigt sich auch hier wie sonst eine vorwiegend serotaktische und geringere leukotaktische Wirkung der Streptokokken. Diese verbreiten sich rascher durch die ganze Blase, wobei die Stachelschicht nicht einfach komprimiert wird, sondern ohne Kolliquationserscheinungen in toto erweicht, in nekrotische Ballen zerfällt und so den Streptokokken das Eindringen in die Cutis erleichtert.

Ob die letztere Erscheinung im vorliegenden Falle als beginnende Leichenfäulnis zu deuten sei, steht allerdings dahin. Andere klinisch beobachtete Fälle haben mich aber gelehrt, dafs ein solches Vordringen der Streptokokken durch den ganzen Blasengrund mit darauffolgender Nekrose der Cutis zu den schon in vivo durchaus möglichen Folgeerscheinungen gehört.

Von der streptogenen Phlyctaenosis unterscheidet sich die streptogene Impetigo wesentlich durch das Fehlen der Streptokokken in den Blutgefäfsen der Haut und der daselbst zu beschreibenden, pockenähnlichen Degeneration der Stachelschicht mit Einwuchern der Streptokokken von innen nach aufsen.

Figur 56 zeigt bei stärkerer Vergröfserung (500 : 1) die Form, Zahl und Lagerung der Streptokokken in der Eiterblase Figur 4 im Verhältnis zu den Leukocyten.

XV. Impetigo multilocularis.

(Cf. *Histopathologie der Haut*, pag. 250.)

Ihres ganz besonderen histopathologischen Interesses wegen hebe ich unter den vielen Impetigoarten noch die nur einmal beobachtete Impetigo multilocularis hervor, die sich durch ihren vielfächrigen Bau vor allen übrigen auszeichnet. Auch in der Beziehung nimmt sie eine Sonderstellung ein, dafs es bisher nicht gelungen ist, einen Organismus als wahrscheinlichen Erreger in den Schnitten nachzuweisen. Trotzdem kann klinisch über die Zugehörigkeit dieser Dermatose zur Impetigogruppe ein Zweifel nicht obwalten, da es sich um eine lokale, durch Autinokulation sich ausbreitende Bläschenerkrankung handelte.

S., Mann von 31 Jahren, leidet seit einigen Wochen an einem eitrigen Bläschenausschlage des Gesichtes und des behaarten Kopfes. Die Bläschen sind meist senfkorngrofs, konfluieren aber zu gröfseren, polycyklisch konturierten, ziemlich dauerhaften Blasen. Sie sind von gelber Farbe, flach, die gröfseren meist mit braunen Krusten bedeckt oder bereits ganz eingetrocknet. Die Bläschendecken sind derb. Die Krusten der älteren haften fest. Die Umgebung der Bläschen ist gerötet. Die ersten Bläschen befanden sich an der linken Schläfe; sie haben sich von hier über die ganze Stirn, beide Wangen und den Nasenrücken, nach rechts fortschreitend ausgebreitet. Wahrscheinliche Ansteckung von einem Haustiere.

Mit dieser klinischen Auffassung harmoniert die histologische, da es sich um eine vielkämmerige Abscefsbildung der Oberhaut handelt, welche sich von aufsen nach innen, von der Hornschicht bis zum Papillarkörper ausbreitet.

Figur 57. Die kleinsten Bläschen (pol. Methylenblaulösung, Glycerinäthermischung), denen ein einfaches epitheliales Ödem vorhergeht, sind noch einkammerig und sitzen entweder dicht unter der Hornschicht oder meistens etwas entfernt von derselben, so dafs die Bläschendecke von der Hornschicht und einigen Reihen von Stachelzellen gebildet wird. Sie erstrecken sich verschieden weit nach abwärts und treiben dabei den Rest der Stachelschicht vor sich her, den Papillarkörper zur ebenen Fläche ausgleichend, während sie die Hornschicht nicht im selben Mafse nach aufsen

vortreiben. So gleicht im vorliegenden Bilde die Oberhaut einer gleichmäfsig verdickten, vielfach durch kleine Bläschen durchlochten Platte. Der Inhalt der Bläschen besteht aus ziemlich viel Eiterkörperchen, wenig Serum und — wie Fibrinfärbungen zeigen — etwas Fibrin. Mikroorganismen sind darin mit den gebräuchlichen Methoden nicht nachweisbar. Ein weiteres Charakteristikum der Bläschen ist die Integrität der Stachelschicht, die aufser der mechanischen Zerklüftung keine Anzeichen von Degeneration, insbesondere keine Kolliquation aufweist. Die Cutis zeigt zwischen dem Blutgefäfsnetz und dem Epithel eine reichliche Auswanderung von Leukocyten, die durch die langgestreckte Form der Kerne und Zellenleiber auffallen. An manchen Stellen sind die Lymphspalten durch Bündel langgestreckter Leukocyten, welche die Oberhaut zu gewinnen suchen, geradezu infarciert. Diese Art der Emigration macht den Eindruck einer relativ trocknen, was mit dem Fehlen von Oberhauterweichung harmoniert.

Figur 58. Hier befinden sich rechts oben im Bilde 2 kleine, eben unter der Hornschicht beginnende Bläschen, während in der Mitte ein Bläschen sich so sehr durch weitere leukofibrinöse Exsudation vergröfsert hat, dafs der von sonst intakter Stachelschicht gebildete Blasenboden auseinander gewichen ist. Die breiten Bruchenden dieses Blasengrundes gewähren einen eigentümlichen, sonst bei Impetigines nicht vorkommenden Anblick. Durch die klaffende Lücke steht ein Leukocytenstrom der Cutis mit dem Exsudat des Bläschens in direktem Zusammenhang.

Figur 59 giebt eine Darstellung des vielkämmerigen Baues älterer Bläschen. Diese ungewöhnliche Struktur kommt offenbar dadurch zu stande, dafs die Einwanderung von Leukocyten nach der Gegend der Hornschicht an der resistent bleibenden Stachelschicht Hindernisse findet und innerhalb derselben nach und nach tiefere Punkte der interspinalen Lymphspalten zu Bläschen ausweitet. Die Vielkämmerigkeit ist mithin auch offenbar eine Folge der Integrität der Stachelzellen. Zwischen den dicht aufeinander liegenden Bläschen bleiben die letzteren als Stränge und Bänder wohl erhalten ohne Andeutung einer Verflüssigung. Zwei Lanugohaarbälge in diesem Schnitte zeigen an, dafs die Bläschenbildung auch die Stachelschicht des Haarbalgtrichters ergreift. Ein kleines Bläschen links ist nach der Cutis zu geplatzt, so dafs sein Inhalt mit dem Leukocytenstrom des Papillarkörpers direkt kommuniziert.

Figur 60 kann auch in vorzüglicher Weise dazu dienen, den eigentümlichen Etagenbau dieser Impetigoart zu demonstrieren. Rechts oben zeigt den Beginn der Abheilung an, indem die beiden obersten Bläschen durch Verhornung der sie nach unten begrenzenden Epithelbänder zur Kruste werden, mithin einfach durch Abschuppung heilen können.

Figur 61 ist vermöge stärkerer Vergröfserung geeignet, noch einige feinere Züge dieses pathologischen Prozesses zu kennzeichnen. Wir finden

hier ein älteres, multilokuläres Bläschen auf der Höhe der Entwickelung den Hauptteil des Schnittes einnehmend, während rechts 2 kleine Bläschen in Bildung begriffen sind. In dem Hauptbläschen schicken sich die beiden obersten Kammern an zu verkrusten, während die unteren sich bedeutend vergrößert haben und in die Cutis durchzubrechen im Begriff stehen. Besonders das untere Bläschen rechts, welches sich neben einem Haarbalg öffnet, zeigt das scharfe Durchschneiden des Leukocytenstroms durch das auseinanderweichende, intakte Epithel sehr gut. In dem Blasenboden haben sich bereits wieder zwei kleine Bläschen eingenistet. Besonders an den Epithelien dieses Blasenbodens bemerkt man nun doch einige Veränderungen, die aber nicht den Rahmen eines einfachen Ödems überschreiten; die Zellen sind gequollen, nehmen Methylenblau schwächer an und ihre Kernhöhle ist erweitert. Dieses sind aber auch alle Veränderungen, die man außerdem nur an den ältesten Bläschen stellenweise wahrnimmt. Stärkere Veränderungen findet man an denselben Bläschen am Papillarkörper. Hier zeigt das Bindegewebe eine eigentümlich netzartige Struktur, die sich bei Fibrinfärbung als eine fibrinoide Metamorphose des Kollagens erweist, analog der diphtheritischen Umwandlung der Cutis, wie sie an der Oberfläche von Schankern etc. hin und wieder vorkommt. Das Eigentümliche in diesem Falle liegt in dem Vorkommen dieser Degeneration unterhalb des wohlerhaltenen Epithels. Offenbar wird sie hervorgebracht durch die serofibrinöse Exsudation, welche dieses Bläschen auszeichnet. Im Gegensatz dazu sind die hypertrophischen Spindelzellen des an der Oberfläche degenerierten Papillarkörpers wohlerhalten und heben sich bei der Methylenblaufärbung mit allen Ausläufern scharf ab. Ebenso sind die Leukocyten sowohl in der Cutis wie in den Oberhautbläschen sehr gut erhalten und kontrastieren daher z. B. sehr mit den abgestorbenen, ganz runden, schlecht färbbaren Leukocyten der eitrigen Bläschen bei der Impetigo staphylogenes.

XVI. Phlyctaenosis streptogenes.

(Cf. *Histopathologie der Haut*, pag. 653*; *Deutsche Medizinalztg.* 1895. No. 52**).

Diese Tafel illustriert den einzigen bisher publizierten Fall von streptogener Phlyctaenose, den ich histologisch* und in seinen Beziehungen zu den akuten Exanthemen** bereits ausführlich geschildert habe. An dieser Stelle sei nur daran erinnert, dafs es sich um eine nach Ablauf von Masern aufgetretene universelle Streptokokkenmetastase bei einem einjährigen Kinde handelte, deren Resultat auf der Haut ein zuerst papulöses, dann bläschenförmiges Exanthem war, welches grofse Ähnlichkeit mit einem Pockenexanthem zeigte. Als der Tod eintrat, am dritten Tage des Bestandes des Hautausschlages, war der letztere über den ganzen Körper ausgebreitet, hier und da konfluiert, aber nirgends eitrig geworden.

Figur 62 (Pikrocochenille, Gentiana-Jod) stellt den Durchschnitt eines jüngeren Bläschens von 1—2tägigem Bestande dar. Die Oberhaut zur Seite des Bläschens ist rechts etwas, links bedeutend angeschwollen. Von hier aus erhebt sich die Hornschicht ziemlich steil zur Bildung der Bläschendecke, mit ihr die Körnerschicht und sogar Reste der degenerierten Stachelschicht. Alle diese Epithelschichten sind sehr ödematös und angeschwollen. Der darunter liegende, ebenfalls hochgradig angeschwollene Oberhautbezirk hat durch abwechselnde Verflüssigung und Kompression annähernd vertikal gerichteter Sektoren eine pockenartige Fächerstruktur angenommen. Die oberen und seitlichen Teile dieses Höhlensystems, welches geronnene Lymphe enthält, sind der retikulären Degeneration verfallen, während die dem Papillarkörper zunächst gelegenen Epithelien sich zum Teil unter amitotischer Kernvermehrung in lose aufgehäufte, runde, vielkernige Ballons umgewandelt haben. Die zwischen den ballonierten und kolliquierten Epithelien übrigbleibenden Haupt- und Nebenbalken des Bläschens bestehen aus komprimierten, kernhaltigen Epithelsträngen, die einer langsamen Nekrobiose verfallen und sich verhalten wie die Septen der Pockenpustel.

Die Cutis zeigt stark erweiterte Blut- und mäfsig erweiterte Lymphkapillaren, eine sehr geringe Vermehrung der Bindegewebszellen und einen

völligen Mangel derjenigen lokalen Leukocytose, welche die zweite Periode der Pockenpustulation auszeichnet. Wenn auch die Möglichkeit vorliegt, dafs, falls das Kind weiter gelebt hätte, das Bläschen vereitert wäre, so steht doch nach diesem Bilde soviel fest, dafs bei der Entstehung dieses Bläschens — ebenso wie bei der des Pockenbläschens — die Auswanderung von Leukocyten keine Rolle gespielt hat.

Dagegen finden wir den zureichenden Grund der Bläschenbildung durch Kolliquation und Nekrobiose des Epithels in einigen mit Streptokokken vollgepfropften Blutkapillaren, welche die Mitte des Bläschengrundes einnehmen und sich von hier aus schon etwas in die Lymphspalten des Papillarkörpers weiter verbreitet haben. Ein aus der Tiefe aufsteigendes Blutgefäfs zeigt ebenfalls Kolonien von Streptokokken. Die im gesamten Blutgefäfssystem kreisenden Kokken müssen in einigen Hautkapillaren besonders gute Ernährungsbedingungen gefunden haben, um sich hier festzusetzen und durch starke Vermehrung obturierende Thromben zu bilden, eine Bedingung, welche wahrscheinlich allgemein das Entstehen „akuter Exantheme“ herbeiführen mag.

Der wesentlichste Punkt ist aber der völlige Mangel von Streptokokken in dem Bläschen selbst. Es ergiebt sich daraus, dafs ein Bläschen, welches sogar die komplizierte Struktur einer Pockeneffloreszenz besitzt, allein durch die Fernwirkung eines im Serum löslichen Toxins von den im Papillarkörper angesiedelten Streptokokken erzeugt sein kann, ohne dafs hierzu die Einwanderung der Organismen in den Oberhautbezirk selbst erforderlich ist.

Figur 63. Dieses Bild stellt ein älteres, etwa drei Tage bestehendes, aber noch seröses, phlyctaenoides Bläschen dar. Abstrahiert man von dem auffallend reichen Kokkengehalt desselben, so sind die histologischen Veränderungen genau dieselben wie in dem jüngeren Bläschen: eine pockenähnliche Struktur des nekrobiotischen Epithelbezirks mit besonders dicker Bläschendecke und reichem Gehalt an serumerfüllten Höhlen und eine allgemeine, maximale Erweiterung der Blutkapillaren in die Cutis neben völliger Abwesenheit von Leukocytose. Diese nekrobiotischen Partien der Oberhaut sind nun in denkbar reichstem Mafse von Streptokokken invadiert, während die Lymphspalten des Papillarkörpers und der gröfste Teil der Blutgefäfse bis auf einzelne Kokkenthromben von ihrem Kokkengehalt wieder befreit sind. Die Kokken sind mithin von dem ersten Centrum ihrer Ansiedelung in einigen Kapillaren des Papillarkörpers nach der Peripherie gewandert und haben sich gleich einer üppigen Reinkultur auf totem Nährboden über alle mit Exsudat erfüllten Spalten des Bläschens ausgebreitet. Diese sekundäre Einwanderung der Streptokokken in das bereits präformierte Bläschen geschieht nicht auf einmal in der ganzen Ausdehnung desselben, wie dieses nach vorliegendem Bilde den Anschein

haben könnte, sondern zuerst in den noch weniger stark nekrobiotischen Seitenteilen des Bläschens, dann erst in dem Centrum oberhalb der primären Kokkenansiedlung im Papillarkörper, so dafs hier — so wenig wie überall — die Verbreitung der Kokken rein mechanisch zu erklären ist. In dieser Hinsicht ist es auch bemerkenswert, dafs die Kokken auf keinem einzigen Präparate nachweislich in die Knäueldrüsen und deren Ausführungsgänge eingewandert sind, obwohl, wie gerade der vorliegende Schnitt zeigt, die Blutkapillaren dieser Drüsen hin und wieder obturierende Kokkenthromben enthalten. Hier sind die denkbar günstigsten Bedingungen für den Organismus gegeben, sich von den giftigen Streptokokken per viam sudoralem zu befreien, ohne dafs er davon Gebrauch macht.

Schliefslich lehrt dieser Fall noch, dafs trotz reichlicher Streptokokkenvegetation in der Haut jede Spur von Eiterung und trotz obturierender Thromben mit nekrotisierenden Streptokokken in den Hautkapillaren jede Blutung ausbleiben kann.

Figur 64 stellt ein Stück von der rechten Seite des in Figur 2 abgebildeten Schnittes bei stärkerer Vergröfserung dar. Man sieht die Ketten des Streptococcus aus dem Papillarkörper in das nekrobiotische Epithel einwandern, wobei die tiefstsitzenden Stachelzellen der interpapillaren Leisten, welche nicht der Nekrobiose verfallen sind, auch vom Zuge der Streptokokken relativ unberührt bleiben. Hierdurch entsteht der Eindruck, dafs erst die einwandernden Streptokokken das Epithel abtöten, während in Wirklichkeit, wie Figur 1 zeigt, das letztere schon degeneriert ist, ehe die Kokkeninvasion beginnt. Doch mögen die Streptokokken, wo sie sich vermehren, die Nekrobiose der Epithelzellen vervollständigen.

XVII und XVIII. Pustulosis staphylogenes.

(Cf. *Histopathologie der Haut*, pag. 661—664.)

Beim Abschlusse der Histopathologie (1893) war der einzige Fall, welcher der Schilderung der Histologie der so ungemein wichtigen und interessanten Staphylokokkenmetastase der Haut zu Grunde gelegt werden konnte, der in der Dissertation von Deutsch (*Zur Lehre von der kryptogenen Sepsis*. Heidelberg 1891) mitgeteilte Fall Hermann. Ich verhehlte aber am Schlusse der eingehenden Analyse dieses ersten Falles von „Eiterbläschen aus innerer Ursache" nicht die Bedenken und Zweifel, die an der Echtheit desselben als einer einfachen Staphylokokkenerkrankung mir aufgestofsen waren. Inzwischen haben die Fälle von Meyer und E. Fraenkel, bei denen die Kokkenmetastase der Haut rein ohne alle Nebenerscheinungen hervortrat, und die im Gegensatze zum Falle von Deutsch bis in allen Einzelheiten histologisch übereinstimmen, das wahre und relativ einfache Bild der staphylogenen Pustulose kennen gelehrt.

Ich gebe daher zunächst auf dieser Tafel nach mir freundlichst von Herrn Dr. Eugen Fraenkel zur Verfügung gestellten Präparaten und Zeichnungen den bisher am gründlichsten bekannten Fall Kasten, von dem die folgenden Notizen aus der Krankengeschichte und dem Sektionsprotokoll von Interesse sind:

H. M. Kasten, 30 Jahre, männlich, hat früher Gelenkrheumatismus durchgemacht und wurde wegen Herzfehlers militärfrei; sonst gesund.

22. V. 1896. Vor 5—6 Tagen Erkrankung mit Schmerzen in den Beinen, Erbrechen und Durchfall. Am zweiten Tage trat ein nesselartiger Hautausschlag auf, am fünften Tage stellten sich blaue Flecke an der Haut ein.

Status: Hohes Fieber, allgemeines stark prominierendes, urticariaähnliches Erythem und einzelne Petechien an der Haut. Systolisches Herzgeräusch. Delirien. Nasenbluten. Das Exanthem ist besonders an den Beinen konfluierend. Zwischen den quaddelförmigen Effloreseenzen, seltener auf denselben, befinden sich unregelmäfsig gestaltete, stecknadelkopf- bis fünfzigpfennigstückgrofse Petechien, spärlich auf den Armen und Beinen und Hypochondrien, reichlich auf dem Rücken, der Brust, der Stirn, den Wangen, dem Lidrand, der Conjunctiva, einige wenige auch auf dem Zahnfleisch.

24. V. Der quaddelförmige Ausschlag ist nicht mehr sichtbar, während die Petechien sich stark vermehrt haben. Innerhalb der älteren, besonders an der Stirn, den Händen, dem Unterarm, Rumpf, sind jetzt deutlich kleine Eiterpusteln erkennbar. Nachmittag 4 Uhr: Exitus letalis.

Die Sektion ergab: Endocarditis inveterata, recens necrotica mitralis et atrii sinistri. Blutungen der Darmwand.

Die Entwickelung dieses Exanthems, soweit sie klinisch sich verfolgen liefs, ergiebt schon, dafs diese metastatischen Eiterpusteln nicht in der Weise der staphylogenen Impetigines auf einer relativ gesunden, wenig geröteten, häufig sogar ganz normal gefärbten Haut, sondern als Endstadium auf einer vorher stark geröteten, ödematösen und schliefslich reichlich mit Petechien durchsetzten Haut aufschiefsen. Die Eiterpustel ist dort das unfehlbare, erste Symptom, hier das nur an einzelnen Stellen erreichte Endprodukt. Das erste entzündliche Stadium wird nun, wie die histologische Untersuchung lehrt (Figur 70, 71), durch eine weit verbreitete Kokkenmetastase in den Blutgefäfsen der Haut verursacht, welche die Bildung von Leukocytenwällen um alle stärker mit Kokken erfüllten Gefäfse, eine allgemeine Hyperämie und ödematöse Beschaffenheit der Haut zur Folge hat.

Figur 71 (Tafel XVIII) zeigt den Querschnitt einer gröfseren Hautarterie mit einem aus Kokkenherden und Leukocyten gemischten Brei erfüllt. Die Arterienwand ist von Leukocyten durchsetzt, die nach aufsen an Menge zunehmen, wodurch die infiltrierte Gefäfswand ohne Grenze in den das Gefäfs aufsen umgebenden Entzündungsherd übergeht.

Figur 70 (Tafel XVIII) giebt einen Teil des subcutanen Gewebes aus einem solchen entzündlichen Fleck der Haut wieder. Sowohl die gröfseren Arterien und Venen wie viele Kapillaren sind von Kokkenthromben nahezu ausgefüllt und liegen in eine dichte Leukocyteninfiltration eingebettet, in welche an vielen Stellen von den Gefäfsen aus Kokken streifenweise eindringen.

Die hier am meisten interessierende Frage ist nun, wie auf dem so vorbereiteten Boden einer echten, durch Staphylokokkeneinwanderung auf dem Blutwege chemotaktisch hervorgerufenen Hautentzündung die Eiterpusteln der Oberfläche zu stande kommen. Da fällt am meisten die Thatsache ins Gewicht, dafs — abgesehen von einem allgemeinen und weit über die Grenze der einzelnen Bläschen verbreiteten Ödem der Stachelschicht — stärkere und zur Bläschenbildung führende Prozesse in der Oberhaut nur dort sich finden, wo eine Ansiedlung und Wucherung der Kokken in einzelnen Blutgefäfsen des Papillarkörpers stattgefunden hat. Die richtige Reihe dieser Oberhautveränderungen ergiebt sich aus der Überlegung, dafs dieselben vom Blute aus hervorgerufen werden und daher sicher jene Bilder das erste Stadium

repräsentieren, in welchen über einer schon hoch gediehenen Infarcierung der Papillargefäfse und ihrer Umgebung mit Kokken die Stachelschicht noch relativ sehr geringe Veränderungen aufweist. Daher werden wir nicht fehl gehen, wenn wir in

Figur 65 (Tafel XVII) ein solches erstes Stadium der Pustelbildung sehen. Hier haben sich unterhalb einer Furche der Hornschicht in den sie von beiden Seiten umfassenden Papillargefäfsen obturierende Kokkenthromben entwickelt. Der Papillarkörper ist an dieser Stelle in einen von Leukocyten durchsetzten, ödematösen Herd verwandelt. Die ödematöse Anschwellung zeigt sich am stärksten an der links liegenden, von einer steil aufragenden, kokkenhaltigen Kapillare durchzogenen Papille, indem dieselbe nicht nur im Vergleich mit sämtlichen übrigen Papillen des Schnittes um ein Vielfaches vergröfsert ist, sondern die anliegende Stachelschicht, besonders über der Kuppe der Papille, komprimiert hat. Die Anschwellung des Papillarkörpers an dieser Stelle fällt noch dadurch mehr ins Auge, dafs die über demselben lagernde Stachelschicht, welche die Hornschichtfurche umgiebt, ihre natürlichen Dimensionen gewahrt hat und die deletäre Nachbarschaft der Kokkenthromben nur durch Verlust der Färbbarkeit der Kerne und Nukleolen und durch eine leichte Ablösung vom Papillarkörper anzeigt, — während im Gegensatz dazu in der Stachelschicht der nächsten Umgebung, in welcher Kerne und Nukleolen gut tingibel geblieben sind, das oben erwähnte allgemeine Zellenödem sich ausgebreitet hat. Es besteht demnach, ohne dafs die Hornschicht papulös in die Höhe gedrängt wäre, bereits eine geringe Niveauverschiebung derart, dafs in der Umgebung des Herdes die Stachelschicht sich ödematös nach abwärts verbreitert hat, während am Herde selbst der Papillarkörper etwas nach aufwärts geschwollen ist.

Figur 66 giebt eine weitere Entwickelung dieses Prinzips der Bläschenbildung, welches ja nur in einer Schwellung des infizierten Papillarkörpers und Ablösung der nicht ödematösen, sondern direkt nekrotisch werdenden Stachelschicht beruht. Hier hat sich inmitten der ödematösen Stachelschicht der Umgebung ein keilförmiges Bläschen gebildet, dessen breite Decke von der unveränderten Hornschicht und dessen untere Spitze von einem Kokkenthrombus gebildet wird, welcher die erweiterte Kapillare der mäfsig angeschwollenen Papille ausfüllt. Der übrige Bläschenraum wird von Leukocyten und einigen nekrotischen Stachelzellen eingenommen und innerhalb dieses Zellenbreies ist es zu einer weiteren Ausbreitung und strichförmigen Wucherung der Staphylokokken gekommen, ohne dafs man dieselben in den Leukocyten selbst nachweisen könnte. Die eigentümlich scharfe Abgrenzung des eitrigen Exsudates oberhalb des Kokkenthrombus ist offenbar auch nur durch den Gegensatz zwischen der ödematösen, Widerstand leistenden Stachelschicht

in der Umgebung und der scharf begreuzteu Nekrose und Abhebung der Stachelschicht direkt oberhalb des Kokkeuthrombus zu erklären.

Eine etwas abweichende Art der Bläschenbildung zeigen die beiden folgenden Bilder. In

Figur 67 (Tafel XVII) gewahrt man die linke Hälfte eines Bläschens, welches sich über einem ausgedehnten Kokkenrasen des Papillarkörpers, ausgehend von dessen Blutkapillaren, gebildet hat. Hier ist es nicht zu einer Kompression und Nekrose der Stachelschicht gekommen, sondern zu einer einfachen Abhebung derselben mit wohl tingiblen Kernen. Das Bläschen stellt mithin hier eine Spalte zwischen der relativ gut erhaltenen Oberhaut und dem infizierten und geschwollenen Papillarkörper dar. Unter solchen Umständen kommt es, wie

Figur 68 (Tafel XVII) zeigt, weiterhin zu eiuem Eiterbläschen, dessen Decke vou der abgehobenen, sonst ziemlich unveränderten Hornschicht, dessen Grund von dem geschwellten und mit eitrigem Exsudat belegten Papillarkörper und dessen Inhalt von Leukocyten, Serum, wenigen abgebröckelten Epithelkomplexen und einer mäfsigen Menge von Staphylokokken gebildet sind. Die mit saurer Orceïulösung gefärbten elastischen Fasern iu diesem Präparate lassen die Greuze des Papillarkörpers gegenüber dem Exsudate des Bläschens schöu erkennen.

Figur 69 (Tafel XVII). Hiernach versteht man ohne weiteres die Bilder wohl ausgebildeter gröfserer Eiterbläschen, in welchen über einem uud demselben Kokkenherd des Papillarkörpers Bläschendecke uud Bläschen· inhalt sich verschiedeu verhält, je nachdem während der Bildung des Bläschens die Stachelschicht von vornherein komprimiert und nekrotisch oder nur relativ wohl erhalten abgehoben wurde. In der vorliegenden Figur hat in der linken Hälfte des Bläschens der erstere, in der rechten der letztere Vorgang wesentlich Platz gegriffen. Im übrigen wiederholen sich die schon bekannteu Verhältnisse, das Ödem der umgebenden Stachelschicht, die Kokkenthrombosierung der Papillargefäfse mit Einbettung in einen hauptsächlich aus Leukocyten bestehenden Infiltrationsherd des Papillarkörpers und eiu leukocytäres, den letzteren überlagerndes Exsudat, den wesentlichen Inhalt des Eiterbläschens darstellend.

Figur 72 (Tafel XVIII). Nach der Schilderung des auf vorstehender Tafel abgebildeten Falles erklärt sich das nach einem mir von Herrn Dr. Rudolf Meyer freundlichst überlasseuen Präparate gegebene Bild einer metastatischen Hautpustel leicht. Ein Unterschied zu dem Falle von E. Fraenkel besteht nur in dem Mangel der allgemeinen Schwellung der Stachelschicht, welche also keinen wesentlichen Faktor beim Zustandekommen der Eiterbläschen darstellt und möglicherweise mit der im Falle von E. Fraenkel unvergleichlich viel gröfseren Durchsetzung des gesamten Gefäfsbaumes der Haut mit Kokken in Beziehung steht. Im übrigen sind

die Verhältnisse genau dieselben. Ein Kokkenthrombus obturiert eine Blutkapillare des Papillarkörpers, um denselben hat sich ein dichter Leukocytenwall gebildet unter Anschwellung des Papillarkörpers und darüber in keilförmiger Ausbreitung, mit dem Kokkenthrombus als Centrum, liegt das Eiterbläschen, dessen Decke von der Hornschicht gebildet wird, während der oben mehr seröse, unten rein eitrige Bläscheninhalt nekrotische Stachelzellenkomplexe enthält. Sowohl auf letzteren wie innerhalb des eitrigen Exsudates hat eine Fortwucherung der Kokken stattgefunden.

Im Falle von Rudolf Meyer (Über ein metastatisches Hautexanthem bei Sepsis, *Arch. f. klin. Chir.* Bd. 52. Heft 1) war bei einem Knaben von 14 Jahren ein Furunkel der Stirn die Eingangspforte der Staphylokokken. Es traten am ganzen Körper braunrote Stippchen auf (mit Ausnahme der Hände und Füfse, der Beugeseiten der Extremitäten und des Gesichts), über denen am nächsten Tage kleine, trübe Bläschen von Stecknadelkopfgröfse bis Linsengröfse und ohne entzündlichen Halo sich ausbildeten. Dieselbe Nacht: Exitus letalis. Die Sektion ergab Sepsis, eitrige Myocarditis, Pericarditis, Pleuritis und Pneumonie, Abscesse der Nieren, Ulcerationen der Magenschleimhaut, dem Orte des Furunkels entsprechend: eitrige Entzündung der Pia. In allen Abscessen fanden sich Staphylokokken, die auch aus dem Blut, Pusteleiter und Milzsaft in Reinkultur gezüchtet wurden.

Man sieht in der Abbildung den Kokkenthrombus in einem Kapillargefäfs des Papillarkörpers, umgeben von Leukocyten. Darüber ist die Stachelschicht zerworfen und die Hornschicht zur Blasendecke abgehoben, während die Stachelschicht der Nachbarschaft ganz intakt geblieben ist. Die tieferen Hautgefäfse wiesen in diesem Falle keine Kokkenthromben auf; auch die Schweifsdrüsen, ihre Gänge und die Haarbälge enthielten keine Kokken. Ältere Pusteln unterschieden sich — nach Angabe von Meyer — dadurch, dafs die Hornschicht weiter abgehoben und die Staphylokokken im Pustelinhalt reichlich vorhanden und diffus verteilt waren. Hiernach kann es keinem Zweifel unterliegen, dafs der Meyersche Fall einen reinen Fall von Pustulosis staphylogenes darstellt und zwar einen solchen, in dem die Hautmetastasen sich lediglich auf die oberflächliche Pustelerkrankung beschränken.

Figur 73 (Tafel XVIII). Im Anschlusse an die hier dargestellten reinen Fälle von Fraenkel und Meyer gebe ich noch eine Abbildung des Falles Hermann, den Deutsch und ich ausführlich beschrieben haben und der in einigen wesentlichen Punkten von jenen abweicht.

Die klinischen Erscheinungen in diesem Falle waren ähnlich denen der beiden anderen, doch bestand bei dem 16jährigen Mädchen ein erstes Stadium mit Kreuzschmerzen, Schüttelfrost und den Erscheinungen des akuten Gelenkrheumatismus. Erst acht Tage später traten an der Haut blaurote Flecke, am nächsten Tage wässerige Bläschen auf denselben, oft auf hämorrhagischem Grund auf, die sich trübten. Aus einem Bläschen wurde eine Reinkultur von Staphylococcus aureus gewonnen. Darauf: Exitus letalis. Die Sektion ergab: eitrige Myocarditis und pyämische Abscesse in allen Organen mit Kokken im Centrum; Kokken in vielen Gefäfsen.

Die Abbildung zeigt in klarer Weise die vier wesentlichen Punkte, in denen das Exanthem in diesem Falle abweicht, erstens eine maximale Erweiterung aller mit Blut überfüllten Kapillaren, die sich durch die ganze Haut und seitlich noch etwas über den Bereich der Oberhauterkrankung hinaus erstreckt, sodann eine ausgeprägte Nekrose nicht blofs der ganzen Stachelschicht im Bereich des Bläschens, sondern auch des angrenzenden Papillarkörpers, ferner eine abweichende Verteilung der Kokken, die in den Blutgefäfsen der Haut nur vereinzelt zu finden sind und hier nirgends obturierende Thromben bilden, dagegen zu dichten Ballen in den Lymphkapillaren des Papillarkörpers gerade im Centrum unterhalb des Bläschens gehäuft vorkommen und sodann die nekrotische Stachelschicht in dichten Schwärmen durchsetzen und endlich eine zeitliche Verschiebung der Leukocyteneinwanderung, die erst sekundär in die bereits nekrotische Stachelschicht hinein geschieht und nicht, wie bei den reinen Fällen von Pustulosis, das erste Ereignis in der Umgebung des Kokkenthrombus darstellt.

Wie ich schon in der *Histopathologie der Haut* angegeben, lassen sich diese Erscheinungen am besten durch die Annahme erklären, dafs hier die Kokkenmetastase erst sekundär in den durch einen anderen Organismus geschädigten Hautbezirk hinein stattgefunden habe, wofür auch die klinischen Symptome in diesem Falle sprechen. Dafs der Bau des Eiterbläschens auch in diesem Falle von der Struktur einer staphylogenen Impetigo soweit verschieden ist, wie in den anderen beiden reinen Fällen von staphylogener Pustulose, liegt auf der Hand.

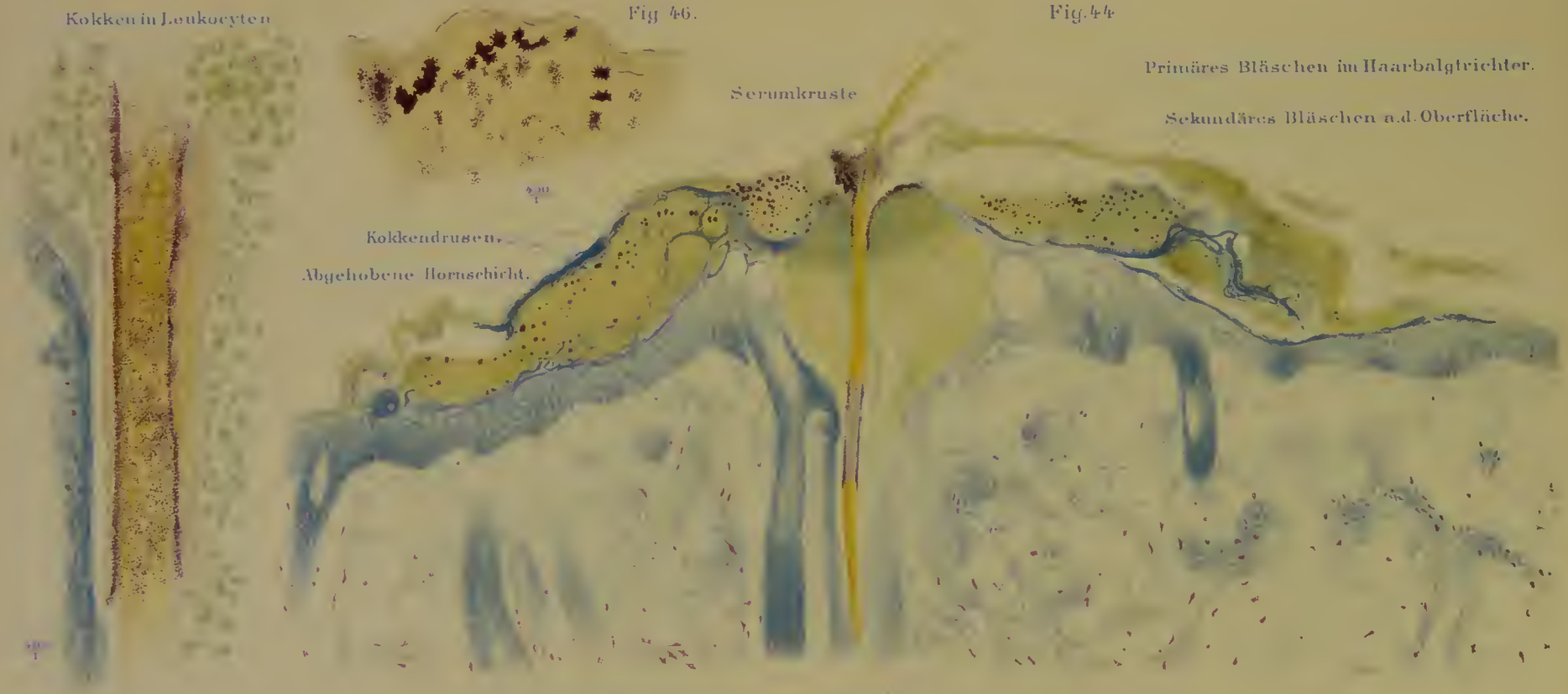

Impetigo vulgaris.

Leopold Voss

Impetigo vulgaris.

Gummel del.

Verlag von Leop. Voss

Fig. 52.

Impetigo circinata-Bläschen.

Ballonierte Epithelien.

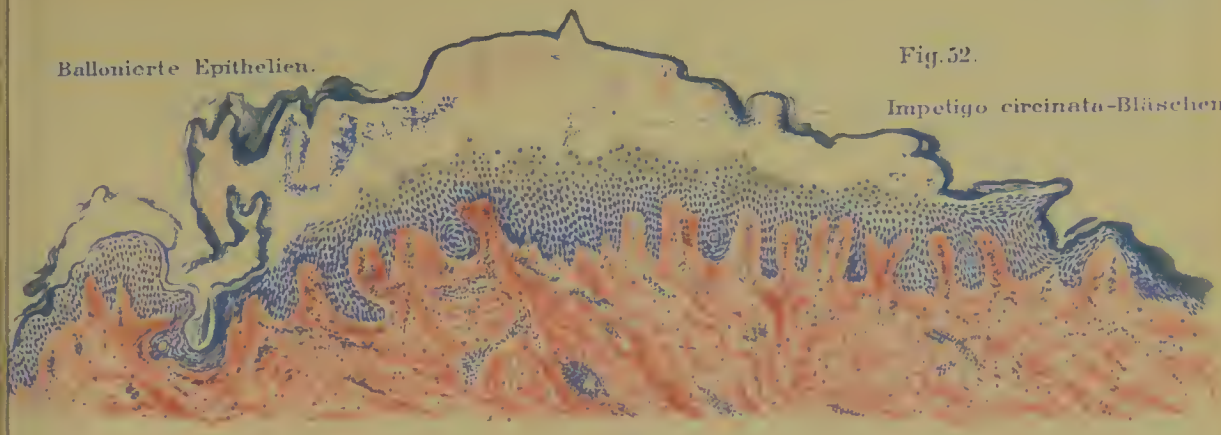

45/1

Fig. 53.

Kokken der
. circinata

mitotische
rnteilung.

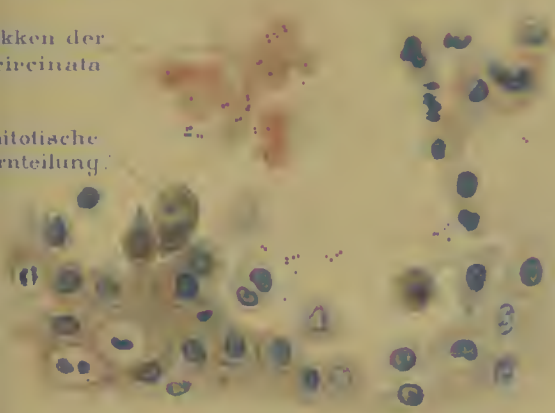

500/1

Fig. 56.

Ballonierte
Epithelien

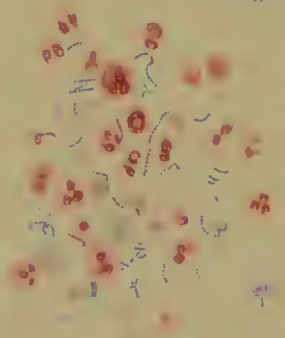

Streptokokken

1/1

Fig. 54.



Haarbalge

Streptokokken.

Abgelöste Stachelschicht.

Fig. 55.

Epithelballen.

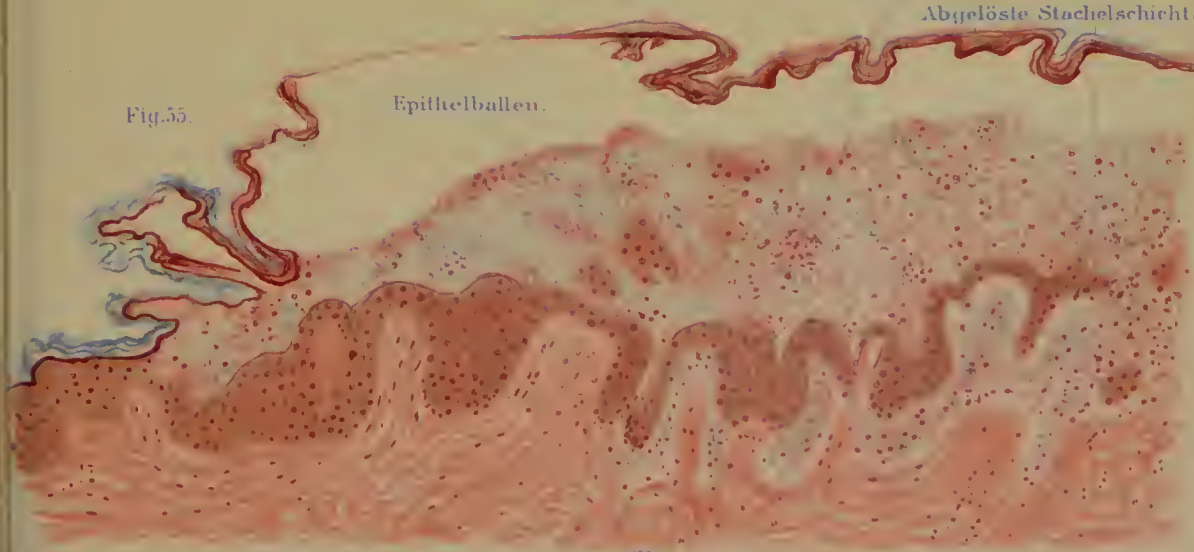

100/1

Impetigo circinata. Impetigo streptogenes.

Leopold Voss

Impetigo multilocularis Bläschen.

Fig 57.

$\frac{30}{1}$

Leukocyten.

Fig. 58.

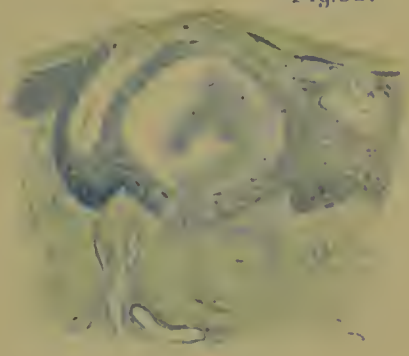

$\frac{50}{1}$

Fig. 59.

Vielkammerige Blaschen.



$\frac{30}{1}$

Haarbalg

Fig. 60.

$\frac{30}{1}$

Fig. 61.

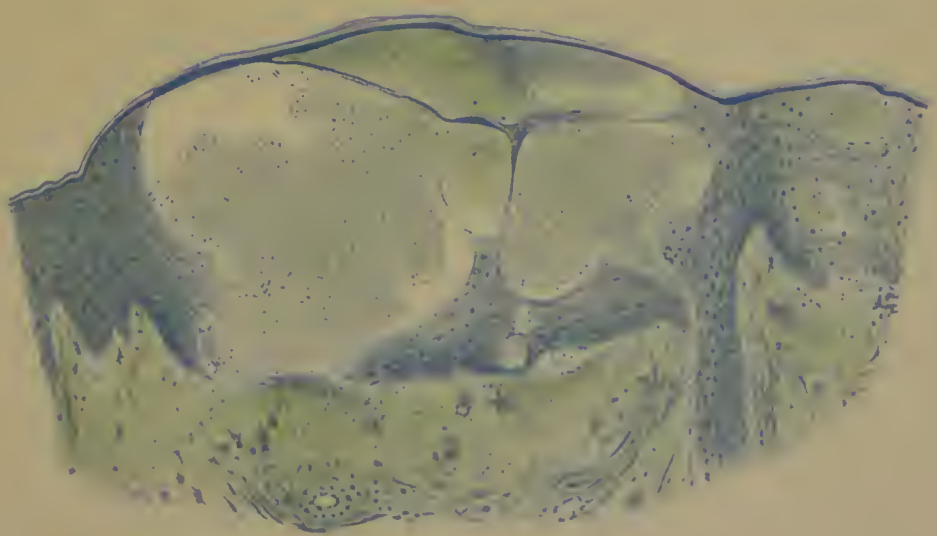

Fibrinoide Degeneration. $\frac{200}{1}$ Blasenboden

Impetigo multilocularis.

Pockenähnliches Streptokokkenexanthem

Fig. 62.

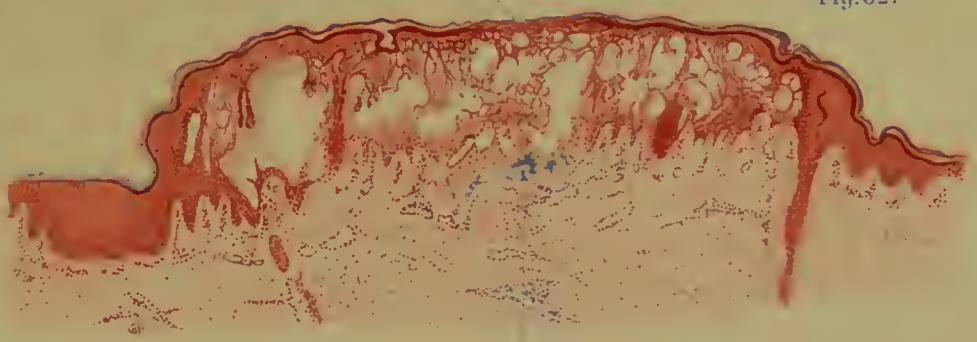

Streptokokken in Blutkapillaren.

Fig. 64

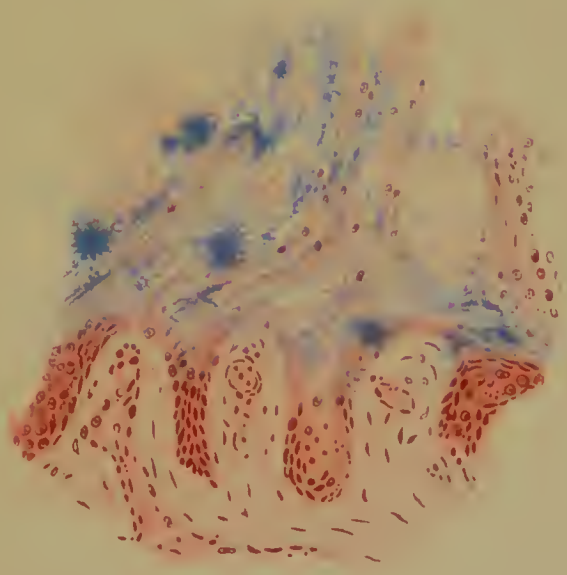

Fig. 63.

Streptokokken.

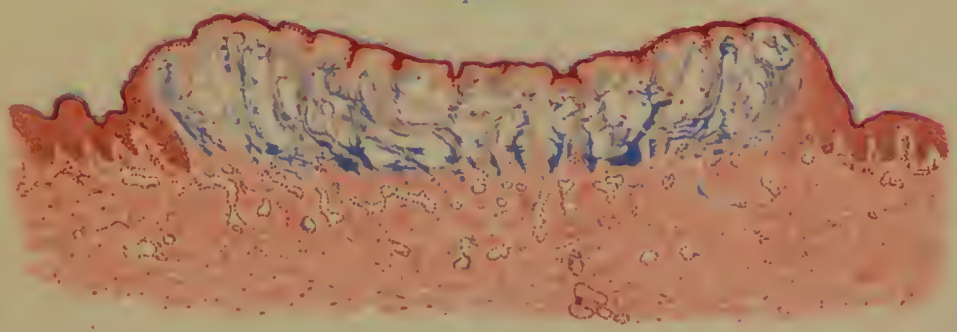

Knaueldrüsen

Phlyctaenosis streptogenes.

Gummelt del.

Verlag von Leopold Voss [illegible]

Fig.65.

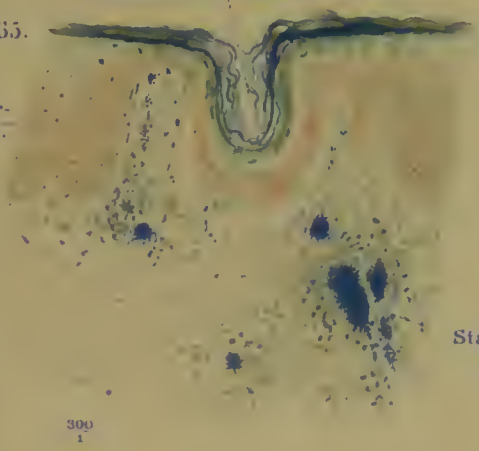

300/1

Fig.66.

Staphylokokken in einer Blutkapillare.

100/1

Fig 68.

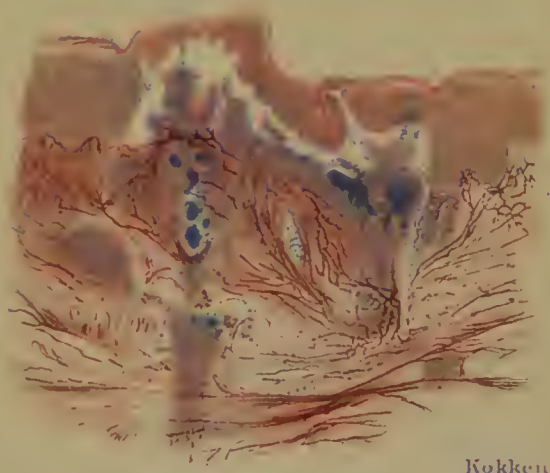

100/1

Fig.67.

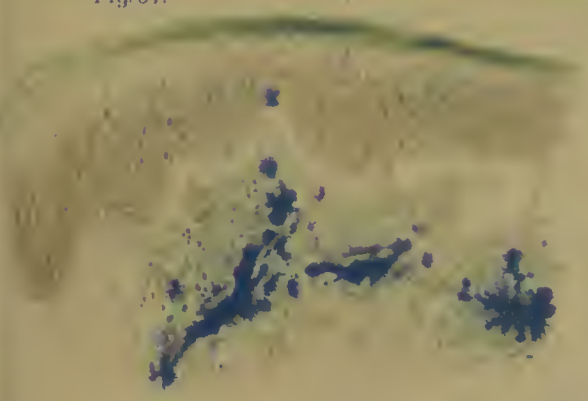

300/1

Kokkenthromben in Kapillargefässen.

Fig 69.



50/1

Pustulosis staphylogenes.

Gummelt d
Leopold Vos

Fig. 70.



Fig. 71.

Fig. 72



Fig. 73.

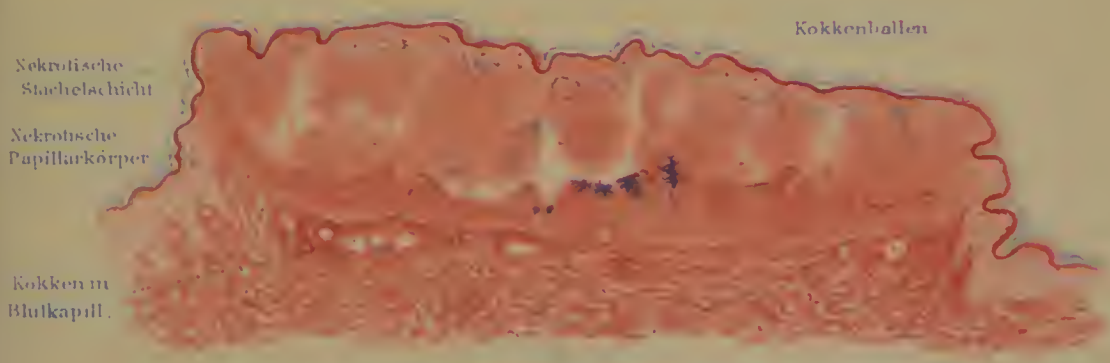

Maximal erweiterte Blutkapillaren

Pustulosis staphylogenes.

Leopold Voss

Herrn

Geheimrat Professor Dr. Johannes Orth

in gröfster Hochachtung

gewidmet

vom Verfasser.

Vorwort.

Der wesentlichste Gesichtspunkt bei Herausgabe dieses Atlaswerkes ist die absolute Klarstellung derjenigen neuen Thatsachen, die sich vermöge einer verbesserten Färbetechnik auf dem Gebiete der Histopathologie der Haut ergeben haben. Dieser wichtigsten Rücksicht gegenüber kommt eine ja allerdings wünschenswerte Vollständigkeit, sowie ein strenge einzuhaltender Parallelismus in der Anordnung des Stoffes mit der in meiner Histopathologie gewählten Systematik erst in zweiter Linie in Betracht. Denn einerseits können die Illustrationen einzelner wichtiger Dermatosen vielfach als Typen für eine ganze Reihe minder wichtiger dienen, andererseits würde eine systematische Vorführung des ganzen mikroskopischen Materials ohne sorgfältige Auswahl und Bevorzugung des besonders Klaren, Lehrreichen, Umstrittenen oder Neuen praktisch undurchführbar sein. Denn jetzt schon ist angesichts der technischen Schwierigkeiten in der Herstellung von Originalzeichnungen und Tafeln eine raschere Produktion als diejenige eines Heftes zu 5—7 Tafeln im Jahre ein Ding der Unmöglichkeit und die Illustration der interessantesten und zeitgemäfsesten Objekte würde bei einem wirklich systematischen Gange in unabsehbare Ferne gerückt werden.

Aus diesen Gründen erscheint das bisher bereits befolgte Prinzip das beste zu sein, in jedem Hefte in möglichst abgeschlossener Form diejenigen Präparate zusammenzustellen, die geeignet sind, eine der durch die neuen Färbemethoden aufgeworfenen histopathologischen Fragen nach allen Seiten zu beleuchten. So war das erste Heft der Darstellung der Staphylokokkeneinwanderung in die menschliche Haut, das zweite der Frage nach der parasitären Natur des Ekzems, das dritte der Neuschöpfung einer Klasse von Impetigines gewidmet. Der Umstand, dafs in diesen drei Heften zufällig gerade ein Teil der Bläschenkrankheiten der Haut illustriert ist, könnte dazu verführen, in den folgenden Heften die übrigen vesikulösen und bullösen Dermatitiden systematisch erschöpfen zu wollen.

Überlegen wir aber einmal, was die Folgen einer solchen Art von Systematik seien. Wir müfsten unter den traumatischen Entzündungen der Haut die Verbrennung, die Cantharidin- und Crotondermatitis, sodann die pustulösen Jod- und Bromexantheme, von den neurotischen Zirkulationsstörungen und Entzündungen weiter: die bullösen Erythantheme, multiformen Erytheme und Neurolepriden, die Herpesarten und den Zoster, Duhrings Krankheit und gewisse Pemphigusarten, sodann von den infektiösen Oberhauterkrankungen: die Scabies, den Cheiropompholyx, die Miliaria, das Ekthyma und einige pemphigoide Dermatosen, von den infektiösen Cutiserkrankungen wenigstens: das Erysipel, den Anthrax und gewisse Syphiliden, sowie endlich von den akuten Exanthemen: Varicellen und Variola — als Bläschen produzierende Dermatosen illustrieren und miteinander vereinigen. Dann wäre allerdings eine gewisse Vollständigkeit erreicht und man hätte eine Übersicht über das „phlyktänofore" Vermögen der Haut und die Struktur der dabei geschaffenen Produkte, aber auf Kosten von zum Teil viel wichtigeren Objekten, die im Laufe derselben Jahre publiziert werden könnten und auf andere Gebiete der Hautkrankheiten Licht werfen würden.

Überblicken wir im speziellen die Reihe der genannten Bläschenkrankheiten, so können für die meisten infektiösen Oberhauterkrankungen die im Ekzem- und im Impetigohefte gegebenen Beispiele ähnlicher Erkrankungen allenfalls als Typen gelten und die infektiösen Erkrankungen der Cutis mit Bläschenbildung werden doch besser bei den entsprechenden ohne Bläschenbildung einhergehenden Affektionen verteilt. Nur die drei Gruppen der traumatischen, der neurotischen Bläschenerkrankungen und der akuten Exantheme verlangen in der That gesonderte Darstellungen. Auch dieser Rest würde in systematischer Anordnung noch etwa drei Hefte beanspruchen. Ich ziehe es daher vor, nur einige Affektionen unter ihnen auszusondern, welche histopathologisch ein besonders hohes Interesse darbieten, da bei ihnen eine eigene, hisher noch zu wenig studierte Degeneration der Epithelzellen auftritt, die ballonierende Degeneration. Dieselbe ist uns bei der Impetigo circinata schon in schwächster Ausprägung gelegentlich begegnet. Das vorliegende Heft soll ihrem genaueren Studium gewidmet sein und damit das Gebiet der Bläschenerkrankungen vorläufig abgeschlossen werden. Wir werden dabei wichtige Dermatosen aus der Gruppe der neurotischen Entzündungen (Erythema multiforme bullosum, Herpes, Zoster) und der akuten Exantheme (Varicellen, Pocken) vorzuführen haben. Allerdings sind damit auch diese beiden Gruppen nichts weniger als erschöpft. Wir müssen sehr interessante und wichtige Dermatosen wie die der komplexen Pemphigusgruppe, weiter die Duhringsche Krankheit, und von den akuten Exanthemen: Masern und Scharlach bei seite lassen. Dafür aber wird

eine neue innere Einheit, eine Einheit des histopathologischen Geschehens, die hier zusammen vorgeführten Krankheitsbilder verbinden, wodurch nicht nur die Berechtigung dieser Gruppierung dargethan, sondern vielleicht noch etwas Neues für die Auffassung des Wesens dieses Prozesses gewonnen ist. Wenn wir sehen, dafs eine eigentümliche Degeneration, die durchaus nicht allen Blasenerkrankungen zukommt, einerseits in der Herpesgruppe und dann wieder bei pockenartigen Erkrankungen der Haut in gröfster Ausbildung vorkommt, so ist der Schlufs unabweisbar, dafs die Exsudate in beiden Gruppen wie morphologisch, so auch chemisch eine gewisse Ähnlichkeit besitzen müssen, und dieser Umstand drängt offenbar dazu, auch in ätiologischer Beziehung eine Verwandtschaft anzunehmen, mit einem Worte: die Erkrankungen der Herpesgruppe an die akuten Exantheme näher heranzurücken als unsere bisherige Systematik es aus klinischen Gründen zu thun gewohnt ist.

Indem wir die betreffenden Krankheiten hauptsächlich in Rücksicht auf die dabei vorkommenden wichtigen Degenerationsformen in diesem Hefte zur Darstellung bringen, kann es nicht ausbleiben, dafs der zu Gebote stehende knappe Raum uns zwingt, andere, aufserhalb dieses Rahmens liegende histopathologische Verhältnisse bei seite zu lassen. Insbesondere gilt diese Bemerkung dem weitschichtigen Thema des variolösen Prozesses, dem an und für sich eigentlich ein eigenes Heft gewidmet werden müfste.

Einleitung.

Um die Erläuterungen zu den einzelnen Abbildungen nicht mit Exegesen allgemeiner Natur über das Wesen der ballonierenden Degeneration der Epithelien zu sehr zu belasten, erscheint es geraten, einleitenderweise die Hauptpunkte zu erörtern, die zu ihrem Verständnisse notwendig sind und für welche die folgenden Illustrationen als Dokumente dienen sollen. Am einfachsten geschieht dieses wohl durch die Reproduktion einer diesbezüglichen kurzen Mitteilung, welche ich 1896 gelegentlich einer Diskussion vorbrachte, die sich an einen im Hamburger biologischen Verein gehaltenen Vortrag von Herrn Oberimpfarzt L. Voigt über Protozoën der Vaccine anschloſs.

„Überall, wo die menschliche Oberhaut von entzündlichem Exsudat überschwemmt wird, wie bei vielen Bläschen- und Blasenerkrankungen, unterliegen die Stachelzellen tiefgehenden Veränderungen, die meistens mit dem Tode der Zellen endigen. Man kann im groſsen und ganzen zwei Hauptformen dieser Zelldegenerationen unterscheiden, die sich leicht aus dem Charakter des Exsudats als einer wässerigen Eiweiſslösung erklären und die man alle unter dem Gesamtnamen der Kolliquationen zusammenfassen kann. Entweder nämlich waltet die Wirkung des Wassers und der alkalisch reagierenden Salze vor und es kommt von vornherein zur Aufquellung und Auflösung der Zellen, wobei der wabig-schaumige Charakter immer stärker hervortritt, die Waben des Spongioplasmas zu groſsen wasserhaltigen Vakuolen anschwellen, die Wabenwände zerreiſsen, der Zellenleib alsbald nur noch ein unregelmäſsig netzförmiges Gefüge zeigt und schlieſslich nach Durchbruch der Zellenwände die ganze Stachelschicht durch Konfluenz in ein teils feines, teils grobes Reticulum spongioplastischer Herkunft verwandelt ist, auf welches sich feingeronnenes Serum und Fibrin niederschlägt.

Diese Art der Kolliquation, welche man als eine „Verschäumung“ des Epithels bezeichnen könnte, habe ich als retikulierende Degeneration

beschrieben. Sie ist die bei weitem häufigste Form der Epithelkolliquationen und fällt, wenn auch nur zu einem Teile, mit der „Altération cavitaire“ von Leloir zusammen.

In einem anderen Teil der Fälle wirken vorzugsweise die im Exsudat enthaltenen Eiweifskörper auf das Protoplasma der Zellen und während der wässerige Anteil das entstehende Bläschen erfüllt, gerinnen die Zellen zu eigentümlichen Gebilden, die uns hier jetzt näher beschäftigen sollen. Wegen der auffallenden Ähnlichkeit der so veränderten Zellen in einem gewissen Stadium mit Blasen, Hohlkugeln, Ballons habe ich den ganzen Vorgang die ballonisierende Degeneration[1] der Stachelzellen genannt.

Die erste auffallende Veränderung der Stachelzellen bei dieser Degeneration ist eine Abrundung derselben, ohne dafs sie zunächst — wie bei der retikulierenden Degeneration — anschwellen. Bei dieser Abrundung geht natürlich der ganze normale Stachelpanzer der Zelle verloren; er scheint in den Zellenmantel aufgenommen zu werden, etwa wie die Schnecke ihre Fühlhörner einzieht. Damit ist aber auch zugleich im Beginne des Prozesses der Zusammenhang der Epithelien untereinander aufgehoben und diese liegen am Grunde der Blase als ein loser Haufen von Einzelgebilden. Vermutlich existiert die hier zu beschreibende Degeneration auch bei den stachellosen Epithelien der Schleimhäute; aber bei diesen wird die so wichtige Veränderung des Zellenmantels nicht so drastische Erscheinungen hervorrufen, wie bei den Stachelzellen des Deckepithels, und schon deshalb wird es sich für jeden Pathologen empfehlen, den Prozefs zuerst am Deckepithel zu studieren. Der hier auftretende Schwund des Epithelzusammenhanges hat aber noch zwei weitere Folgen. Zunächst erklärt er die Neigung der hierher gehörigen Prozesse, einkammmerige Blasen zu bilden, während durch die retikulierende Degeneration der Epithelzusammenhang nicht gestört wird und daher fast immer mehrkammerige Blasen resultieren. Sodann ist es leicht verständlich, dafs gerade nur die ballonierende Degeneration, welche eine grofse Zahl von Einzelgebilden schafft, mit diesem Material gewisse Typen von einzelligen Schmarotzern (Psorospermien, Sporozoëen) nachzuahmen im stande ist.

Bei der Abrundung der Stachelzelle zu einem kernhaltigen, amöbenähnlichen Klumpen trübt sich das Protoplasma, verliert seine Neigung, basische Farben aufzunehmen und seinen wabigen Bau; es wird homogen und nimmt die Weigertsche Fibrinfärbung an, mit einem Worte, wir

---

[1] Ich brauche wohl kaum hinzuzufügen, dafs ich diesen Namen für die Degeneration mit aus dem Grunde gewählt habe, um jene Pathologen, welche sich mit dem Aufsuchen von Cysten fremden Ursprungs im Epithel beschäftigen, darauf hinzuweisen, dafs es eine wohlbekannte, zu cystoiden Formen führende Degeneration des Epithels giebt, deren vergleichendes Studium für sie notwendig ist.

müssen es als eine fibrinoid geronnene oder besser allmählich gerinnende Substanz betrachten. Hierbei ist von einer Differenzierung des Protoplasmas in ein Ekto- und Endoplasma wie bei der normalen und der retikulär degenerierten Stachelzelle nicht mehr die Rede. Die den Kern umgebende Schicht ist mit dem Zellenmantel zu einer homogenen Membran verschmolzen, die den Kern als dicke Schale umgiebt. Diese chemische Veränderung des Zellprotaplasmas, wohl hervorgerufen durch eine Aufnahme gerinnungsfähiger Eiweifssubstanz in seine Waben, ist das zweite rasche und bei vielen Zellen gleichzeitig einsetzende Symptom der ballonierenden Degeneration. Hierzu gesellt sich alsbald ein drittes physikalisches Phänomen. Die entstehenden Zellenkugeln zeigen eine auffallend teigige Konsistenz; sie sind in hohem Grade plastisch geworden. Das sieht man an den sonderbaren, zum Teil grotesken Formen, welche die Zellen unter dem Druck des Exsudates und im Gefolge der mannigfaltigen Verschiebungen während der Blasenbildung annehmen. Die Kugeln werden in die Länge gezogen, bekommen ovale und bandartige Form, zeigen, je nachdem sie an einer oder mehreren Seiten während der Abrundung noch den Kontakt mit Nachbarzellen behalten, spitz zulaufende Ausläufer in verschiedener Anzahl und nehmen dadurch Dreieck-, Spitzkugel-, Dudelsackformen u. s. f. an. Da während dieser Umformungen die Zellen noch weiter anschwellen, so resultieren hauptsächlich auf Grund der zähweichen Konsistenz die seltsamsten Gebilde, welche mit Stachelzellen sehr wenig Ähnlichkeit haben und — um einen heutzutage beliebten Ausdruck zu gebrauchen — sehr leicht für „Fremdlinge“ gehalten werden können.

Zu diesen drei das Protoplasma betreffenden Kardinalsymptomen kommt nun als viertes ein an den Kernen sich abspielender Prozefs, der ebenso unerwartet wie für die allgemeine Pathologie von Bedeutung ist. Die Kerne schwellen etwas an, verlieren ihr normales Chromatinnetz, indem sich das Chromatin mehr an der Kernperipherie ansammelt und fangen dann an, sich zu teilen. Hierbei sieht man niemals eine Mitose auftreten, auch dann nicht, wenn es in der Umgebung der Blase von Mitosen wimmelt (Varicellen, Herpes Iris). Die amitotische Kernzerschnürung führt in Kürze zu 2, 4, 8, 16, ja 32 Kernen, und zwar scheint die weitere Teilung an den Produkten immer ziemlich gleichzeitig statt zu finden, denn die Kerne sind, es mögen ihrer noch so viele sein, in einer Zelle fast stets gleich grofs. Meistens sind sie etwas kleiner als normale Stachelzellenkerne, doch nicht viel, und im ganzen hat also, während das Protoplasma der Gerinnung entgegengeht, die Kernsubstanz sich an Masse stark vervielfältigt und jedenfalls noch die Kraft zu einer niederen Art von Proliferation bewiesen. Es finden sich unter den 2—4—8kernigen Epithelien u. s. f. nebeneinander solche vor, welche nur

mit basischen Farben noch gut tingible Kerne besitzen und solche, deren Kerne sämtlich acidophil geworden, resp. ebenfalls der Gerinnung anheimgefallen sind, sowie alle Zwischenstufen zwischen diesen Extremen. Da die acidophilen Kerne sich zweifellos nicht mehr teilen können, so sind wir gezwungen, anzunehmen, dafs auf jeder Stufe der Kernteilung die Kerne von der Gerinnung überrascht werden können. Auch in den vielkernigen Epithelien zeigen die einzelnen Kerne das Chromatin hauptsächlich an die Peripherie gedrängt und wo man Kerne bei der Zerschnürung überrascht, sind die Teilungslinien durch Chromatinpunkte gleichsam vorgezeichnet. Überhaupt kann man sich kaum ein Material denken, an welchem man den Prozefs der Amitose so klar studieren und demonstrieren kann wie hier. Um des allgemeinen pathologischen Interesses wegen will ich noch kurz die Hauptpunkte zusammenstellen, worin sich die hier vorkommende amitotische, pathologische Kernteilung von der normalen mitotischen unterscheidet. Zunächst kann der Antrieb zur Amitose nicht vom Protoplasma und dessen Centrosom ausgehen, denn das Protoplasma ist hier viel früher geronnen als die Kernsubstanz; die Kerne agieren also allein für sich. Sodann fehlt das ganze verwickelte Spiel der Chromatinschleifen vor und während der Teilung. Drittens weichen die sich teilenden Kerne nicht auseinander, sondern bleiben zunächst fest aufeinander gepreſst, so dafs sie häufig auch später noch Facetten aufweisen, mit denen sie genau aufeinander passen. Hieraus resultiert viertens, dafs alle Kerne auch nach mehreren successiven Teilungen im Centrum der Zelle auf einem Haufen zusammen bleiben. Endlich kann man noch als charakteristisch für die hier bei der ballonierenden Degeneration vorkommende Amitose anführen, dafs die Epithelriesenzellen es niemals zur Zellteilung, ja nicht einmal zur Zelleinschnürung bringen, was bei der frühzeitigen Gerinnung des Protoplasmas nicht Wunder nehmen kann.

Die Kernproliferation ist nun wohl die Hauptursache, dafs die Zellenblasen noch immer mehr anschwellen und schliefslich grofse Hohlkugeln, Ballons darstellen, welche einen grofsen Kernhaufen umschliefsen. Alle jene vorher erwähnten grotesken Zellformen sind mithin noch dadurch kompliziert, dafs sie Kerne in verschiedenster Anzahl und auf allen möglichen Stufen der Proliferation und Degeneration enthalten. Deshalb sind die anscheinenden Zellbänder auch eigentlich: Zellschläuche mit Kernen erfüllt, die grofsen bauchig aufgetriebenen und halsartig ausgezogenen Formen gleichen mit ihrem Kerninhalt etwa den mit Eiern gefüllten Nestern von Webervögeln en miniature u. s. f. Die kugelrunden, kleinen Ballons mit 4—8 facettierten und daher oft sichelförmigen Kernen ahmen aber gewisse Cysten von Sporozoen nach und sind daher diejenigen Formen, welche tierischen Schmarotzern am ähnlichsten sehen.

Besteht das Bläschen längere Zeit und tritt zum Prozesse der ballonierenden Degeneration eine Eiterung hinzu, so kann es kommen, dafs Leukocyten auch ihren Weg in geplatzte Epithelballons finden. Ihre maulbeerförmigen, kleinen, stark tingiblen Kerne sind aber stets leicht zu unterscheiden von den grofsen, chromatinarmen eigentlichen Bewohnern der Zellhöhle, den Epithelkernen."

Was nun die Anordnung der einzelnen Affektionen in diesem Hefte anlangt, so geht dieselbe von den einfachsten Formen zu den komplizierten, von den typischen zu den weniger typischen über. Voran steht ein an Einfachheit und Klarheit einzig dastehender Fall von ballonierender Degeneration bei Erythema multiforme vesiculosum. Es folgen die einfachen, dann die atypischen Fälle von Zoster und im Anschlusse daran die viel komplizierter sich gestaltenden Bilder des Herpes. Bei den pockenartigen Prozessen gehen aus demselben Grunde die Varicellen den Pocken voran, die den Abschlufs dieses Heftes bilden.

XIX. Erythema multiforme vesiculosum.

(Cf. *Histopathologie der Haut*, pag. 118.)

Zoster.

(Ebenda, pag. 154—159.)

Figur 74. Bei Abfassung der Histopathologie hatte ich von dem Vorkommen der ballonierenden Degeneration beim Erythema multiforme noch keine Kenntnis. Inzwischen hatte ich Gelegenheit, einen Fall von Erythema multiforme vesiculosum, auch Herpes Iris genannt, zu untersuchen, welcher diese Degeneration in typischer Form zeigte. Übrigens fällt eine solche nicht gerade weit aus dem Rahmen derjenigen Bläschenbildung heraus, welche ich für das Erythema multiforme als charakteristisch aufstellte, indem ich die intercelluläre und seröse Natur des Exsudats und die geringe Menge von Fibrin und Leukocyten betonte, der zufolge die betreffenden Bläschen weiterhin keine Krusten bilden, sondern feine Schuppen (pag. 121). Alle diese Momente treffen auch für das hier abgebildete Präparat zu; nur kommt noch eine ballonierende Degeneration der Epithelien des Blasengrundes hinzu. Wenn ich gerade dieses Präparat der ganzen Reihe einschlägiger Bläschenwirkungen voranstelle, so geschieht es, weil hier die betreffende Degeneration ganz rein, fast ohne Nebenerscheinungen und dabei subakut aufgetreten ist, sodafs alle Entwickelungsstadien nebeneinander vorkommen und über die Entstehung der Degenerationsprodukte kein Zweifel obwalten kann.

Das mit Hämatëin-Eosin — also nur auf seinen Kerngehalt hin — gefärbte Präparat zeigt über einer entzündlich gereizten und etwas ödematösen, von vielen Leukocyten durchsetzten Cutis zwei Bläschen, ein kleineres rechts und ein gröfseres links, welche an Stelle der Stachelschicht aufgetreten sind und deren dünne Decken fast allein von der Hornschicht gebildet werden, an die sich nur hier und da kleinere Komplexe komprimierter Stachelzellen angelegt haben. Gröfsere Reste der Stachelschicht, welche an Stelle der Bläschen zertrümmert worden ist,

finden sich am Blasenboden, besonders an den Seitenteilen der Bläschen. Der Blasenraum enthält neben auffallend wenig Leukocyten und spärlichen Resten von Stachelzellen ein rein seröses und so schwach eiweifshaltiges Exsudat, dafs die Alkoholfixation keine sichtbaren Gerinnungsprodukte erzeugt hat und die Bläschenhöhlen als leer imponieren. Im mittleren Teile des Blasenbodens scheint auf den ersten Blick alles Epithel entfernt zu sein und die Cutis entblöfst vorzuliegen. Doch gewahrt man schon bei sehr schwacher Vergröfserung stark gefärbte Kernhaufen — besonders am Boden des gröfseren Bläschens —, die sich bei stärkerer Vergröfserung als grofse Epithelien mit vielen Kernen, als Epithelriesenzellen ausweisen. Diese bedecken auch die Seitenteile der Blasenwand und flottieren zum Teil frei in der Blasenflüssigkeit. Eine genauere Untersuchung zeigt, dafs diese vielkernigen Epithelien hier nicht unvermittelt auftreten, sondern durch alle wünschenswerten Übergänge mit den noch gesunden Stachelzellen des Blasengrundes und der Blasenumgebung verbunden sind. Insbesondere an Stelle der seitlichen Blasenwände kann man, von der gesunden Stachelschicht ausgehend, alle Übergänge von normalen einkernigen, zu zweikernigen, vier-, acht- und sechzehnkernigen Epithelien nebeneinander studieren. Dabei schwellen die Stachelzellen, deren Kerne sich so ungemein rasch teilen, stark an, nehmen die Form grofser Blasen an und wölben sich dort, wo das Bläschen beginnt, kugelförmig in den Blasenraum vor. Hierbei lösen sie sich teilweise oder ganz aus ihrer Umgebung, sodafs die Erklärung der frei im Exsudat schwimmenden Epithelriesenzellen keine Schwierigkeit bietet. Die Natur der Kerne ist auch bei dieser einfachen Kernfärbung schon deutlich. Es sind ovale, nur mäfsig stark, also schwächer als Leukocytenkerne tingierte, dicht zusammengedrängt, im Centrum der Zelle liegende und dadurch häufig gegeneinander abgeplattete, facettierte Kerne, die nirgends eine Andeutung von mitotischer Teilung erkennen lassen; es handelt sich um ein klassisches Beispiel für die Amitose der Stachelzellen. Hiernach ist die Diagnose, dafs es sich bei diesen Riesenepithelien um das Produkt ballonierender Degeneration handelt, schon einigermafsen gesichert; ganz sicher festgestellt kann dieselbe aber nur durch Heranziehung anderer Schnitte werden, welche mittelst der Methylenblau-Orceinmethode gefärbt, noch feinere tinctorielle Symptome an den Kernen und dem Protoplasma erkennen lassen, nämlich die frühzeitige, fibrinoide, homogene Degeneration des Zellleibes, die spät hinzutretende fibrinoide Degeneration der bereits amitotisch geteilten Kerne und die Ansammlung des Kernchromatins an der Kernperipherie bei der Teilung. Die einfache Kernfärbung wurde bei diesem ersten Präparat gewählt, um zu zeigen, dafs eine solche schon bei schwächster Vergröfserung durch blofse einseitige Hervorhebung der Haufen von Epithelkernen die Eigenart der hier vorliegenden Bläschen erkennen

läfst und die Aufmerksamkeit auf das wahrscheinliche Vorhandensein einer ballonierenden Degeneration der Stachelschicht hinlenkt.

Figur 75 zeigt eine kleinere Partie eines benachbarten Schnittes bei stärkerer Vergröfserung desselben Falles von Erythema multiforme vesiculosum; die Färbung ist dieselbe: Hämatein-Eosin, welche zwar die Grenzen der Zellleiber und die nekrobistischen Veränderungen des Protoplasmas nicht genügend hervorhebt, aber die Kernteilungsvorgänge klar erkennen läfst. Man bemerkt, wenn man von der gesunden Stachelschicht nach dem Bläschen zu, mitten von links nach rechts und von unten nach oben weiter schreitet, wie die Vergröfserung, Abrundung und Loslösung der Stachelzellen gleichzeitig vor sich geht mit der Vervielfältigung der gegeneinander abgeplatteten, facettierten und im Centrum sich anhäufenden Kerne, bis schliefslich das ausgebildete lose Konglomerat von mehr oder minder kernreichen Ballons sich in serösem Exsudat des Bläschens verteilt.

Figur 76. Die folgenden Präparate stammen sämtlich von Kindern und jungen Leuten, die mit typischem Zoster dorso-pectoralis behaftet waren. Je nach der Schwere des Falles, dem kürzeren oder längeren Bestande der Bläschen, dem Alter des Patienten und der feineren oder gröberen Haut desselben bestehen gewisse Unterschiede in der Erscheinungsform der Bläschen, die durch eine gröfsere, von verschiedenen Individuen stammende Anzahl von Präparaten in den folgenden Bildern zur Anschauung gebracht werden sollen.

Das vorliegende Präparat stellt die einfachste und früheste Form des Zosterbläschens dar, die rein serös-fibrinöse. Sie schliefst sich daher eng an das vorher geschilderte Bläschen bei Erythema multiforme an. Es giebt leichte Zosterformen, deren Bläschen nie über dieses Stadium hinauskommen, sondern als solche eintrocknen. Das Bild zeigt vier Bläschen auf einer ödematös geschwellten Cutis, in welcher die zellig verdickten Blutgefäfse besonders auffallen. Die Verdickung der letzteren ist teilweise durch eine Anschwellung sämtlicher Peritelien, teilweise durch Auswanderung von Leukocyten bewirkt. Die polynukleären Leukocyten halten sich an die nächste Umgebung der Gefäfse; nur ganz vereinzelte durchziehen die übrige Cutis und den Papillarkörper; in die Stachelschicht und die Bläschen sind keine eingedrungen. Der ödematösen Schwellung des Papillarkörpers entspricht eine ebensolche der Stachelschicht in dem von Bläschen besetzten Bezirk. Die Verdickung der Stachelschicht in der Umgebung der Bläschen beruht hauptsächlich auf parenchymatösem Ödem der Stachelzellen. Die in Anwendung gezogene Methylenblau-neutr. Orceinmethode zeigt dieses durch eine hellere Farbennüance der oberen Stachelschicht an, indem hier die Blaufärbung zurück- und die rote Orceinfärbung etwas hervortritt. Vollkommen überwiegt aber die Orceinfärbung an Stelle der Bläschen. Diese sitzen mitten in der Stachelschicht, sodafs

an der Bläschendecke noch einige Lagen komprimierter Stachelzellen und am Blasenboden noch Haufen von anschwellenden und degenerierenden Stachelzellen vorhanden sind. Der Inhalt der Bläschen besteht aus einem reinen sero-fibrinösen, durch Alkohol geronnenen, schwach orceinfarbenen Exsudat, in welchem von unten aufwärtssteigend einige ballonierte Epithelien, aber keine Leukocyten eingebettet sind. Schon bei der angewandten schwachen Vergrößerung tritt an diesen ballonierten Epithelhaufen ein durchgreifender Unterschied hervor, indem einzelne durch starke Methylenblaufärbung dunkler hervortreten vor anderen, die überwiegend orceingefärbt sind. Die Methylenbau-neutr. Orceinfärbung läßt nämlich bei guter Ausführung im kleinsten Raume nebeneinander verschiedene Degenerationsstufen der Ballons gut unterscheiden: 1. starke amitotische Kernvermehrung in degeneriertem Protoplasma als dunkelblaue Kerne in teilweise oder ganz orceinfarbener Protoplasmahülle, 2. beginnende Kerndegeneration in bereits vollständig degeneriertem Zellenleibe als teilweise orceinfarbene, teilweise hellblaue, teilweise dunkelblaue Kerne in rein orceinfarbener Protoplasmaschale, und 3. vollständig nekrotische Ballons als orceinfarbene Klumpen mit orceinfarbenen Kernhaufen als Inhalt. Jeder Schnitt zeigt diese verschiedenen Stufen der Nekrobiose in buntem Durcheinander.

Figur 77 ist eine stärkere Vergrößerung des dritten Blächens, rechts von der Mitte der Figur 76. Es ist der erste Beginn eines Bläschens mit ballonierender Degeneration der Epithelien. Der noch kleine Blasenraum befindet sich innerhalb des oberen Drittels der Stachelschicht. Die Stachelzellen, die an der Decke des Bläschens haften geblieben sind, zeigen noch keine komprimierten Formen, aber bereits einen erheblichen Mangel an Aufnahmefähigkeit für das basische Methylenblau. Als Bläscheninhalt finden wir ein zartes orceinfarbenes Gerinnsel. Der Blasenboden ist noch nicht durch stärkere Exsudation niedergedrückt, sondern nimmt etwa zwei Drittel der Breite der Stachelschicht ein. Die in Kontakt mit der Blasenflüssigkeit stehenden Epithelien sind besonders groß, abgerundet und zum Teil schon außer Kontakt mit den Nachbarzellen geraten. In fast allen ist amitotische Kernvermehrung aufgetreten, aber nur an wenigen Stellen und überall nur an einzelnen Teilen der Zellen hat die normale Basophilie bereits einer Acidophilie (Orceinophilie) Platz gemacht. Rechts von der Mitte gewahrt man eine große, fast noch ganz blaue Epithelriesenzelle, die schon als fertiger Ballon in der Blasenflüssigkeit flottiert. Die Anschwellung der noch nicht frei gewordenen Epithelien des Blasenbodens bedingt eine Kompression der darunter liegenden Stachelzellen, die sich in einer konzentrischen Anordnung um die ballonierten Epithelien der Mitte kundgiebt.

Figur 78. Der Schnitt zeigt drei leukoseröse Bläschen eines anderen Falles von Zoster. Die Cutis ist noch etwas mehr geschwellt

und die Blutgefäfse sind von noch mehr breiteren Zellzügen entfernt. Im Gegensatz zu den Bläschen der Figur 76 findet man hier auch ziemlich viele Leukocyten im Papillarkörper, sodann auf der Passage durch den Blasenboden und schliefslich neben den ballonierten Epithelien innerhalb der Blase. Der Blasenboden, besonders der des mittleren und des rechts sitzenden Bläschens, besteht aus einem Zellenbrei schön gerundeter Ballons. Zum Teil erheben sich diese im mittleren Bläschen von den Blasenraum, ganz besonders schön wachsen sie heraus aus den Zellen eines wohlerhaltenen Schweifsporus, welcher die ganze Blase von oben bis unten durchzieht und der mit Ballons wie belegt erscheint. In dem kleinen Bläschen links auf dem Bilde finden sich nur wenige Ballons, dafür aber desto gröfsere, die zum Teil, nach oben ausgezogen, mit einem Fufse am Blasenboden haften.

XX. Zoster.

(Cf. *Histopathologie der Haut*, pag. 154—159.)

Figur 79. Das Präparat stammt von der 24 Stunden alten Zostereruption eines anderen jugendlichen Individuums. Es zeigt eine Modifikation des Prozesses in der Richtung einer stärkeren Gerinnbarkeit des Exsudates. Während das kleine Bläschen links ziemlich genau dem rechts liegenden Bläschen der Figur 78 entspricht, ist der obere Teil des grofsen Bläschens rechts hier von dünnen Fäden und dickeren Balken fibrinöser Natur dicht durchzogen, welche zum Teil, nämlich dort, wo sie Kerne enthalten, fibrinoid entartete Epithelien einschliefsen. Einige dickere Balken, welche vertikal nach unten abgehen, setzen sich sogar direkt in lang ausgezogenen Ballons fort und ähneln dadurch den aus Epithelien komprimierten Septen der Pockenpustel (s. unten). Die untere Hälfte des grofsen Bläschens nimmt ein loser Zellbrei ein, welcher ganz aus ballonierten Epithelien besteht. Dieselben sind durchweg, wie die Fibrinfäden der oberen Bläschenhälfte, orceinfarben, also vollständig fibrinoid entartet und zeigen nur an sehr wenigen Stellen noch Reste (blauen) basophilen Protoplasmas. Dabei ist der Leukocytengehalt beider Bläschen gering. Man sieht dieselben nur in der Umgebung der Blutgefäfse, im Papillarkörper und im untersten Drittel der Bläschen und nicht sehr reichlich. Sie heben sich durch ihre kleinen, stark blau gefärbten Kerne scharf von den dazwischen liegenden ballonierten Epithelien mit orceinfarbenen grofsen Kernen ab. Besondere Erwähnung verdient noch das starke parenchymatöse Ödem der Stachelzellen, welches das gröfsere Bläschen besonders an der rechten Seite, aber auch in geringerem Grade links begrenzt. Die Stachelzellen sind stark angeschwollen, aufgehellt, durch die Schwellung verlagert und bei vielen läuft der ödematöse, schwach gefärbte Zellenleib in eine dicht von Granoplasma erfüllte, dunkelblau gefärbte, einseitig zugespitzte Kappe aus. Dieses seitliche Ödempolster wird uns später noch mehrfach begegnen. Im ganzen kommt die hier beschriebene fibrinöse oder leukofibrinöse Form des Zosterbläschens häufiger beim Erwachsenen als beim Kinde vor.

Figur 80. Das Präparat soll den Einfluſs gleichzeitiger Verhornung auf den Prozeſs der ballonierenden Degeneration demonstrieren. Es stammt vom Rücken einer jugendlichen Person. Abgesehen von den schon bekannten und sich überall wiederholenden Symptomen eines Ödems der Cutis und einer Zelleinscheidung der Blutkapillaren, zeigt das Bild zunächst an der linken Seite einen Haarbalg, um den sich im Trichter desselben ein Zosterbläschen gebildet hat. Der Haarbalgtrichter ist bekanntlich von Hornzellen erfüllt; die hier in dem zarte Fibringerinnsel enthaltenden Bläschen vorhandenen orceinfarbenen, losen Epithelien sind daher als umgewandelte Hornzellen oder Übergangszellen zu solchen zu betrachten. Diese aus Hornzellen entstandenen Ballons zeichnen sich durch stärkere Orceinfärbung, ein dichteres, kompakteres Aussehen, einen schärferen Kontur und kleinere Kerne, resp. den Gehalt von blaſsen Kernresten, vor den aus Stachelzellen entstandenen Ballons aus; sie sind mit einem Worte mehr schollenartig als blasenartig degeneriert. Alle diese Abweichungen erklären sich sehr einfach aus den bekannten Veränderungen der Stachelzellen bei der Verhornung, der Verhärtung der Zellmembran und der physiologischen Kerndegeneration. Daſs die Verhornung der Ballons kein Zeichen von höherem Alter des Bläschens und etwa eingetretener Abkapselung ist, ergiebt sich aus der Struktur des ganzen Bläschens, die nur auf ein eben frisch entstandenes paſst: der Existenz einer gröſseren, serofibrinösen Höhle im oberen Teile und ödematöser Stachelzellen am Grunde, sowie dem Mangel einer abkapselnden Hornschicht an Stelle der letzteren.

Gehen wir im Bilde weiter nach rechts, so stoſsen wir auf eine Blase, die fast ganz erfüllt ist von einem soliden Hornzellenbrei, welcher hier und da einige kernhaltige Ballons unter den kernlosen Schollen erkennen läſst. Nach unten zu ruht dieser Kernzellenbrei auf einem Polster ödematöser Stachelzellen, von welchen einige, in Ballons umgewandelt, den Übergang zu den Hornzellenballons vermitteln.

Weiter nach rechts finden wir im Bilde ein gröſseres serofibrinöses Zosterbläschen, das in seiner Struktur von den in den früheren Bildern geschilderten Bläschen nicht abweicht. Der Blasenraum enthält schwach gerinnendes Serum, sehr wenig Leukocyten und wenige aber groſse und schön ausgebildete, kernreiche Ballons neben einigen kernlosen Schollen, die in den Bereich eines das Bläschen durchsetzenden Lanugohärchens fallen.

Figur 81. Auch in diesem Präparat bringt die Lokalisation am Haarbalg eine vergleichsweise trockene Form der ballonierenden Degeneration zu Wege. Auch hier kann, wie die anstoſsende Stäbchenschicht und übrigens auch andere — nicht abgebildete — Bläschen des Schnittes zeigen, nicht von einer Abkapselung die Rede sein. An diesem

Präparat ist nun besonders deutlich der allmähliche Übergang der ballonierten Stachelzellen in die ballonierten Hornzellen zu beobachten. Die ersteren finden sich in unmittelbarer Nähe der ödematösen Stachelschicht, welche den Haarbalg begrenzt, insbesondere rechts von demselben, aber auch links. Die Ballons sind meist nur ein- und zweikernig. Die letzteren erfüllen reihenweise den Ausgang des Haarbalgtrichters und deuten, obwohl die einzelnen Hornballons nur lose aneinander liegen, noch die Schichtung des verhornten Trichterepithels an. Zu einem gröfseren Blasenraum kommt es auch hier nicht. Nur seitlich haben sich zwischen Stachel- und Hornschicht kleinere seröse Höhlen gebildet, in welchen einzelne Ballons frei schwimmen. Die Stachelschicht des Haarbalgs ist im Gegensatz zur Stachelschicht der Oberfläche rein orceinfarben, also weit stärker degeneriert.

Figur 82. Den letzteren Umstand, die stärkere Degeneration der Stachelschicht in der Tiefe des Haarbalges als an der Oberfläche, illustriert noch genauer das vorliegende Bild. Dasselbe stellt ein Zosterbläschen dar, welches an der linken Seite von zwei Lanugohaaren durchsetzt wird. Während nun in der rechten Hälfte der Blase ein grofser Haufen von losen Ballons den Blasengrund bedeckt, welche sämtlich noch basophile Kerne in reger Teilung enthalten und daher stark blau gefärbt sind, werden in der linken Hälfte die beiden Haarschrägschnitte von einem losen Haufen rein orceinfarbener Ballons umgeben, die nicht wie in den vorigen Bildern aus den Hornzellen, sondern aus den Stachelzellen der Haarbälge hervorgegangen, aber schon bis zur völligen Nekrose gelangt sind. Die Farbendifferenz unter den Ballons der beiden Hälften des Bläschens ist schlagend. Die raschere Nekrose der Haarbalgepithelien scheint mit dem näheren Herantreten der Blutgefäfse an sie und ihrer tieferen Lage zusammenzuhängen und kommt nicht allein dem Zoster, sondern auch anderen auf dem Blutwege sich verbreitenden, infektiösen Prozessen zu.

XXI. Zoster.

(Cf. *Histopathologie der Haut*, pag. 154—159.)

Herpes genitalis.

(Ebenda, pag. 149—154.)

Figur 83. Dieses Bild ist der genaueren Darstellung des eigentümlichen, parenchymatösen Ödems der Stachelschicht gewidmet, dessen schon in der Erklärung der Fig. 79 gedacht wurde. Es findet sich hauptsächlich in der nächsten Umgebung einer ballonierten Partie der Stachelschicht, also vorzüglich in der unteren, seitlichen Begrenzung der Bläschen und zwar in sehr verschieden starkem Grade und verschieden grofser Ausdehnung ausgebildet. Hin und wieder giebt es nur einige Stachelzellen innerhalb der seitlichen Blasenwand vom Charakter dieser ödematösen Zellen, zuweilen schwillt ein ausgedehnter Komplex derselben zu einem gröfseren, einheitlichen, ringförmig gestalteten Ödempolster an, welches deutlich zur Erhöhung der seitlichen Ränder des Bläschens beiträgt, makroskopisch wahrnehmbar wird und dann dem Zosterbläschén ein perlgraues, glänzendes, ja sogar schwach gedelltes Aussehen verleihen kann. Die vorliegende Figur stellt einen Schnitt dar, welcher zwei benachbarte Bläschen mit guter Ausbildung dieses Ödempolsters etwas seitlich getroffen hat. Unterhalb der mit stark nekrobiotischen Ballons und Fibrinfäden erfüllten Bläschen zieht sich am Blasengrunde ein ausgedehntes Polster ödematöser, stark angeschwollener, nur schwach färbbarer Stachelzellen hin, in welches nach oben (besonders im Bläschen links) einige orceinfarbene ballonierte Epithelien eingesprengt sind und den Übergang in das Bläschen vermitteln. An einigen tiefer gelegenen ödematösen Stachelzellen sieht man — in gröfserer Ausdehnung im Bläschen rechts — das noch gut färbbare Granoplasma in dem oberen Pole der Zellen angehäuft, sodafs diese Zellen eine dunkelgefärbte Kappe tragen. Es ist ein eigentümliches, auch unter anderen Verhältnissen wiederkehrendes Phänomen, dafs diese stark tingiblen Kappen in einem Gewebestück alle nach der-

selben Seite gerichtet sind und erklärt sich vielleicht aus einem chemotaktischen Einflusse des Härtungsmittels.

Figur 84. Die Weigertsche Fibrinfärbung, auf Zosterbläschen angewandt, ist geeignet zu zeigen, dafs das bei der ballonierenden Degeneration aus dem Zellleibe entstehende Produkt zu den fibrinösen Substanzen gehört und dem entzündlichen Fibrin nahesteht. Die spezifische dunkelblaue Färbung nehmen im Bereiche der Bläschen nur das fädige Fibrin an, welches im geronnenen Serum der Zosterböhle suspendiert ist, sodann die Hornschicht und einige Epithelspiralen in der Umgebung der Höhle. Die Stachelzellen sind bis auf die letztgenannten Spiralen, welche aus ihrem äufseren Protoplasma hervorgehen, nur schwach und diffus gefärbt. Anders ist es im Bereich der ballonierenden Degeneration, also speziell am Boden der beiden im Schnitt getroffenen Bläschen. Je stärker hier die Stachelzellen degenerieren, um so mehr nimmt ihr Protoplasma die Fibrinfärbung an, während die Kerne schwach gefärbt bleiben. Dadurch treten im Gesamtbilde die Ballons in Form dunkler Hohlkörper ebenso scharf hervor wie die Fibrinfäden und zwar um so besser, je stärker sie degeneriert sind. Man bemerkt auch an manchen Stellen, wie sich Spiralen direkt in die Wandung von Ballons fortsetzen, die dann wie an einem langen Stiele in der Blase flottieren. In der Blase rechts sind die Fibrinfäden und Spiralen stärker gefärbt und dicker als in der kleinen Blase links. In der Cutis haben auch die dickeren kollagenen Fasern Fibrinfärbung angenommen.

Figur 85. Dieses bei stärkerer Vergröfserung gezeichnete Bild ist geeignet, den ersten Beginn der Bildung eines Zosterbläschens zu illustrieren. Man erkennt im unteren Teile der Stachelschicht eine Menge angeschwollener Stachelzellen, die zunächst noch die Blaufärbung bei der typischen Färbemethode (pol. Methylenblau — neutr. Orcein) beibehalten haben. Weiter oben folgen solche, die weniger blau und mehr orceingefärbt sind, sich abrunden und allmählich aus dem Zusammenhange mit der übrigen Stachelschicht loslösen. Dabei tritt in einigen eine amitotische Vermehrung der die blaue Farbe baltenden Kerne auf, während andere sich in vollständig orceingefärbte Schollen umwandeln. Beide Arten ballonierter Epithelien, die nekrobiotischen und die nekrotischen, gelangen in eine kleine Bläschenhöhle, welche das Exsudat in dem oberen Drittel der Stachelschicht erzeugt hat.

Figur 86. Das Kapitel Herpes genitalis und facialis in meiner Histopathologie (pag. 149) schlofs ich mit dem Hinweise, dafs eine Nachuntersuchung und Ergänzung des dort nach überaus spärlichem eigenen Material Gegebenen dringend erwünscht sei. In dem seither verflossenen Lustrum hatte ich selber Gelegenheit, diese Lücke durch ein verhältnismäfsig reiches Material auszufüllen und kann daher hier eine wesentlich

neue und weitaus genauere Schilderung des herpetischen Prozesses geben. Ganz übereinstimmend mit den früheren Befunden fand ich die starken, akut entzündlichen Erscheinungen in der Cutis, vor allem die gegenüber dem Zosterprozefs so sehr in den Vordergrund tretende Leukocytenauswanderung und das tiefreichende entzündliche Ödem. Dagegen weichen die Veränderungen in der Oberhaut in manchen Stücken ab und sind dabei unter sich so gleichartig, dafs ich diese nunmehr als typische ansehen mufs, insbesondere da das von mir gewonnene neue Material in aller Mufse und in Rücksicht auf die seinerzeit empfundene Lücke mit besonderer Sorgfalt klinisch ausgesucht werden konnte. Dazu kommt, dafs an diesem Material auch diejenigen Oberhautveränderungen sich in der That vorgefunden haben, nach welchen ich bei Abfassung des Herpeskapitels vergeblich suchte und welche die Verwandtschaft mit dem Zosterprozesse doch eigentlich voraussetzen liefs, nämlich die eigentümlichen Epithelveränderungen der ballonierenden Degeneration. Sie sind hier allerdings durch die stürmische fibrinöse Gerinnung des Exsudates einigermafsen verdeckt, aber im Anschlusse an die klaren und einfachen Bilder des Zosters doch leicht verständlich.

Das vorliegende Bild giebt eine gute Übersicht bei schwacher Vergröfserung von einer ganzen Gruppe von Herpesbläschen, von denen der Schnitt vier getroffen hat. An Stelle derselben ist Oberhaut und Papillarkörper bedeutend angeschwollen und die Grenze gegen die Cutis durch eine starke leukoseröse Entzündung der letzteren verwischt. Zwischen den Bläschen erkennt man noch die parenchymatös angeschwollenen und teilweise orceinfarbenen Reste der Stachelschicht. An einzelnen Stellen setzt sich dieselbe in leicht erkenntlicher Weise unter die Bläschen fort, so bei *x*, an anderen Stellen scheint eine Kontinitätstrennung stattgefunden zu haben, sodafs das Bläschen direkt auf dem stark angeschwollenen Papillarkörper ruht, so bei *y*. Eine genauere Untersuchung bei stärkerer Vergröfserung zeigt indessen, dafs auch hier die Kontinuität der Stachelschicht nicht in grober Weise unterbrochen ist, sondern nur insofern gelitten hat, als sie in dichtester Weise von einem Leukocytenstrome durchflutet und zerklüftet wird. Wie hier die epitheliale Natur des Blasenbodens durch Leukocytenschwärme maskiert wird, so der Höhlencharakter des darüber lagernden Bläschens durch den reichen Gehalt an Fibringeneratoren und die demgemäfs rasch eingetretene Gerinnung des ganzen Inhaltes. Die blaue, an Leukocytenkerne gebundene Färbung des gröfsten Teiles der Bläschen beweist den ebenfalls hohen Gehalt derselben an weifsen Blutkörperchen. Durch diese starke leukofibrinöse Gerinnung des Epithels machen die vier Bläschen den Eindruck von ebensovielen Krusten, welche die entzündete Cutis an den Stellen stärkster Exsudation überlagern. Die letztere ist bis zu erheblicher Tiefe durch entzündliches Ödem

angeschwollen; alle Blutgefäfse sind erweitert und liefern einen gegen die Oberhaut gerichteten Leukocytenstrom.

Figur 87 zeigt die Bläschen Fig. 86 c bei stärkerer Vergröfserung. Man erkennt hier deutlich, wie sich die Stachelschicht von der linken Seite her in das Epithel des Bläschenbodens fortsetzt und dafs dieses von Leukocyten durchsetzt ist, während die einzelnen Stachelzellen orceinfarben, abgerundet, von einander gelöst sind und zum Teil amitotische Kernteilung und die Entwickelung zu typischen, vielkernigen Ballons aufweisen. Das darüber lagernde, flache Bläschen enthält nur geronnenes, fibrinöses Exsudat und Leukocyten.

XXII. Herpes genitalis. Herpes facialis.

(Cf. *Histopathologie der Haut*, pag. 149.)

Figur 88 stellt den histologisch wie klinisch seltenen, rein serösen Bläschentypus beim Herpes genitalis dar, der meistens nur gemischt mit dem leukofibrinösen vorkommt. Der Schnitt mufste, um die drei gleichzeitig getroffenen Bläschen zu zeigen, für die Abbildung durch Auslassung zweier, relativ gesunder, mittlerer Hautpartien verkleinert werden. Das kleinste Bläschen rechts wird repräsentiert von einer einfachen fibrinösen Kruste, die einer von Leukocyten durchsetzten Stachelschicht auflagert. Charakteristischer schon ist das mittlere Bläschen, an welchem man deutlich zwischen den die Stachelschicht durchsetzenden Leukocyten die Ballons und in ballonierende Degeneration begriffene Epithelien wahrnimmt. Die Hornschicht ist von spärlichem serofibrinösem Exsudat abgehoben. Denkt man sich an einem solchen Bläschen den Leukocytenstrom schwächer und den Strom serösen Exsudates mächtiger ausgebildet, so kommt ein Bild zu stande, wie es das Bläschen links zeigt, in welchem die Stachelschicht des Blasenbodens besser erhalten, aber durch den kugligen Serumtropfen concav nach abwärts ausgebuchtet ist. In dem entstandenen grofsen Blasenraum verteilen sich die schön ausgebildeten, zum Teil sehr grofsen Ballons und kommen dadurch noch besser zur Anschauung. Die Cutis ist, wie stets beim Herpes, in ganzer Tiefe von erweiterten Blutgefäfsen und Lymphspalten durchzogen. Die Leukocytenmenge innerhalb der Cutis richtet sich nach dem Charakter der Bläschen; sie ist geringer unterhalb der serösen und stärker unterhalb der leukofibrinösen.

Figur 89 zeichnet einen noch selteneren Herpestypus, den serofibrinösen, bei welchem die Leukocytose in der Oberhaut ganz zurücktritt und die Bläschen dadurch etwas Zosterähnliches bekommen. Dieser Typus lag meinen ersten Präparaten von Herpes genitalis und demgemäfs der Beschreibung in meiner Histopathologie zu Grunde, ist aber seitdem nur noch einmal von mir angetroffen worden, in dem Falle, welcher hier abgebildet ist. Es sind vom Schnitte 2 Bläschen getroffen, ein grofses

rechts und ein kleines links. Bei beiden ist der epitheliale Blasenboden vollständig erhalten, nicht von Leukocyten zerklüftet und in den Blasenraum findet eine Absonderung wohlausgebildeter Ballons statt. Die Blutgefäfse der Cutis sind von Leukocytenschwärmen dicht umgebeu, aber es findet keine Leukocytosis in der Richtung der Bläschen statt wie gewöhnlich (s. Fig. 87). Nur wenige Leukocyten gewinnen die Höhe des Papillarkörpers und der Stachelschicht. Dafür, gleichsam zum Ersatz, ist der Papillarkörper von serösem Exsudat durchsetzt, besonders unterhalb der Bläschen. Hier sind einige Papillen kuglig angeschwollen, andere zur Fläche ausgeglichen, und dadurch findet eine Trennung der Cutis von der Stachelschicht, eine Abhebung der letzteren, der Beginn einer subepithelialen Blasenbildung statt.

Überblicken wir die hier vorgeführten Typen der (gewöhnlichen) leukofibrinösen, der serösen und serofibrinösen Herpesbläschen, so finden wir das allen Gemeinsame — wie es schon die klinische Erfahruug lehrt — in der gruppeuweisen Stellung der Bläschen auf einem gemeinschaftlichen, ödematösen Cutisbezirk, aus welchem eine starke Leukocytenauswanderung stattfindet. Gewöhnlich schlägt dieselbe die Richtuug nach den Bläschen ein, überschwemmt die Stachelschicht und führt eine rasche Gerinnung des Exsudates und damit eine abortive Entwickelung der Bläschen herbei. Wo diese lokale Leukocytose geringer ist, kommt es zur Ausbildung gröfserer, zosterähnlicher, klarer Bläschen oder selbst zur Abhebung der Stachelschicht an einzelnen Stellen. In den letzteren Fällen tritt die ballonierende Degeneration besser hervor, die stets vorhanden, aber nie so stark ausgebildet ist wie beim Zoster.

Figur 90. Der Herpes facialis, welcher in den nächsten 3 Bildern behandelt wird, ist im grofsen und ganzen dem Herpes genitalis vollkommen analog gebaut. Ein wesentlicher Unterschied wird durch die verschiedene Textur der Haut bedingt, indem an der Lippe, Nase und Backe sich viele Lanugohärchen befinden, die in den herpetischen Prozefs hineingezogen werden. Diese Mitbeteiligung der Haare, speziell bei der Erzeugung der Ballons, zeigt die vorliegende Figur in ausgezeichneter Weise. Auch hier zerfällt die grofse, offenbar aus der Konfluenz mehrerer kleiner Bläschen hervorgegangene Herpeseffloreszenz in eine obere serofibrinöse Hälfte und eine untere, die von einem dichten Brei ballonierter Epithelien eingenommen. Man bemerkt, wie an Stelle der Haarbälge (z. B. bei x, x^1) die Stachelzellen derselben sich schichtweise abrunden, ablösen, der Kernvermehrung und Protoplasmadegeneration verfallen und sich dem losen Zellenbrei des Blasenbodens beimengen. Dadurch gehen die oberen Anteile der Stachelschicht des Haarbalges (sog. äufsere Wurzelscheide) verloren, die Haarbälge erscheinen dekapitiert, halbiert, ja zuweilen bis auf den basalen Teil in das Herpesbläschen aufgegangen.

Natürlich genügen diese über das Areal der Efflorescenz zerstreuten tiefliegenden Epithelreste, um eine rasche, narbenlose Überhornung herbeizuführen.

Figur 91 demonstriert eine abortive Ausbildung des Herpes facialis (Methylenblau-Glycerinäthermischung-Methode). An zwei Stellen des Schnittes ist es zu einem raschen Serumaustritt gekommen, der die Hornschicht halbkugelartig vorgewölbt und die Stachelschicht etwas rarefiziert hat. Die Leukocytenbeimischung ist gering; zu einer Zerklüftung der Stachelschicht durch Leukocyten und zu einer ballonierenden Degeneration der Stachelzellen ist es nicht gekommen. Oedem und Leukocytose in der Cutis sind relativ bedeutend.

Figur 92 zeigt, wie Figur 84 beim Zoster, die fibrinöse Natur des Exsudats und der in Degeneration befindlichen Epithelien (Gentiana-Jodeosin-Anilin-Methode). Die Bläschen sind mit Netzen fädigen Fibrins erfüllt, welche von unten nach oben gegen die Hornschicht dichter und gröber werden und oberhalb des Blasenbodens aufhören. Hier sieht man eine reichliche Anzahl von Ballons, deren degeneriertes Protoplasma die Weigertsche Fibrinfärbung angenommen hat.

XXIII. Varicellen.

(Cf. *Histopathologie der Haut*, pag. 634.)

Figur 93. Von der diesem Bilde zu Grunde liegenden Spitzpocke habe ich schon auf der Chromotafel meiner Histopathologie einen Schnitt bei schwächerer Vergrößerung abbilden lassen. Im Zusammenhange mit den übrigen in diesem Hefte dargestellten Bläschenformen verdient aber gerade dieses Objekt eine erneute Illustration bei stärkerer Vergrößerung, da es mit seltener Klarheit das Hervorgehen der kernreichen Ballons aus den Stachelzellen zu demonstrieren geeignet ist. Das vorliegende Varicellenbläschen gehört zu der seltenen Form, welche nach oben kegelförmig zugespitzt, ein Krüstchen auf breiterer bläschenförmiger Basis zeigt. Histologisch ist diese Struktur bedingt durch einen breiten, aus Fibrin und fibrinoid entartetem Epithel bestehenden Strang, welcher die Spitze des Bläschens mit dem Zentrum der Basis verbindet und die völlige Entfaltung der Hornschicht durch das Exsudat zu einer kugligen Blase verhindert. Dieser Strang zerfällt in eine Reihe einzelner Septen und gerade an diesen Septen entlang ist die ballonierende Degeneration der Stachelzellen am schönsten ausgebildet. Man findet die Anfangsstadien innerhalb der seitlichen Blasenwände, die aus vergrößerten, parenchymatös geschwollenen Stachelzellen bestehen, indem hier einige, noch im Zusammenhange befindliche Zellen unter rascher, amitotischer Kernvermehrung eine bedeutende Größe erreichen (s. besonders links im Bilde), sodann aber unter dem Auftreten intercellulärer Spalten und Exsudathöhlen in diese hinein sich kuglig abrunden und aus dem Zusammenhang mit den übrigen Zellen loslösen (s. besonders rechts im Bilde). Wo sie noch mit einem Fufse gleichsam am übrigen Epithel haften und den allgemeinen Druck- und Zugverhältnissen der Exsudation ausgesetzt sind, nehmen sie dabei längliche, spindelförmige, geschwungene und schliefslich alle möglichen phantastischen Formen an und bekunden damit, dafs sie aus einem normalen, starren, durch die Epithelfaserung geschützten in einen abnormen, plastischen, faserlosen Zustand übergeführt sind.

Während so der gröfste Teil des Varicellenbläschens die Symptome ballonierender Degeneration aufweist, findet man die Produkte reticulierender Degeneration nur spärlich an einigen kleinen Seitenhöhlen, die aus vollständig colliquierten einzelnen Stachelzellen zusammengeflossen sind (im Bilde links oben). Der Papillarkörper zeigt ein mäfsiges Ödem, zellenreiche, erweiterte Blutkapillaren und fast gar keine Auswanderung von Leukocyten. Die unter dem Bläschen gelegenen Papillenköpfe sind erheblich angeschwollen, zum Teil kuglig aufgetrieben.

Figur 94 stellt einen kleinen mittleren Abschnitt des Blasengrundes aus der vorigen Figur bei stärkerer Vergröfserung dar. Man hat hier den Scheitel einer kuglig angeschwollenen Papille vor sich, welcher mit einem in ballonierender Degeneration begriffenen Reste von Stachelzellen bedeckt ist. Die oberen Pole dieser Zellen, teils abgerundet, teils spitz ausgezogen, ragen in die mit serofibrinösem Exsudat gefüllte Bläschenhöhle hinein. Sehr deutlich kommt die Anschwellung, Abrundung und Loslösung der Epithelien zum Ausdruck, sowie die mehr oder minder starke Verdrängung des Methylenblaus durch das Orceiurot, sowohl in dem netzförmigen Gefüge des Zellprotoplasmas wie in den Kernhaufen. Die Kerne charakterisieren sich als amitotisch geteilte durch die Abwesenheit aller Anzeichen von Mitose, durch die feste Aneinanderlagerung derselben im Zentrum der Zelle, ihre facettierte Form, die Beschränkung der basophilen Tingibilität auf die Kernperipherie und das Kernkörperchen und schliefslich durch die Unabhängigkeit der Stärke der Kernproliferation von dem Grade der Nekrobiose des Zellprotoplasmas.

Figur 95 und *Figur 96* stellen bei starker Vergröfserung in sehr anschaulicher Weise die Epithelformen dar, welche durch alleinige Wirkung der ballonierenden Degeneration entstehen. Beide Bilder sind Seitenschnitten derselben Spitzpocke entnommen, von der Fig. 93 einen Mittelschnitt repräsentiert. Nur besteht zwischen beiden Bildern der Unterschied, dafs in Fig. 95 die sich abrundenden und ablösenden, in Kernteilung begriffenen und acidophil werdenden Epithelien sich in die Hauptblase frei vorwölben und so einen Brei von Riesenepithelien erzeugen, während in Fig. 96, wo kleinere Nebenhöhlen vom Schnitt getroffen sind und die Masse der Stachelschicht vorwiegt, die Blase sich umgekehrt zwischen die Epithelien eindrängt, und zwar in vielfachen Stockwerken übereinander, entsprechend der ganzen Höhe der Hauptblase. Dadurch sind hier die ballonierten Zellen nicht kolbig gestaltet, sondern vielfach abgeplattet und zu Strängen ausgezogen. Im Übrigen ist die Kernteilung und die Protoplasmagerinnung hier ebenso in vollem Gange, und es entstehen auf diese Weise vielkernige, zum Teil acidophile Epithelbrücken und noch mitten im Epithel sitzende, nur etwas gelöste vielkernige Epithelriesenzellen.

Figur 97. Die folgenden drei Bilder von Varicellenbläschen gehören

Fällen an, welche ich seit Herausgabe der Histopathologie zu untersuchen Gelegenheit hatte. Die vorliegende Figur giebt bei schwacher Vergrösserung einen guten Überblick über die gewöhnliche, abgerundete Form der Wasserpocke. Man gewahrt in der Cutis eine mäfsige Entzündung, mit Ödem, Papillarschwellung und Zellreichtum der Blutgefäfse ohne Leukocytenemigration. Die Hornschicht wölbt sich kuglig empor zur Bildung einer zweiteiligen, sonst ungefächerten Blase, deren rechts liegende, gröfsere Kammer durch dichter geronnenes Serum ausgefüllt wird als die kleinere, links liegende. Das beide Kammern trennende Septum wird hier durch ein Lanugohärchen dargestellt, dessen Stachelschicht fast vollkommen in auseinander fallende Ballons aufgelöst ist. Die Mehrzahl derselben ist orceinfarben, d. i. vollständig nekrotisch, analog der stärkeren Degeneration der Haarbalgstachelschicht, die wir beim Zoster konstatiert haben (Figg. 80 u. 81). Im Gegensatz dazu sind die suprapapillären Stachelzellen des Blasengrundes, obwohl der ballonierenden Degeneration verfallen, noch stark blau gefärbt und in reger Kernteilung begriffen. Die ballonierende Degeneration setzt sich am Blasengrunde auch in die interpapilläre Stachelschicht eine Strecke fort, doch entgehen hier einzelne Stachelzellen — und das ist die Regel — der Degeneration vollkommen. Diese tragen dann später zur raschen Überhornung des Epithelverlustes bei. Die Seitenwände des Varicellenbläschens zeigen nur parenchymatöses und intercelluläres Ödem.

XXIV.[1] Varicellen. (Fortsetzung.)

(Cf. *Histopathologie der Haut*, pag. 634.)

Variola.

(Ebenda, pag. 639.)

Figur 98 bringt einen abweichenden Bläschenbefund bei Varicellen zur Darstellung. Es handelte sich um eine gröfsere, 5 mm im Durchmesser haltende, auffallend stark gedellte Wasserpocke vom Halse eines Kindes. Das mikroskopische Bild zeigt der Delle entsprechend eine tiefe Einsenkung der Bläschendecke im Centrum bis fast auf das Niveau der Cutis herab. Hier ist die Stachelschicht — ohne andere Formveränderung als eine gleichmäfsige Einschrumpfung — mit der Hornschicht zu einer nekrotischen Scheibe verschmolzen, in welche von der Cutis her zahlreiche Leukocyten eindringen. Darunter ist der Papillarkörper zur Fläche ausgeglichen und enthält mehrere erweiterte Blutkapillaren, fest ausgefüllt mit Thromben aus komprimierten Erythrocyten.

Im Gegensatz dazu erheben sich die beiden Seitenflügel des Varicellenbläschens hoch und steil aus ihrer Umgebung und zeigen sich erfüllt nicht nur mit geronnenem Serum und einigen epithelialen Ballons, sondern streifenweise auch mit nicht unbedeutenden Mengen von Leukocyten. In diese Seitenteile ragen auch (s. besonders rechte Bildseite) stark vergröfserte und von Stachelschicht entblöfste Papillen hinein. Die Cutis zeigt leichtes Ödem, eine mäfsige Menge von Leukocyten und zellenreiche Blutgefäfse, die mit Ausnahme der centralen, oberflächlichen Kapillaren alle erweitert und ohne Thromben sind. Die histologischen Symptome, durch welche dieses Bläschen von der Norm abweicht, bestehen also in einer centralen Thrombose der oberflächlichen Blutkapillaren, einer dementsprechenden, centralen trockenen Nekrose der Stachelschicht und einer die Norm übersteigenden, Leukocytenauswanderung. Sie erklären in befriedigender Weise sowohl

---

[1] Sämtliche Abbildungen zeigen die Methylenblau-Orceinfärbung.

die hier vorliegende starke Dellenbildung, wie die besonders mächtige kollaterale Ausbildung des peripheren Bläschenwalles. Vermutlich liegt hier eine stärkere Giftwirkung des Varicellenkeimes am Orte seiner ersten Einwirkung vor.

Figur 99 illustriert die Abkapselung und beginnende Abheilung eines Varicellenbläschens. Die Cutis ist noch ödematös und zeigt etwas mehr Leukocyten als im Beginn und auf der Höhe der Bläschenbildung. Die zellenreichen Gefäfse haben dasselbe Aussehen wie anfangs. Verändert hat sich hauptsächlich nur der Blasenboden und Blaseninhalt. Der Blasenboden besteht zu $^4/_5$ bereits aus Hornschicht, welche die sich irisartig unter das Bläschen vorschiebende Stachelschicht der Umgebung, die früher die seitliche Bläschenwand bildete, nach oben hin erzeugt hat. Nur in einem mittleren Fünftel liegt der Blaseninhalt noch unabgekapselt der von Stachelschicht entblöfsten Cutis auf. Bis hierhin reicht von rechts her ein dünner, fadenförmiger Ausläufer der Stachelschicht, während links ein breiterer Fortsatz ödematöser Stachelzellen, Rest eines alten Ödempolsters ansteht. Man sieht, dafs die vollständige Überhornung des Epithelverlustes nicht allein auf eine Vorschiebung jungen Epithels von Resten des alten angewiesen ist, sondern zum Teil auch mechanisch durch Herbeiziehung des alten Deckepithels beim Einsinken der Blase zur flachen Kruste geleistet wird. Neben diesen beiden Faktoren spielt die Überhornung von centralen Resten des Blasenbodenepithels in diesem Falle keine Rolle, ein Umstand der gewifs mit dem Vorhandensein von zwei Lanugohärchen im Centrum des Blasenbodens hier zusammenhängt, in deren Umgebung ja die Nekrose der Stachelschicht besonders stark zu sein pflegt. Der abgekapselte Inhalt des Bläschens ist nun vollständig nekrotisch und deshalb orceinfarben. Man erkennt trotzdem noch deutlich neben geronnenem Serum eine grofse Menge von lose angehäuften Ballons. Aufserdem ist eine mäfsige Menge von Leukocyten, an den blaugefärbten Kernen kenntlich, in dem nekrotischen Blaseninhalt eingeschlossen. Das Einsinken zur Kruste ist der Hauptsache nach auf eine Verkleinerung durch Wasserverlust zurückzuführen.

Die letzten drei Bilder dieser Tafel sowie die Figuren der nächsten beschäftigen sich mit der Histopathologie der Variola. Es ist selbstverständlich nicht möglich, die bilderreiche Pathologie der Pocken in dem hier zulässigen beschränkten Raume auch nur, soweit sie die Haut betrifft, einigermafsen vollständig abzuhandeln. Ich mufste mithin eine Auswahl treffen und nur solche Präparate aussuchen, welche die verschiedenen hier vorkommenden Epitheldegenerationen genügend zu charakterisieren geeignet sind.

Diejenige Degeneration, welche bei den Pocken im Gegensatz zu den Varicellen vorzugsweise zur Geltung kommt, ist die retikulierende

Kolliquation der Epithelien (*Histopathologie*, pag. 157). Sie bildet in typischer Ausprägung den diametralen Gegensatz zur ballonierenden Degeneration derselben. Der Hauptunterschied ist das verschiedene Verhalten der inneren und äufseren Protoplasmaschicht, von denen jene gleich anfangs bedeutend anschwillt uud sich stetig vergröfsernde Vacuolen aufweist, die das wabige Spongioplasma durch Einreifsen der Wabenwände in ein rarefiziertes Reticulum feinster Fäserchen verwandelt, während das Aufsenplasma samt Stachelpanzer und Verbindungsbrücken der Kolliquation längere Zeit widersteht. Die Folge davon ist bei der retikulierenden Degeneration die Entstehung intraepithelialer, durch erhaltene Zellwände getrennter Bläschen, während die ballonierende Degeneration einen losen Zellenbrei in einer grofsen, interepithelialen Blase erzeugt, da bei derselben der Stachelpanzer der Epithelien gleich anfangs mit der Zellwand und dem Innenplasma zu einem homogenen, fibrinoiden Klümpchen verschmilzt. Auch der Kern verhält sich total verschieden. Er bröckelt langsam ab und verkleinert sich ohne seine Tingibilität einzubüfsen, aber auch ohne Andeutung einer mitotischen oder amitotischen Kernteilung aufzuweisen; es kommt daher nie, wie bei der ballonierenden Degeneration, zur Entstehung von mehrkernigen und Riesenepithelien. Von den Stachelzellen neigen im allgemeinen die jüngeren, der Cutis benachbarten mehr zur ballonierenden, die älteren, der Hornschicht benachbarten zur retikulierenden Kolliguation, was leicht verständlich ist, da sich mit dem Alter der Stachelzellen der physiologische Gegensatz zwischen Innenplasma und Zellwand bekanntlich mehr und mehr verschärft. In der Pocke, wo beide Arten der Degeneration gleichzeitig vorhanden sind, ist daher die retikulierende an die obere Stachelschicht gebunden. Am besten studiert man sie an Seitenschnitten, die der Umwallung gedellter Pocken entnommen sind, da an dieser Stelle die retikulierende Degeneration gewöhnlich peripherisch weiter kriecht und der Schnitt die jüngsten Stadien derselben aufdeckt.

Einen solchen Schnitt aus der Peripherie einer Pocke zeigt *Figur 100*. Während im unteren Teile der Stachelschicht hier und da amitotische Kernteilung den ersten Beginn der ballonierenden Degeneration anzeigt, ist im oberen Teile der Stachelscht die retikulierende Degeneration bereits in vollem Gange. Man sieht kleine runde Vakuolen, die die Zelle zum Teil seitlich auftreiben, zum Teil von vornherein in eine Schaumkugel verwandeln. Sehr viel seltener beginnt das Zellödem als Erweiterung der Kernhöhle und schreitet von hier aus konzentrisch zur Einschmelzung des Binnenplasmas fort. Wir haben dann den besonderen Fall der „Altération cavitaire“ von Leloir und Renaut, die durchaus nicht den Typus der retikulären Degeneration vorstellt. Auf dem in den Zellhöhlen persistierenden spongioplastischen Reticulum schlägt sich ein feines fibrinoides

Gerinnsel nieder. Die Zellhöhlen vergrößern sich durch wachsende Ödemflüssigkeit teils einzeln, teils durch Konfluenz, wenn allmählich auch die äußeren Zellwände nachgeben. In die so entstandenen Elementarhöhlen wandern die zur Zeit noch spärlichen Leukocyten ein, deren stark gefärbte Teilstücke von den schwach gefärbten Epithelkernresten leicht zu unterscheiden sind.

Figur 101 zeigt eine besondere Modifikation der retikulierenden Degeneration, die durchaus nicht allen Pocken eigentümlich ist: die nukleäre Degeneration. Man sieht im unteren Teile des Bildes ein Höhlensystem, auf Grund retikulierender Degeneration entstanden, welches an mehreren Stellen in Höhlen übergeht, die außer Fibrinbeschlägen, Kernresten und Leukocyten eine gleichmäßige Granulation erkennen läßt, welche Methylenblau annimmt. Diese gefärbten Körnchen stellen den „protoplasmatischen Staub“ von Leloir dar und sind von Renaut, der ihnen den Namen „Sphärokokken“ gab, für Mikroorganismen gehalten worden. Es handelt sich um feine, auffallend gleichmäßig in den ödematösen Zellen und Zellenhöhlen verteilte, runde, leicht tingible Körperchen, die noch folgende besondere Eigenschaften haben. Ihre Größe ist verschieden, doch in einem und demselben Elementarbläschen ziemlich die gleiche, nur daß die centralen gewöhnlich etwas größer sind und sich stärker färben als die peripheren. Sie färben sich mit basischen Farben so gut wie mit sauren und besonders stark mit Hämatoxylin. Ihre Form ist ziemlich regelmäßig rundlich, doch nicht so regelmäßig wie die von Kokken; auch trifft man keine Teilungsstadien der Körperchen, keine Diplokokkenformen etc. an. Sie finden sich hauptsächlich in nächster Nähe der Hornschicht und an Stelle der Körnerschicht, besonders in den peripheren Ecken einzelner großer Pockenhöhlen. Diese Eigenschaften, welche eine bakterielle Natur der Körperchen ausschließen, machen es andererseits sicher, daß es sich um dieselben punktierten, ödematösen Zellen handelt, welche ich 1877 und 1878 als regulären Bestandteil der Decken von Kantharidinblasen und der Hauthörner kennen lehrte und diejenige Veränderung, die ich unter dem Namen „Nukleäre Degeneration“ beschrieb. Ich wählte diesen Namen, weil die Körperchen wie Kernbröckel sich mit Hämatoxylin stark färbten ohne beim Erhaltensein des Kernes und Mangel an Leukocyten selbst als Kernbröckel angesehen werden zu können. Die kernähnlichen Tingibilitätsverhältnisse erklären sich wie alle übrigen Eigenschaften, wenn man sie als Gerinnungsprodukt der in den Übergangszellen und jungen Hornzellen vorhandenen Keratohyalinbröckel und Eleidintröpfchen betrachtet, deren eiweißartige Komponenten sich jedenfalls zum Teil aus Kernbestandteilen herleitet. Auch ihre Größe, Menge, Verteilung in der Zelle und ihr Gebundensein an die Nähe der Hornschicht würden sich durch solche Deutung gut erklären lassen.

Figur 102. Diese Figur giebt ein Übersichtsbild über eine kleine Pocke. Der geschwollene Epithelbezirk erstreckt sich über ein Feld von acht Papillen im Durchmesser, von denen im Schnitt die drei links befindlichen stark verkleinert und fast vollkommen zur Fläche ausgeglichen sind, während an der rechten Seite, noch mehr aber im Centrum, der Papillarkörper ungemein stark angeschwollen ist. Hier am Grunde und im Centrum des Pockenbläschens sind die Papillen mit einer dünnen Schicht schwach ballonierter Epithelien bedeckt. Man bemerkt die Abrundung der Stachelzellen, ihre Zerklüftung in Epithelkomplexe, das Losewerden einzelner Epithelien und die amitotische Kernvermehrung. Aber alle diese Veränderungen stellen nur den Anfang der ballonierenden Degeneration dar, die es hier nicht über das Resultat einiger zwei- und vierkerniger Ballons hinausbringt. Im Gegensatz dazu nimmt die retikulierende Degeneration fast drei Viertel des ganzen Pockenbläschens und dessen ganzen oberen Abschnitt ein. Sie hat zu einem Fachwerke mit kleinen und grofsen, serumerfüllten Höhlen geführt, deren dicke, grofse Septen aus komprimierten Epithelien, deren feine aus Wandbestandteilen degenerierter Stachelzellen bestehen. Am Pockengrunde links findet sich ein dickes Polster einfach ödematöser Stachelzellen, unter dessen Druck der darunter befindliche Papillarkörper zur Fläche verstrichen ist. Die ödematösen Zellen gehen allmählich nach oben und innen in die retikulierten über. In der Cutis findet sich entlang aller Gefäfse eine Schwellung der Perithelien, aber bisher noch keine Auswanderung von Leukocyten.

XXV. Variola.[1]

(Cf. *Histopathologie der Haut*, pag. 639.)

Figur 103 stellt eine etwas gröfsere Pocke dar mit dem Beginn der für den Variola-Prozefs charakteristischen Leukocyteneinwanderung in den nekrobiotischen Bezirk. Die Pockenbasis zeigt an beiden Seiten den Beginn der ballonierenden Degeneration in stärkerer Ausprägung als in der vorigen Figur. Die Stachelzellen sind bedeutend angeschwollen, grofsenteils zweikernig uud mehrkernig, ohne Mitosen aufzuweisen und von weitklaffenden Lymphspalten durchzogen, Nach der Mitte zu findet man an der Pockenbasis einen weiteren Fortschritt zu losen, nur noch Oreïn aufnehmenden, aber in allgemeinen kleinen Ballons, zwischen denen bereits ein schwacher Strom von Leukocyten aufwärts steigt. Nach links wird die Pockenbasis begrenzt von einem wenig ausgedehnten Ödempolster. Oberhalb dieser Veränderungen nimmt die retikulierende Degeneration der Stachelschicht wieder den gröfsten Teil des Pockenbläschens ein. Die obersten, der Hornschicht zunächst gelegenen Höhlen enthalten mässig viele Leukocyten, die sich hier sammeln und von hier aus rückwärts sich stauend allmählich die ganze Pocke erfüllen. Auch bei dem retikulierenden Degenerationsbezirk mufs man zwei Abschnitte unterscheiden. Im peripheren tritt das Zellenödem, die retikulierende Höhlenbildung und die Vergröfserung der gebildeten Höhlen rein und stark in die Erscheinung und die betreffenden Abschnitte der Pocke rechts und links oben sind am meisten angeschwollen, farblos und durchsichtig. Im centralen Abschnitt sind die Hohlräume kleiner und schmäler, die Septen dazwischen, die aus in die Länge gezogenen, einfachen nekrotischen kernlosen oder auch ballonierten, kernhaltigen Zellen bestehen, breiter und dicker. Die frühzeitige fibrinoide Entartung aller Zellenleiber im Centrum der Pocke verhindert hier die stärkere Ausbildung der retikulierenden Degeneration und führt damit zu einem relativen Zurückbleiben der Pockenmitte gegen-

[1] Alle Präparate sind nach der Methylenblau-Orcein-Methode gefärbt.

über der stark anschwellenden Pockenperipherie, oder mit anderen Worten znr Bildung einer Delle. Dieses ist die allgemeinste und wichtigste Ursache der vielbesprochenen Dellenbildung bei der Pocke. Andere Präparate zeigen, dafs aufser der peripherisch am stärksten ausgebildeten retukulierenden Degeneration auch als ein zweiter Faktor das in der Peripherie allein vorhandene und hin und wieder stark ausgedehnte Ödemposter zur Dellenbildung beiträgt. Die zentralen Stränge als mechanisches Hindernifs im Sinne eines Retinaculum aufzufassen, ist nicht statthaft, da in einem späteren Stadium die stärkere Leukocyteneinwanderung die Delle ohne Weiteres ausgleicht. Es besteht vielmehr von Anfang an ein biologisches Hindernis für die Anschwellung der Pocke im Zentrum durch die hier zur ballonierenden Degeneration neigende, stärkere Gerinnung des Protoplasmas der Epithelien, welche die retikulierende Kolliquation an derselben Stelle ausschliefst.

Figur 104. Eine etwas gröfsere und noch etwas ältere Pocke mit stärkerer Leukocyteneinwanderung. Die Pockenbasis ist fast in ganzer Ausdehnung von losen ballonierten Epithelien bedeckt, nnter denen einige grössere Ballons im mittleren Abschnitt auffallen. Der retikulierte Bezirk unterhalb der Hornschicht ist ziemlich gleichmäfsig anfgetrieben, zeigt aber doch in der Mitte eine kleine Delle. Das Ödempolster links ist bereits mehr nach unten verschoben und leitet von hier aus, da es ans noch durchaus lebensfähigen Zellen besteht, die Unterwachsung der Pocke durch nenes Epithel, die Abkapselung der Pocke ein. An der rechten unteren Ecke besteht ein kleineres Ödempolster und darüber eine retikulierte Partie, die noch keine Leukocyten enthält; sie verdankt ihre Entstehung wohl einer sekundären peripheren Ausbreitung der Pocke. An zwei Stellen wird die Pocke von Schweifsporen durchsetzt, die zugleich Hauptbalken des Pockenfachwerks bilden. Der Schnitt zeigt die Cutis in gröfserer Ausdehnung und läfst erkennen, dafs viele Zellgruppen, welche die Gefäfse und Haarbälge und Knäueldrüsen umsäumen, den Charakter von Plasmazellen besitzen.

Figur 105. Eine Pocke der Fufssohle auf der Höhe ihrer Entwicklung. Die Bedeckung mit nnnachgiebiger dicker Hornschicht führt mehrere Modifikationen in dem Verhältnis der bereits mehrfach dargestellten Degenerationsformen herbei. Die retikulierte Zone unterhalb der basalen Hornschicht, von welch letzterer noch ein schmaler Streifen angeschwollener Zellen zur Bläschendecke gehört, ist nicht so ansgedehnt wie bei den Pocken der übrigen Hautdecke, aber unter dem starken Gewebedrucke sind die Elementarhöhlen stärker konfluiert und das ganze Bläschen ist dadurch reiner einkämmrig geworden. Die Zone der ballonierten Epithelien ist im selben Maafse ausgedehnter und nimmt fast die halbe Höhe der Pocke ein. Beide Bezirke sind von der Seite her zusammengedrückt, sodafs sie etwa nur zwei Drittel der Pockenbreite ein-

nehmen, während ein Drittel von zwei sehr grossen soliden Ödempolstern ausgefüllt wird, die sich von rechts und links her einschieben. Die Zellen dieser auffallend grofsen Ödempolster zeigen nicht den Habitus der Stachelzellen, sondern den geschwollener basaler Hornzellen, wie die untersten Zellen der Pockendecke und kündigen ihre Abkunft von der basalen Hornschicht auch dadurch sicher an, dafs zwischen den ödematösen Zellen des Polsters und der restierenden Stachelzellen die normale Körnerschicht bis nahe zur Basis der Pocke herabsteigt. Diese Körnerschicht kann nicht neugebildet und ein Zeichen beginnender Abkapselung sein, da jedes epitheliale Ödem vielmehr den Schwund der Körnerschicht nach sich zieht und auch im übrigen noch keinerlei Symptome von Abkapselung zu bemerken sind.

Das wesentliche Charakteristikum der Pocken der Fufssohle und des Handtellers ist die mehr oder minder grofse Ausbildung dieses von der basalen Hornschicht herstammenden soliden Pockenkörpers. Derselbe schränkt den Raum für die retikulierende und ballonierende Degeneration zuweilen so sehr ein, dafs nur in der Breite von drei, dann allerdings riesig angeschwollenen Papillen eine zentrale Verflüssigungszone besteht, welche den gewöhnlichen Pockenbläschen analog gebaut ist. Dieser an der genannten Stelle primär gebildete Pockenkörper hat stets eine linsenförmige Gestalt und treibt die Hornschicht flach konvex ohne Dellenbildung nach oben, während er selbst von unten her durch den angeschwollenen Papillarkörper im Zentrum eingedrückt wird (Weigerts untere Delle); der solide Pockenkörper mit zentraler Verflüssigung hat daher im Ganzen die Gestalt einer konvex-konkaven Linse, was man auch an der hier dargestellten Form der Pocke mit relativ kleinem peripheren Pockenkörper und grofsem zentralen Bläschen wohl bemerken kann. Die Ursache dieser unteren Dellenbildung ist offenbar der durch die periphere Ausbildung des Pockenkörpers sehr gesteigerte Druck, der daselbst den angeschwollenen Papillarkörper abflacht und ihn zwingt, im Zentrum nach dem Ort des geringsten Widerstandes, nach dem Bläschen hin auszuweichen, da die gewöhnliche Auftreibung der Hornschicht nach oben hier ausgeschlossen ist. Offenbar ist der gleichmäfsige starke Gegendruck der Hornschicht auch weiter die Ursache der sehr gleichmäfsigen und schön symmetrischen Ausbildung dieser Pocken im allgemeinen.

Figur 106. Wir haben oben bei der Darstellung der Zosterpathologie als eine häufige Variante die „trockene“ oder „stärker verhornte“ Bläschenbildung kennen gelernt. Eine solche findet sich bei den Pocken auch zuweilen an der Fufssohle und dem Handteller. Unsere letzte Figur stellt eine solche Pocke vor, und zwar im Begriffe, sich abzukapseln. Sie hat aber auch vor dem hier dargestellten Stadium niemals einen ganz flüssigen Inhalt gehabt. Das kann man schon einfach dem Umstande entnehmen,

dafs die abgestorbene, sich in toto abhebende Epithelmasse vollkommen regelmässig strahlig gebaut ist und keinerlei Verwerfung der Zellelemente zeigt. Weiter sprechen aber noch folgende Momente dafür. Die retikulierende Degeneration beschränkt sich auf einige ganz kleine Höhlen dicht unter der Hornschicht, welche die Modifikation der nukleären Degeneration aufweisen und am trockenen Schorf noch durch ihre blau gefärbten Körnermassen kenntlich sind. Die Massen der ballonierten Epithelien und nekrobiotischen Epithelstränge werden hier zusammen vertreten durch stark orceingefärbte schollige, in regelmäfsigen Streifen angeordnete, zusammengeschweifste Massen, die von der Mitte der früheren Pockenbasis fächerförmig nach oben ausstrahlen. Dieser stark degenerierte mittlere Bezirk nimmt nur etwa ein Drittel der ganzen Efflorescenz ein; reichlich zwei Drittel entfallen auf den stark ausgebildeten, seitlich anstehenden Pockenkörper, dessen in regelmäfsigen Reihen angeordneten, wohl erhaltenen Kerne ebenso wie sein seitlicher Übergang in die basale Hornschicht der Umgebung seine Herkunft aus einer lediglich ödematösen basalen Hornschicht verraten. Es kann solchen Bildern gegenüber keine Rede davon sein, dafs dieser ganze umfangreiche Pockenkörper durch Abkapselung aus einem der Stachelschicht entstammenden, sekundär verhornten Zellenmaterial entstanden sei. Wäre dem so, so müfste jedenfalls die Körnerschicht der Umgebung beim Übergang auf den Pockenkörper sich wenigstens teilweise aufwärts wenden, um über denselben auszustrahlen, während dieselbe sich entschieden nur abwärts wendet, um unterhalb derselben auszustrahlen. Von anderer Seite her wird dieselbe Thatsache illustriert, indem unterhalb dieser ausstrahlenden Körnerschicht die Reste der Stachelschicht nach dem Centrum zu ein wirkliches, der Stachelschicht entstammendes Ödempolster vorgeschoben haben, welches die Abkapselung einleitet und sich in Struktur und Farbenreaktion ganz wesentlich von dem Pockenkörper, der früheren ödematösen basalen Hornschicht, unterscheidet. Das Centrum der Pockenbasis wird von Epithelresten eingenommen, durch welche Leukocyten in nicht erheblicher Anzahl hindurchtreten, um sich in dem mittleren nekrotischen Bezirk zu verbreiten. Die Cutis, deren Blutgefäfse schon fast wieder normales Kaliber aufweisen, enthält nur sehr wenig Leukocyten.

Fig. 74.

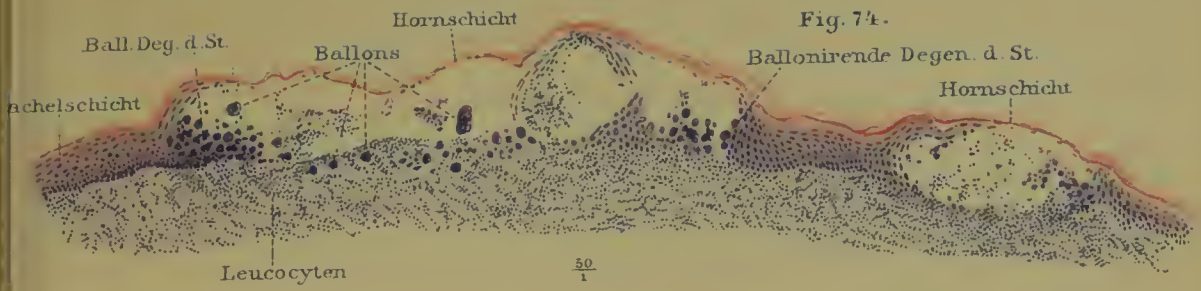

Fig. 75.

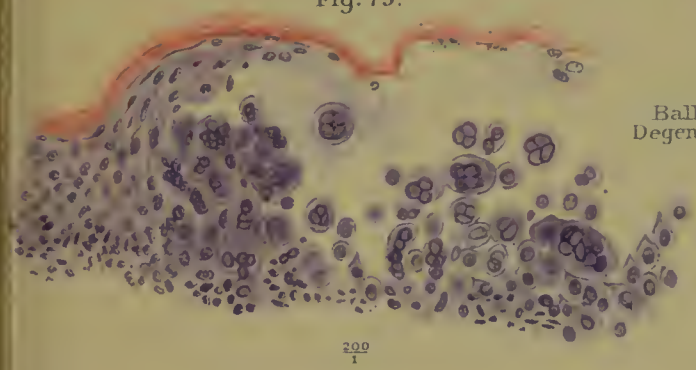

Fig. 77.

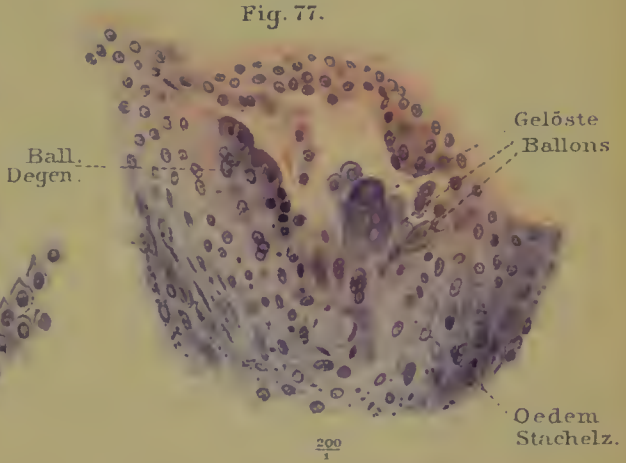

Fig. 76.

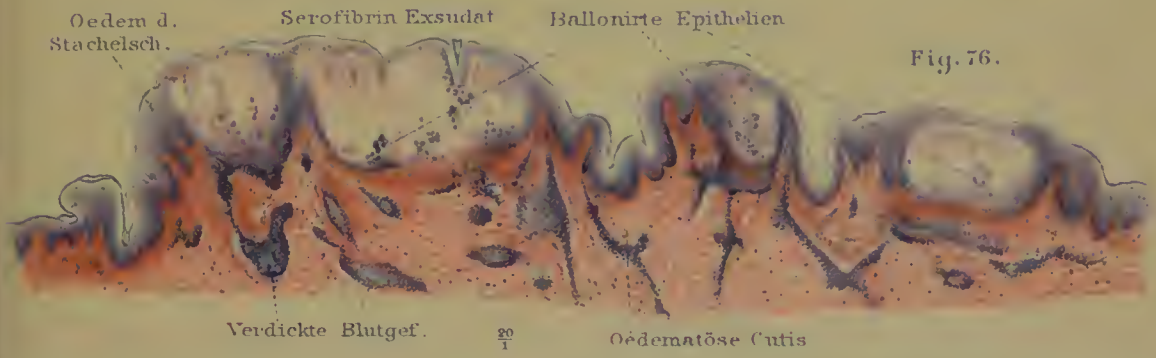

Fig. 78.

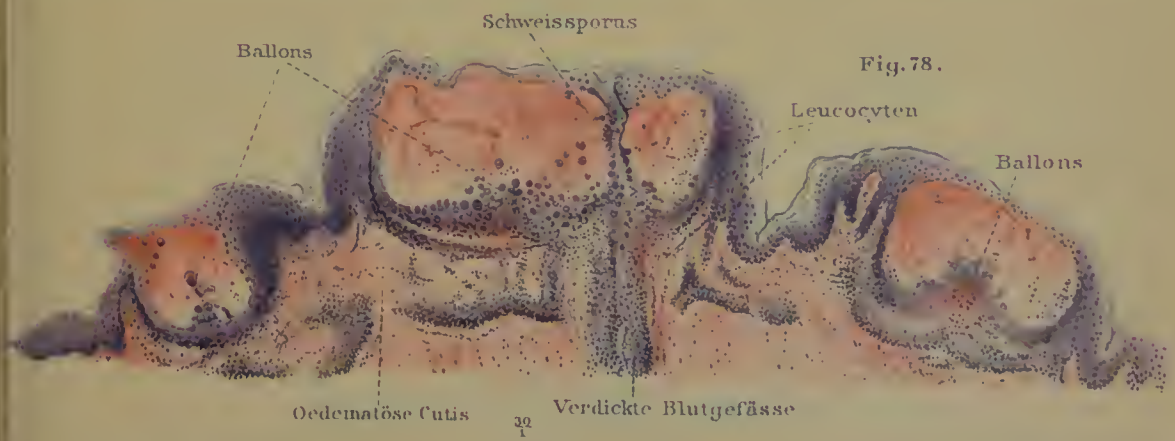

Erythema multiforme vesiculosum Zoster.

Gummelt del

Verlag von Leopold Voss in Hamburg (und Leipzig)

Fig. 79.

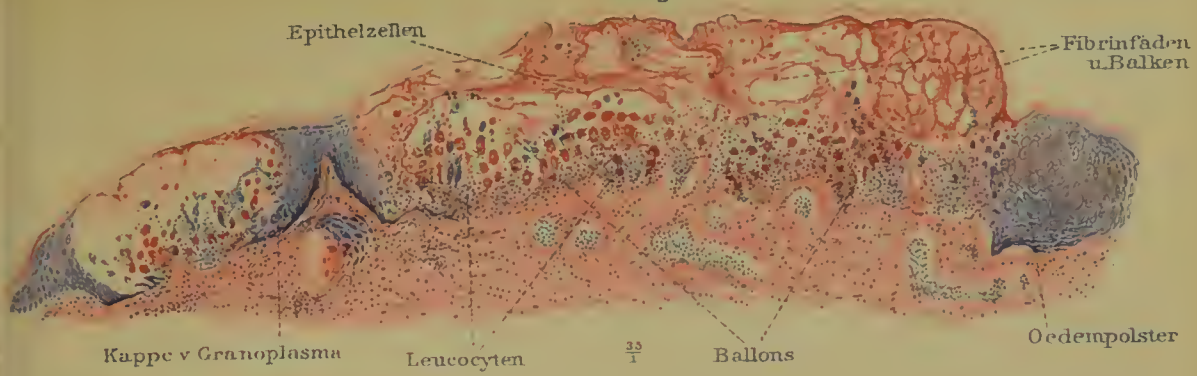

Fig. 80.

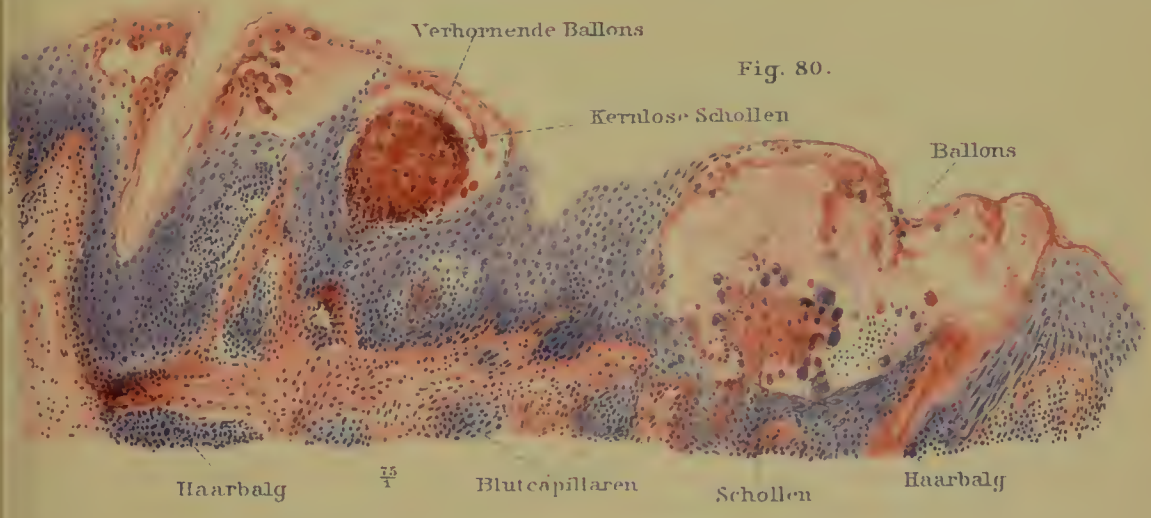

Fig. 81.

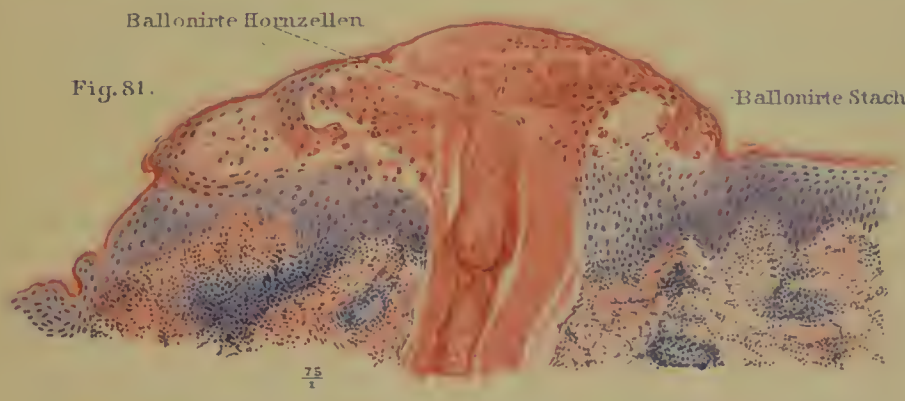

Fig. 82.

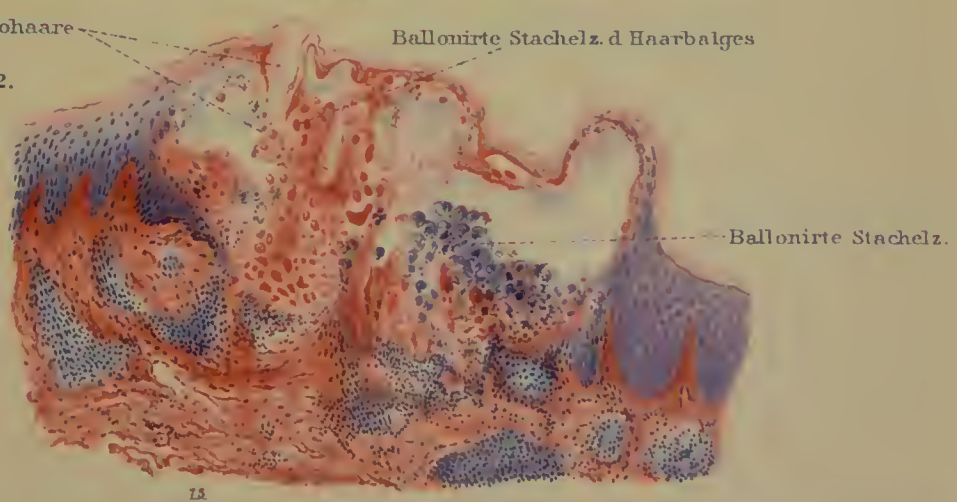

Zoster.

Gummelt. del

Verlag von Leopold Voss in Hamburg (und Leipzig)

Fig. 83.

Fig. 84.

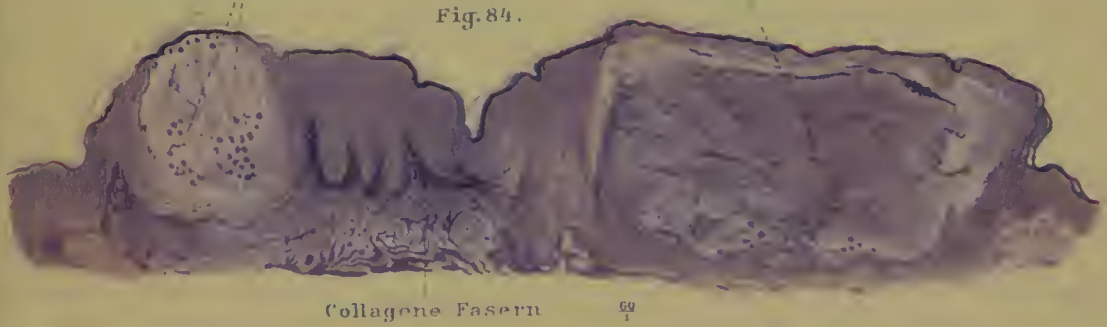

Fig. 85.

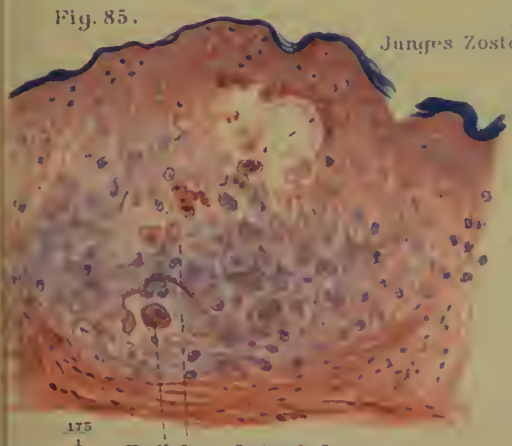

Fig. 87.

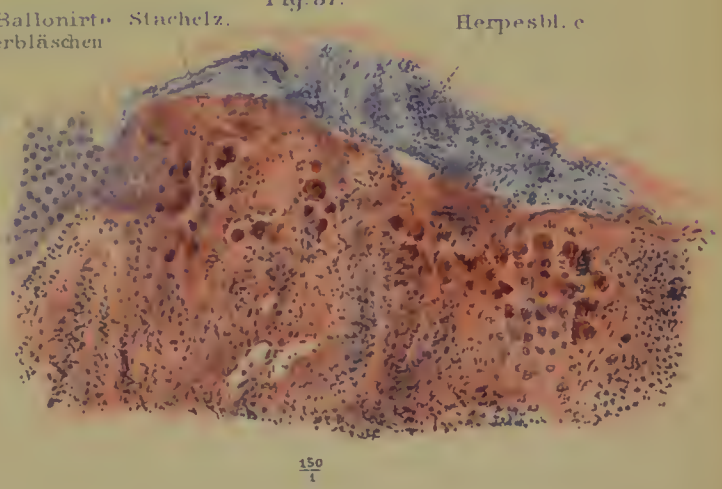

Fig. 86.



Zoster.
Herpes genitalis

Gutmelt del

Verlag von Leopold Voss in Hamburg (und Leipzig)

Fig. 88.

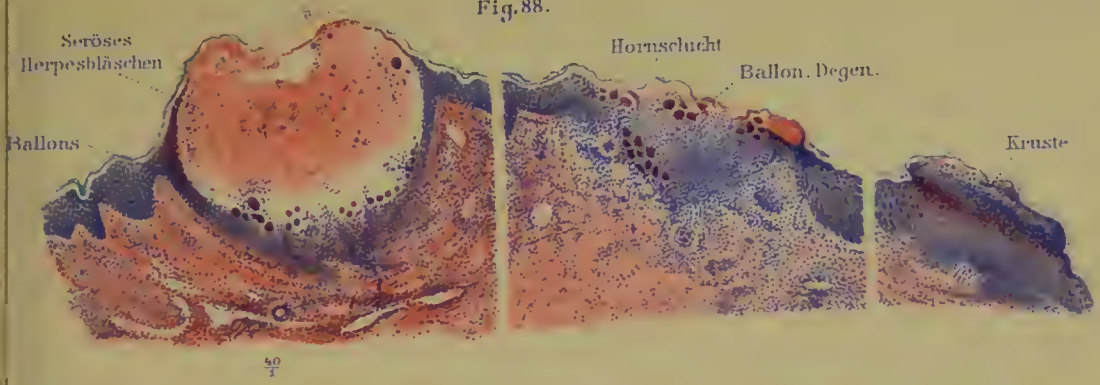

$\frac{40}{1}$

Fig. 89

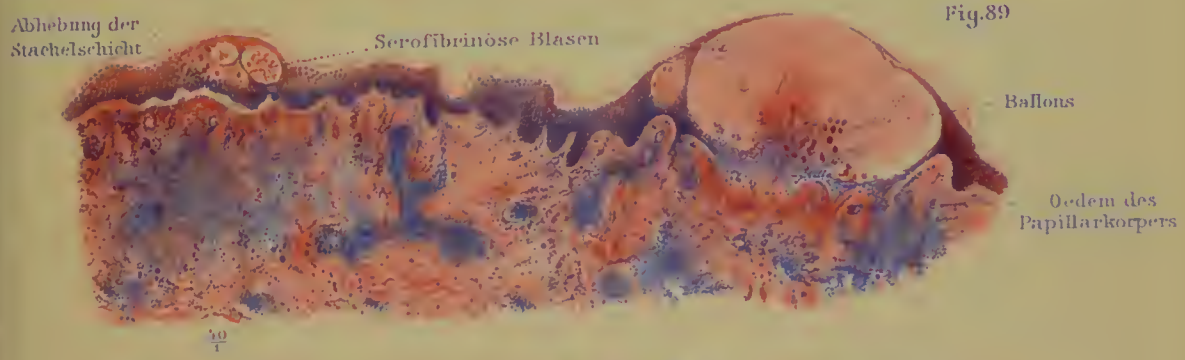

$\frac{40}{1}$

Fig. 90.

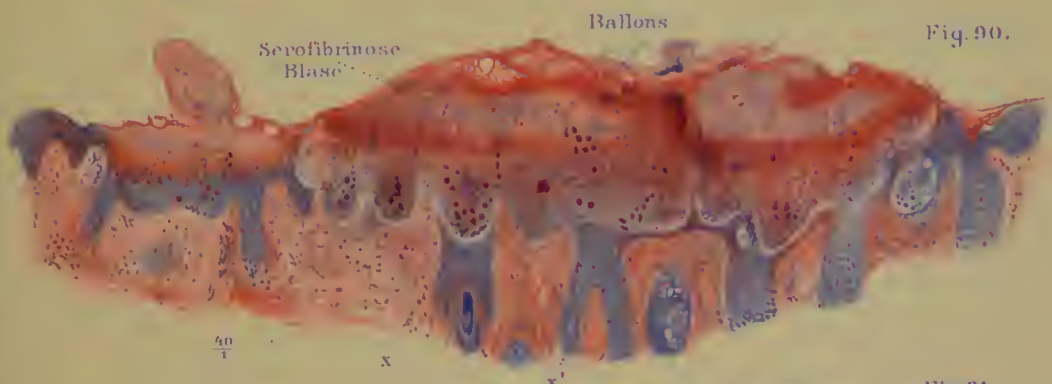

Fig. 91.



$\frac{30}{1}$

Fig. 92.

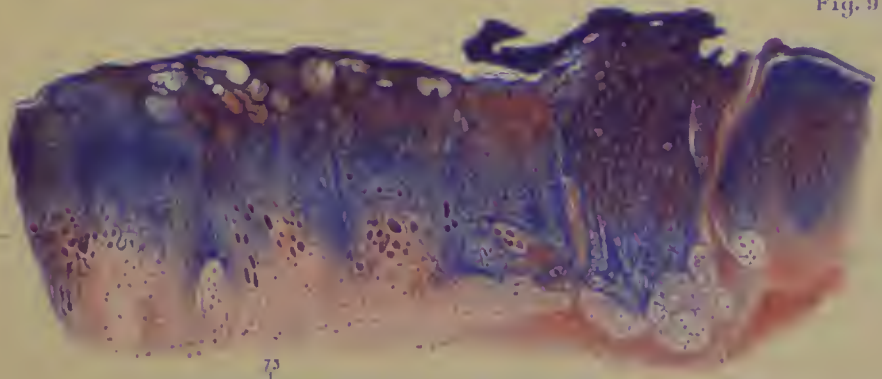

$\frac{75}{1}$

Herpes genitalis – Herpes facialis.

Gummelt Ed.

Verlag von Leopold Voss in Hamburg (und Leipzig)

Fig. 93.

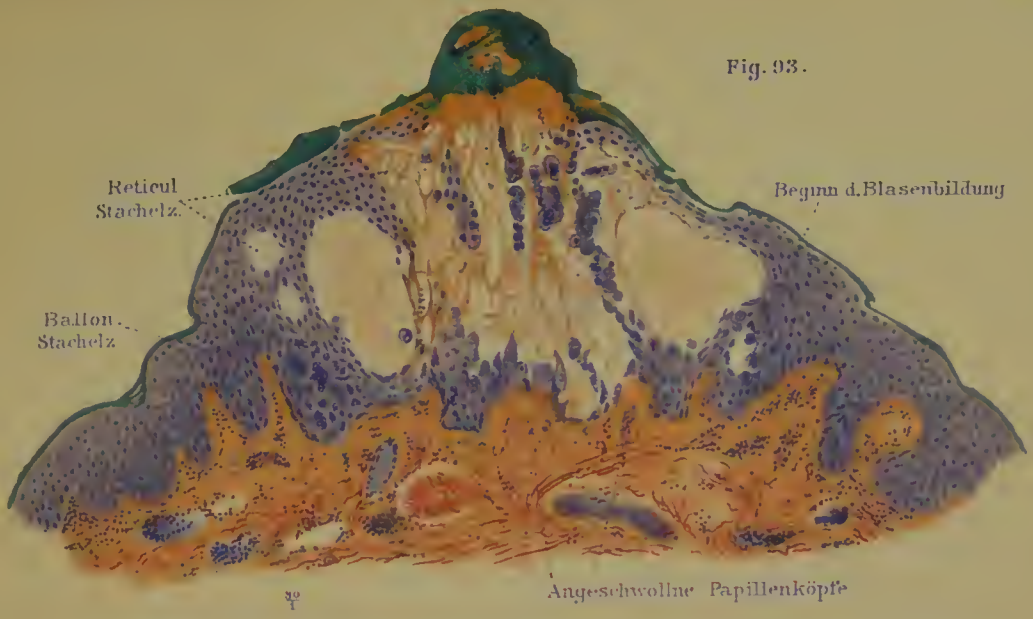

$\frac{30}{1}$ Angeschwollne Papillenköpfe

Fig. 94.

$\frac{500}{1}$ Amitotisch geteilte Kerne

Fig. 97.

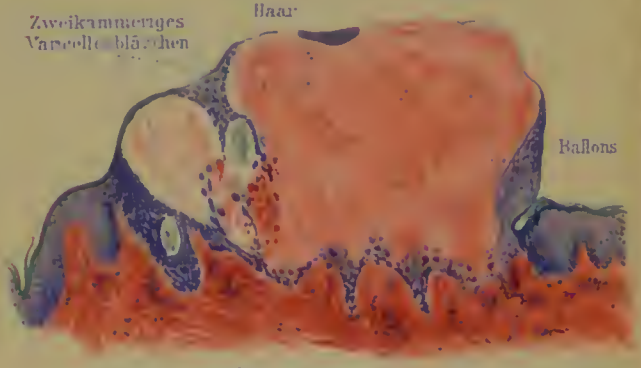

$\frac{30}{1}$

Fig. 95

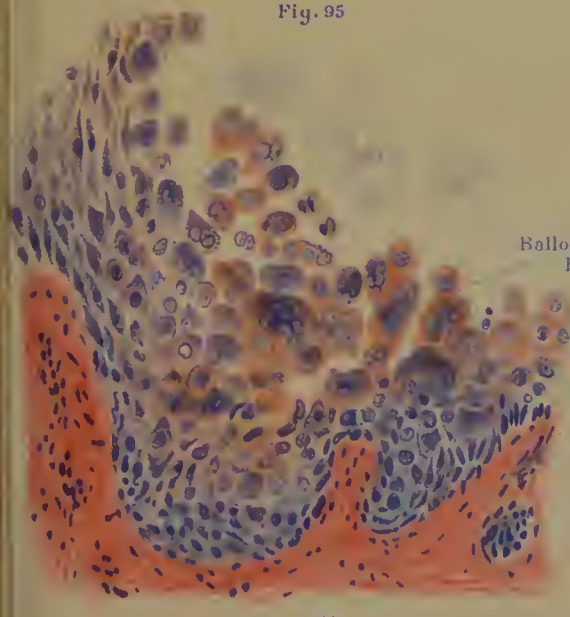

$\frac{200}{1}$

Fig. 96

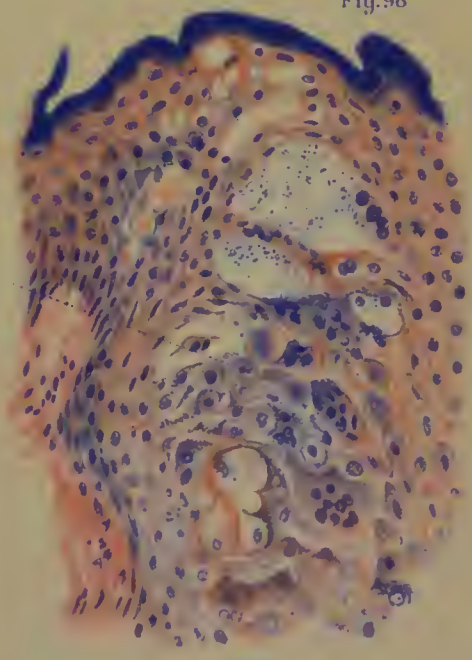

$\frac{200}{1}$

Varicellen.

Gezeichnet del

Verlag von Leopold Voss in Hamburg und Leipzig

Fig. 98.

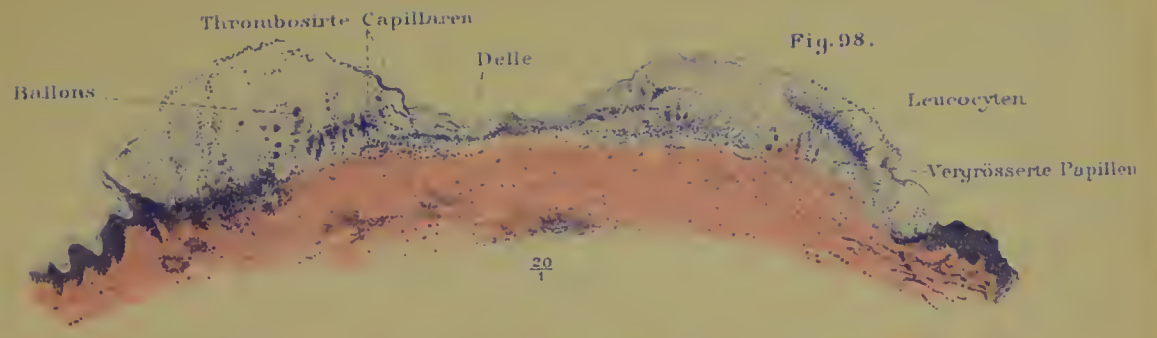

Fig. 99.

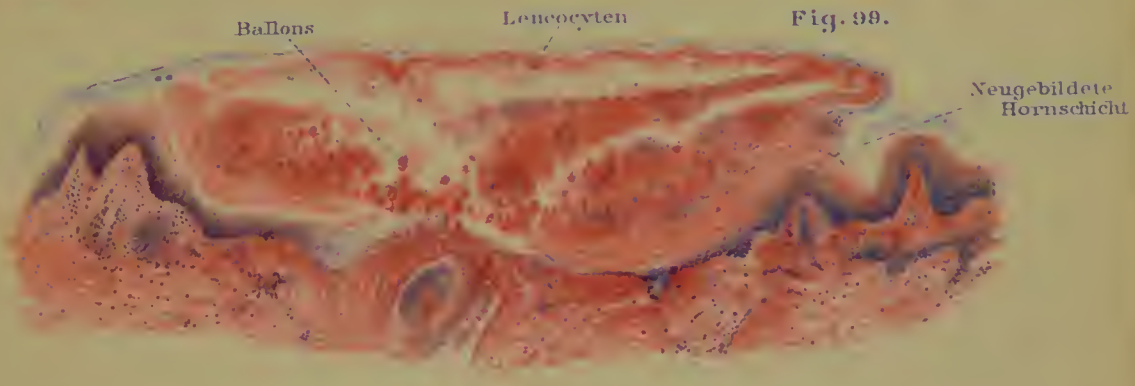

Fig. 100.

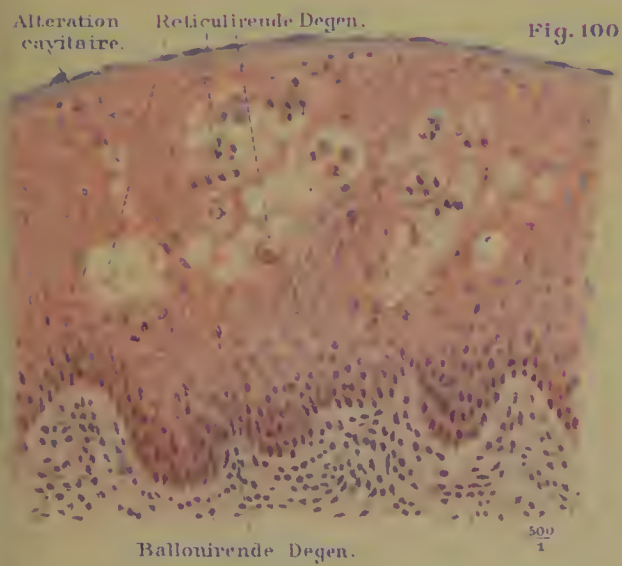

Fig. 101.

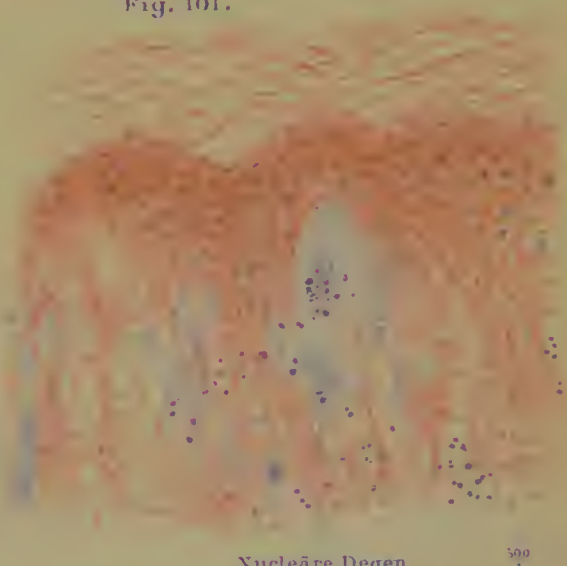

Fig. 102.

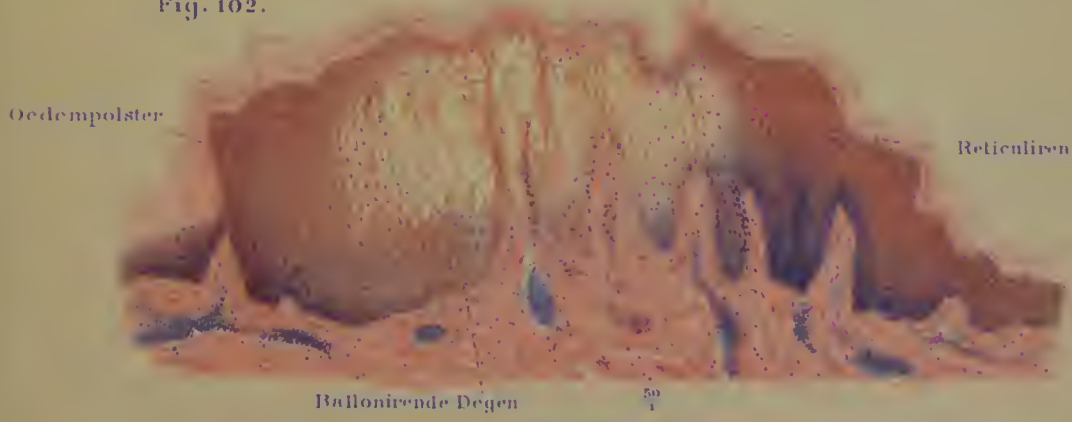

Varicellen
Variola.

Gummelt del

Verlag von Leopold Voss in Hamburg (und Leipzig)

Fig. 103.

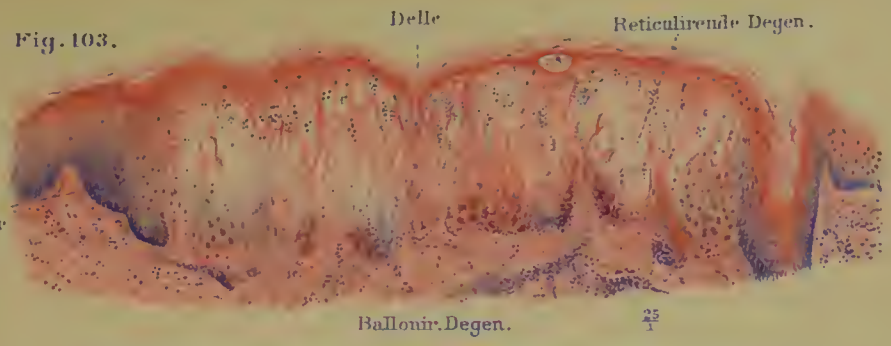

Fig. 104.

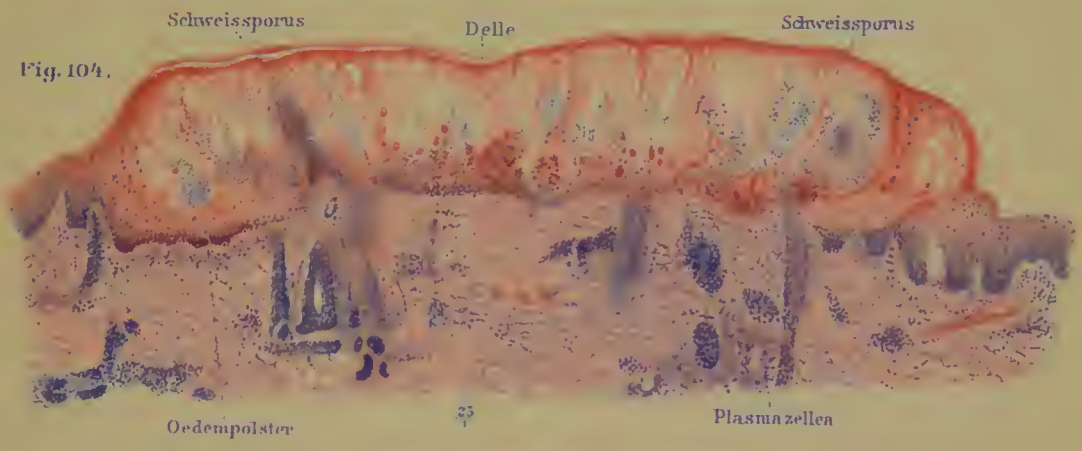

Fig. 105.

Fig. 106.

Variola.

Gummelt del
Verlag von Leopold Voss Hamburg (und Leipzig)

Dem Andenken

von

Julius Cohnheim

gewidmet.

Einleitung.

„Der Neugeborene bringt nicht die Geschwulst, sondern lediglich das überschüssige Zellmaterial mit auf die Welt, aus dem unter günstigen Verhältnissen später eine Geschwulst herauswachsen kann. Nur möchte ich noch einmal nachdrücklich bitten, dafs Sie sich nicht zu sehr an den Wortlaut des „überschüssigen Zellenmaterials“ binden wollen; vielleicht wäre es selbst richtiger, statt dessen von demjenigen Material zu sprechen, welchem die Potenz zu späterer Geschwulstbildung beiwohnt.“ . . . . „Es ist vollkommen denkbar, dafs der Zellhaufen, welcher die Anlage der späteren Geschwulst darstellt, zwischen den physiologischen Elementen eines Teiles mit unseren Hülfsmitteln absolut nicht zu unterscheiden ist.“ . . . . „Wie wollen Sie es einer Gruppe von Epithelzellen . . . ansehen, ob sie aus der embryonalen Entwickelung übrig geblieben ist oder nicht?“ . . .[1]

Diese resignierten Sätze hätte Cohnheim wohl nicht geschrieben, wenn er gewufst hätte, dafs in den weichen Naevi der Neugeborenen ihm täglich ein Material durch die Hände ging, welches in überraschend klarer Weise zeigt, worin das „überschüssige Zellmaterial“ für „spätere Geschwulstbildung“ besteht, wie es gebildet wird, wie die Natur es bewirkt, dieses Material dem normalen Wachstum und normalen Verbrauche zu entziehen und auf welche Weise später aus diesem „Überschufs“ maligne Neubildungen sich entwickeln — mit einem Worte, wenn Cohnheim einmal die Entwickelung der weichen Naevi einerseits, der Naevocarcinome andererseits vergleichend studiert hätte. Die resignierte Lehre von der „Geschwulstanlage in potentia“ — ein Ausdruck der Verlegenheit — mufs uns heute nur noch bei den harten Naevi aushelfen; das Wesen der weichen Naevi besteht eben darin, dafs durch eine eigenartige Metaplasie der Epithelien schon sehr frühzeitig und dann periodisch in

[1] Cohnheim, Allgemeine Pathologie I, pag. 740.

kleineren Nachschüben auch später Epithelien, die wir als solche „mit unseren heutigen Hülfsmitteln“ sicher erkennen können, aus dem Verbande der harten, fasertragenden Oberhaut ausgestofsen und in dem Bindegewebe der Cutis deponiert werden. Hier hätte Cohnheim „den zwingenden, positiven Beweis“ sich leicht verschaffen können, von dem er glaubte, dafs er sich „der Natur der Sache nach nicht beibringen lasse“.[2]

Wie ich in dem Vorwort zu dem vorigen (vierten) Atlashefte näher ausgeführt habe, soll jedes der folgenden Hefte aus dem gesamten Reichtum der Dermatosen „unter sorgfältiger Auswahl und Bevorzugung des besonders Klaren, Lehrreichen, Umstrittenen oder Neuen“ in abgeschlossener Form einen bestimmten histopathologischen Gegenstand von hervorragendem Interesse behandeln. Dazu war dieses Mal das Thema: Weicher Naevus und Naevocarcinom ausersehen. Es erwies sich aber als zu grofs für ein Heft und bei näherer Überlegung gewann ich die Überzeugung, dafs, was zur Zeit not thut, eigentlich nur die Illustration des Kapitels der weichen Naevi ist. Dieses bildet so sehr die Grundlage für das Kapitel vom Naevocarcinom, dafs mit seiner Anerkennung auch die des letzteren gewonnen ist. Überdies pafst das Naevocarcinom doch noch besser in ein für später geplantes Carcinomheft. Dafs für eine sorgfältige Illustration der Präparate vom weichen Naevus ein Bedürfnis vorliegt, wird wohl von keiner Seite bestritten werden. Dieses Bedürfnis wird dadurch nicht verringert, dafs in letzter Zeit — wenn man die Stimmen nicht wägen, sondern nur zählen will — das Blatt sich zu Gunsten der epithelialen Theorie wendet. Diese vorherzusehende Wendung zu verfolgen, ist weniger interessant, als den Ursachen nachzuforschen, weshalb denn eigentlich von pathologischer Seite der epithelialen Theorie ein so starker Widerstand entgegengebracht wurde, während von seiten der Anatomen und Embryologen dieselbe ohne weiteres Annahme fand.[3] Ich will nur auf einen Punkt hinweisen, welcher die Annahme der epithelialen Theorie bei den Pathologen wesentlich erschwert hat, das ist der „Bindegewebsstempel“ — wenn ich mich so ausdrücken darf —, den Virchow der gesamten Pathologie aufgedrückt hat. Wer von dem unermefslichen Fortschritt überzeugt ist, den die Arbeiten Virchows in der gesamten Medizin hervorgerufen haben, darf wohl auf die Einseitigkeit hinweisen, die notwendig daraus entstehen mufste, dafs der Meister nicht mit gleicher Liebe die Schicksale der Epithelzelle wie die der Bindegewebszelle verfolgte; eine Einseitigkeit, welcher er selbst klassischen Ausdruck verlieh, als er sein grofses Geschwulstwerk dort unvollendet liefs, wo es im Sinne von Thiersch und Waldeyer zu vollenden war. Noch immer sind bei den Pathologen

[2] a. a. O., pag. 738.

[3] Vergl. die Diskussion zu meinem Vortrag auf dem Kongrefs der anatomischen Gesellschaft zu Gent 1897 im *Anat. Centralanz.*

Theorien möglich, wie die Ribbertsche Geschwulsttheorie, welche die formative Thätigkeit des Epithels von Grund aus unterschätzen. Die Embryologen dagegen haben täglich die Präponderanz des Epithels in formativer wie die des Bindegewebes in nutritiver Richtung vor Augen und es erscheint daher ganz natürlich, wenn ihnen die epitheliale Naevustheorie kongenial ist, während die Pathologen sich erst allmählich mit ihr befreunden können. Und ebenso natürlich erscheint es und durchaus nicht als eine Anmafsung, wenn sich gerade die Dermatologen berufen fühlen, dem Epithel in dieser Frage gegenüber dem traditionell bevorzugten Bindegewebe zu seinem Rechte zu verhelfen.

Es handelt sich bei dieser Entscheidung um eine Sache von prinzipieller Wichtigkeit und jeder Pathologe sollte sich darin ein eigenes Urteil zu bilden suchen. Es ist durchaus nicht richtig, wie ich persönlich aus dem Munde angesehener Pathologen vernahm, dafs die kindlichen Naevi selten vorkämen und nicht jedem erreichbar seien. Mich traf das Mifsgeschick, dafs bald nach meinem Genter Vortrage meine ganze, bei Fachkollegen zirkulierende Sammlung von kindlichen Naevi verloren ging. In den seitdem verflossenen vier Jahren gelang es mir ohne besondere Schwierigkeit, wiederum ein Material von hundert kindlichen Naevi zu sammeln. Was mir möglich war, wird jeder Prosektor eines gröfseren Krankenhauses noch leichter zuwege bringen. Es gehört eben nur dazu, dafs die Haut jeder zur Sektion kommenden Kinderleiche sorgfältig auf jede Abweichung von der Norm hin untersucht wird. Diese meine neue Sammlung von Kindernaevi hat Dr. Warde (London) unter meiner Leitung gründlich untersucht. Die in meiner Histopathologie niedergelegten Anschauungen fanden aufs neue ihre volle Bestätigung. Bei dem reichen Material gelang es uns, die verschiedenen sekundären Veränderungen der metaplastischen Epithelien genauer als bisher zu studieren, weshalb ich denselben auf den folgenden Tafeln einen breiteren Raum gewähre, als ihrer kurzen Erwähnung im Kapitel der Histopathologie entspricht. Viele Details, auf die es mir bei der hier gegebenen Illustration nicht ankommt, wird Herr Dr. Warde in einer eigenen Publikation mitteilen, so die Resultate der Osmierung, der Depigmentation u. a. m.

Nur die Erörterung zweier Punkte möchte ich der Tafelerklärung vorwegnehmen, um bei derselben unliebsame Wiederholungen zu vermeiden. Dem Leser wird es bei der Betrachtung der meisten Tafeln auffallen, dafs die dargestellten Naevi durchweg des Keratohyalins entbehren. Dieser Umstand erklärt sich allerdings zum Teil schon durch die Spärlichkeit des Keratohyalins beim Säugling und die meistens angewandte Färbung mit der Methylenblau-Glycerinäther-Methode, welche der Darstellung des Keratohyalins ungünstig ist. Zum Teil aber ist wirklich mit der Thatsache zu rechnen, dafs die weichen Naevi — im

Gegensatz zu den harten — sehr arm an Keratohyalin sind und um so mehr, je mehr das Protoplasma der Stachelschicht metaplasiert und degeneriert ist.

Ein zweiter Punkt, welcher in der Tafelerklärung keine Erwähnung findet, weil er allen weichen Naevi eigen ist, betrifft das Vorkommen von Collagen und Elastin innerhalb der Naevusmassen. Ich habe mit Erstaunen wahrgenommen, dafs in mehreren neueren Arbeiten dieses Vorkommen gegen die epitheliale Theorie insofern geltend gemacht wurde, als ich von Anfang an darauf hingewiesen hatte, dafs die Naevuszellen durch den Mangel an selbständiger Bildung von Collagen zu den Bindegewebszellen in einem Gegensatz ständen und sich als echte Epithelien erwiesen. Nun ist es ja ganz selbstverständlich, dafs, wenn die Abtropfung von einzelnen Epithelien oder Epithelkomplexen intermittierend vor sich geht, zwischen denselben Bindegewebe sich einschiebt oder erhalten bleibt. Nicht auf solche Bilder kommt es also an, welche zwischen Naevuszellen collagene Fasern zeigen, denn diese vertragen sich mit der epithelialen und desmoiden Theorie gleich gut, sondern ganz allein auf solche Bilder, welche innerhalb von Zellgruppen, Zellblöcken und Zelllagern keine Spur von Bindegewebe aufwiesen, denn diese vertragen sich nur mit einer Theorie und zwar nur mit der epithelialen. Diese Bilder finden sich aber massenhaft in jedem Schnitte eines jeden weichen Naevus. Ich hatte in meinen früheren Publikationen diesen Punkt gar nicht berührt, da ich mir nicht denken konnte, dafs seine Erörterung nötig wäre.

XXVI.

(Cf. *Histopathologie der Haut*, pag. 1145—1157.)

Figur 107. Das Präparat zeigt einen kleinen Abschnitt aus einem stark pigmentierten kindlichen Naevus bei 120facher Vergrößerung. Die Akanthose (Hypertrophie der Stachelschicht) ist schwach ausgebildet und führt nur zu einer unregelmäßigen Verdickung des Deckepitels und zur Vortreibung sehr unregelmäßig geformter, dünner, vielfach gebogener Leisten, die wie das Deckepithel in der basalen Schicht reichliches, schwarzes Pigment enthalten. Die Metaplasie erscheint hier in ihrer geringfügigsten Gestalt; sie ergreift nur einzelne Zellen und ganz kleine Gruppen solcher, die in dem Bilde schwer zu erkennen sind, da die starke Pigmentierung die metaplastischen Epithelien den übrigen Stachelzellen verähnlicht; doch bemerkt man immerhin rechts am Grunde der Epithelfalte ein Auseinanderweichen der Kerne als Andeutung einer metaplastischen Zellgruppe. Die drei isoliert im Papillarkörper liegenden Epithelzellenhaufen sind nicht etwa durch Loslösung von Teilen der Leisten entstanden, sondern vielmehr Anschnitte von außerhalb der Bildfläche liegenden unregelmäßig gekrümmten Epithelleisten. Allerdings finden sich in demselben Naevus auch ganz vereinzelte, von der basalen Schicht losgelöste (abgetropfte) Zellen; aber die Abtropfung spielt im ganzen für die Architektur dieses Naevus noch keine Rolle.

Figur 108. Die Figur ist einem Schnitte des in Figur 107 dargestellten Naevus entnommen; aber der Schnitt wurde erst (mittelst Kalium permanganicum und Sol. calcii bisulfuros.) depigmentiert und dann der Färbung mit pol. Methylenblaulösung (Entfärbung mittelst Glycerinäthermischung) unterworfen. Hier tritt nun die Metaplasie einzelner Stachelzellen sehr deutlich hervor. Man sieht in den beiden unregelmäßig gewucherten Leisten ein durch Schwellung des Protoplasmas bedingtes Auseinanderrücken der Kerne. Diese erscheinen außerdem komprimiert, pyknotisch und zum Teil zerklüftet. Das anschwellende Zellprotoplasma zwischen ihnen nimmt das basische Methylenblau schwächer als normal,

aber doch noch immer reichlich an. Durch die unregelmäfsige Verteilung dieser kleinen metaplastischen Herde an der Epithelgrenze erhält die basale Stachelschicht ein eigentümlich zackiges, wie angefressenes „erodiertes“ Aussehen.

Die in diesen beiden Figuren vorgeführte schwächste Form der Metaplasie führt nur zu einer Schwellung und geringeren Basophilie des Protoplasmas, noch nicht zu einer völligen Lösung des Zellzusammenhanges (durch Schwund der Epithelfaserung), sie geht aber, wie die nächsten Bilder zeigen, direkt in diese höhere Stufe über. Den ganzen, beide Stufen umfassenden Prozefs nennt man am besten — im Gegensatz zu den später zu erörternden, durch Degenerationen komplizierten Formen — die „einfache Metaplasie“ der Stachelzellen.

Figur 109. Diese Figur giebt eine gute Übersicht über die einfachsten Formen, unter welchen Deckepithel in Naevuszellen übergeht. Die Mitte des Bildes nimmt ein Haarbalg ein, der hier, wie sehr häufig in kleinen, stark hervortretenden Muttermälern, das Centrum der Naevuszellenbildung darstellt. Von der Stachelschicht des Haarbalges selbst sowie rechts und links daneben vom Deckepithel strömen die Stachelzellen direkt in die Naevuszellenmassen über. Dabei findet einfache Metaplasie der Stachelzellen statt, nicht an einzelnen Stellen sondern an der gesamten Unterfläche der Stachelschicht und zwar so kontinuierlich, dafs es nicht zu einer Unterbrechung des Zusammenhanges kommt. Mit diesem allmählichen Übergang in einen Haufen loser Epithelien (Naevuszellen) ist ein ebenso allmählich erfolgender Ersatz durch Stachelzellen des Deckepithels und Haarbalges verbunden, ohne den es bald zu einer Trennung von Stachelschicht und Naevuszellenlager kommen würde. Diese Form der Naevuszellenbildung kann man zweckmäfsig als „Strom“ bezeichnen.

An den äufseren Teilen der Figur, in weiterer Entfernung rechts und links vom Haarbalg, hat eine Unterbrechung des Stromes stattgefunden, so dafs zwischen dem sehr umfangreichen Naevuszellenlager und dem Deckepithel ein schmaler Streifen von Cutisgewebe wieder erscheint. Das durch Epithelverlust stark verdünnte Deckepithel wird — bei der schwachen Vergröfserung kaum sichtbar — von metaplastischen, rundlichen Epithelien nach unten begrenzt, ebenso die Oberfläche des Naevuszellenlagers. In dem trennenden Cutisstreifen lagern zahlreiche, einzeln losgelöste, meist pigmentierte Epithelien. An dem links vom Haarbalg befindlichen Seitenstrom bemerkt man dicht unterhalb des Deckepithels, gerade dort wo schwarzes Pigment eingelagert ist, den Anfang einer Unterbrechung des Stromes. Der Nachschub von Stachelzellen, d. h. die Akanthose, läfst nach, der Strom verdünnt sich etwas, der Abtropfungsprozefs stockt, die einzelnen Epithelien schwellen noch mehr an, runden sich gruppenweise ab und erhalten damit die Neigung, sich von den schon

früher metaplasierten Epithelien zu lösen. Damit ist der Abtropfungsprozefs eingeleitet, den man vier Epithelleisten weiter nach links in vollem Gange sieht. Hier erscheint der von einer abgerundeten, pigmentierten Leiste ausgehende Strom in mehrere runde Ballen aufgeteilt, die durch Stockung der Akanthose und Fortgang der Metaplasie aus dem früher kontinuierlichen Epithelstrom entstanden sind und nun isoliert in der Cutis liegen. Nachlafs der Akanthose (des Stachelzellennachschubs) bei weitergehender Metaplasie bedingen stets die Bildung runder Naevuszellengruppen; schliefst sich diese Stockung an eine Periode des Strömens an, so entsteht statt eines Epithelstromes eine Reihe von Epitheltropfen, ein „Epithelregen".

Figur 110. Was aus einem Epithelstrome wird, welcher andauert, ohne dafs eine Stockung der Akanthose eintritt, verbildlicht dieses Präparat. Von dem gesamten Deckepithel strömt eine Masse von Epithelien aus, welche der Hauptsache nach normalen Stachelzellen gleichen, d. h. keine Anschwellung des Protoplasmas, Kernverdrängung und Stachelschwund zeigen. Sie strömen so dicht und gleichmäfsig von allen Punkten aus, dafs fast gar kein Bindegewebe zwischen ihnen sichtbar ist und das noch vorhandene auf äufserst dünne Septen reduziert wird; dabei wird natürlich die Hornschicht hoch über das Niveau der Umgebung emporgehoben. Man erhält hiernach zunächst den Eindruck, dafs es sich gar nicht um einen weichen, sondern einen harten Naevus auf akanthotischer Basis handelt. Aber zwei Momente erweisen die weiche Natur des Neugebildes. Zunächst hat an der ganzen Unterfläche des Naevus, links mehr als rechts, die Bildung eines Naevuszellenlagers durch Abtropfen von einzelnen Epithelien und Gruppen solcher begonnen. Sodann bemerkt man, dafs an einzelnen Stellen die Epithelmassen sich dicht unterhalb der Hornschicht im Zusammenhange als grofse Blöcke abzulösen im Begriffe sind, so dafs an diesen Stellen nur eine sehr verdünnte Stachelschicht zurückbleibt. Hiernach erweist sich dieser Naevus als ein weicher, bei dem aber die Metaplasie erst spät zu der schon lange bestehenden Akanthose hinzutritt. In diesen Fällen kommt es dann später zu einer Metaplasie en masse, indem riesenhafte Epithelblöcke als ganzes in grofse Naevuszellenlager umgewandelt werden (vergl. Figur 119).

Figur 111. Bei dem vorliegenden Naevus hat in einer früheren Periode ein starker Epithelstrom zur Bildung eines dicken, horizontal ausgebreiteten, nach unten mit gerader Linie abschneidenden, kontinuierlichen Naevuszellenlagers geführt. Sowohl diese Periode wie die darauf folgende der Stockung der Akanthose, welche noch durch eine Anzahl von grofsen, isolierten, rundlichen Ballen metaplastischer Epithelien im Centrum, durch einen „Epithelregen", gekennzeichnet wird, ist vorüber. Es ist eine vollkommene „Epithelruhe" eingetreten, in welcher das

Deckepithel sich von dem Naevuszellenlager zurückgezogen hat und allerorten von demselben durch einen mehr oder minder breiten Cutisstreifen getrennt ist. Nur an einer einzigen Stelle im Bilde steht das Naevuszellenlager noch mit einer tief herabreichenden Leiste in Zusammenhang. Das Leistensystem der Stachelschicht, wie es aus diesen Perioden der Wucherung und Metaplasie übrig geblieben, ist von auffallender Unregelmäfsigkeit; es bildet langarmige, gebogene Zapfen und Netze von solchen. In dem Naevuszellenlager fallen aufser einigen Pigmenthaufen, dichtere Gruppen von Kernen auf, die einzelnen Naevuszellen mit 4, 6, 8 und mehr Kernen entsprechen. Die dichte Zusammenlagerung dieser Kerne, ihre oft fazettierte Form, ihre Anordnung zu Klumpen, Ringen und Halbmonden lassen auf eine amitotische Entstehungsweise schliefsen. Es sind Naevusriesenzellen, besser vielleicht: Naevoplaxen, die uns noch mehrfach in den folgenden Bildern begegnen werden. Kernvermehrung führt aber nicht nur zu solchen Gebilden, sondern trägt bei nachfolgender Zellteilung auch sicherlich mit zur Vergröfserung des Naevuszellenlagers bei. Natürlich hat diese sekundäre Proliferation der Naevuszellen mit der ursprünglichen, auf dem Wege der Mitose erfolgenden Proliferation der Stachelzellen nichts zu thun; sie steht quantitativ und zeitlich zu ihr aufser aller Beziehung.

Figur 112. Dieses Präparat zeigt im Gegensatz zu den vorhergehenden eine Metaplasie der Stachelzellen ohne vorhergehende gleichzeitige Akanthose und ohne das Symptom des Abtropfens. Für die epitheliale Naevuszellentheorie sind aber gerade diese Bilder in vergleichendem Zusammenhange mit solchen, wo zur Metaplasie das Abtropfen hinzutritt, ebenso beweisend wie die des kontinuierlichen Epithelstromes, da man hier die Bildung von Naevuszellen innerhalb der Stachelschicht verfolgen kann. Dieses ist allerdings nur möglich, nachdem man die Präparate, die sich durch besonderen Pigmentreichtum auszeichnen, von letzterem befreit hat. Man sieht dann, dafs die Metaplasie gerade mit Vorliebe, wenn auch nicht ausschliefslich, dieselben Teile der Stachelschicht ergriffen hat, welche stark von Pigment infiltriert sind, nämlich die Fufsteile der Leisten. Diese sind dann als Ganzes in metaplastische Epithelblöcke verwandelt. Es findet in ihnen, wie sonst in dem vom Deckepithel getrennten Naevuszellenlager, eine amitotische Kernvermehrung statt unter relativem Schwund des Protoplasmas; dabei sind die nahe zusammengerückten Kerne grofs und chromatinreich. Das Genauere dieser „Metaplasie in situ“ ist den folgenden Bildern vorbehalten. Die vorliegende Figur soll nur eine Übersicht der Orte geben, wo diese Metaplasie stattfindet und welche hier zugleich durch starke Pigmentierung angedeutet werden. Einzelne der metaplastischen Blöcke, so der grofse an der rechten Seite unterhalb einer Epithelfalte und der an der linken

Ecke, zeigen beginnende Loslösung von der Stachelschicht, ohne dafs es irgendwo zu einer vollkommenen Trennung gekommen wäre.

Figur 113. Dieses Bild zeigt den interessanten Befund eines kugeligen, pigmentierten, metaplastischen Blockes von Naevuszellen inmitten der Stachelschicht, dergestalt, dafs derselbe von normalen Stachelzellen, die an der Metaplasie nicht teilnehmen, ausnahmsweise auch von unten her eingefafst und von der Cutis getrennt wird. Dieser Fall giebt daher der Bindegewebstheorie der Naevuszellen gar keine Handhabe. Diesem Zustande ist aber an derselben Stelle der des Abtropfens vorhergegangen, wie zahlreiche, „regenförmig" zerstreute Gruppen von Naevuszellen unterhalb derselben anzeigen. Die beiden Leisten links zeigen deutlich die Ablösung ganzer Fufsteile der Stachelschicht in Form metaplastischer Blöcke.

Figur 114. Dieser Naevus bietet ein buntes Bild aller verschiedenen Erscheinungsformen der einfachen, unkomplizierten Metaplasie. Von links angefangen haben wir einen oben breiten, unten spitzen Block metaplastischer Epithelien mit starker Kernvermehrung, der im Begriffe ist, sich vom Deckepithel abzulösen. Ein ebensolcher hängt rechts daneben, wie in einer Schlinge von zwei schmalen und langen, zusammenhängenden Epithelleisten getragen, mit denen er noch in kontinuierlichem Zusammenhange steht. Oberhalb desselben ist ein bereits vom Deckepithel vollkommen gelöster zu sehen. Unterhalb dieser Haufen finden sich noch mehrere kleinere Naevuszellenhaufen aus früheren Perioden isoliert im Bindegewebe. Ebenso unterhalb der rechts folgenden Epithelfalte, an der die basale Stachelschicht metaplastisch verändert ist. Es folgt nun ein breiter Bezirk, in welchem teils vom Deckepithel, teils von der Stachelschicht eines Haarbalges ein mehr oder minder kontinuierliches Abströmen von Epithel stattfindet, so dafs die Cutis an dieser Stelle von Naevuszellen vollständig erfüllt ist. An der weiter nach rechts folgenden Oberhautfalte sind zur Zeit gerade einige kleine metaplastische Blöcke im Abtropfen begriffen, während in der seitlich rechts anstehenden Papille eine kleine, am Ende umgebogene Leiste beim Ausströmen von Naevuszellen ertappt wird. Der das Bild nach rechts hin abschliefsende Haarbalg giebt nach beiden Seiten hin, teils losere Gruppen, teils festere Blöcke metaplastischen Epithels ab, unter denen insbesondere ein kugeliger nahezu abgelöster links unten auffällt. Ein dicht dabei am Grunde des Naevus quer getroffener Follikel hat sich durch ausströmendes Epithel mit einem vollkommenen Mantel von Naevuszellen umgeben.

XXVII.

Figur 115. Waren die Bilder der ersten Tafel dazu bestimmt, den Prozefs der Naevuszellenbildung durch einfache Metaplasie in seinen verschiedenen Formen zu illustrieren, so soll diese Abbildung zeigen, dafs derselbe Prozefs unter Umständen sämtliche epithelialen Elemente der Haut ergreift und sich durchaus nicht auf die Stachelschicht des Deckepithels und der Haarbälge beschränkt. Selbstverständlich sind alle bei solchen Naevi gemachten Befunde, insofern sich dabei der Prozefs als eine allgemeine epitheliale Affektion der Haut darstellt, ebenso viele Beweise für die epitheliale Naevustheorie.

Der Raumersparnis halber sind für diese Zeichnung ausnahmsweise eine Reihe benachbarter Schnitte desselben kindlichen Naevus derartig zu einem Bilde komponiert, dafs die interessantesten Stellen derselben gehörigen Orts in eine Bildfläche zusammengetragen werden.

Man bemerkt zunächst am Deckepithel eine ebenso starke wie unregelmäfsige Akanthose (1), durch welche sehr unregelmäfsige Leisten und Netze solcher in die Cutis vorgetrieben werden. Noch weit stärker entwickelt als diese ist aber gleichzeitig die (einfache) Metaplasie der Stachelzellen (2), weshalb hier die Umwandlung der Stachelschicht in situ vor der Bildung von Epithelströmen vorwiegt. Die hier angewandte einfache Hämatëinfärbung ist nicht geeignet, die dabei vor sich gehenden Protoplasmaveränderungen so deutlich zu machen wie die Methylenblaufärbung, zeigt aber um so prägnanter (trotz der Pigmentation einiger Stellen) die starke, amitotische Kernvermehrung in den der Metaplasie verfallenen Epithelbezirken. Wo diese eintritt, schwellen die veränderten, stachellosen Epithelbezirke kugelförmig an und lösen sich von den Stachelzellen der Umgebung. Indem sie sich isolieren, bilden sie von Epithelkernen mit spärlichen Protoplasmaresten vollgepfropfte kugelige Alveolen (3), aus denen in feinen Schnitten der lose Inhalt leicht herausfällt (4), so dafs nur dickere Schnitte einen Begriff von der mächtigen Kernproliferation in ihnen gewähren. Auf diese Weise gehen ganze Teile und zwar besonders

die Fufsteile der gewucherten Leisten verloren, indem dieselben sich in Naevuszellenblöcke umwandeln (5); die Konturen der letzteren bilden oft noch die direkte Fortsetzung der Konturen der Epithelleisten.

Noch interessanter als diese uns schon bekannte Form der Metaplasie des Deckepithels ist die hier an sämtlichen Lanugohaarbälgen vorhandene Epithelwucherung. Von links angefangen zeigt der erste Haarbalg nach rechts oben hin zwei im Ausströmen begriffene Fortsätze (6), nach unten hin eine gleichmäfsige Metaplasie mit Kernvermehrung. In der Mitte des Bildes sind zwei Haarbälge zu sehen, von denen der linke durch Metaplasie und Kernwucherung innerhalb des Balges bucklig aufgetrieben und ganz deformiert ist (7), während der rechts gelegene die metaplastischen Epithelzellen mehr nach aufsen abströmen läfst. Es folgt endlich nach rechts noch einer jener für die epitheliale Naevustheorie absolut beweisenden Haarbalgbefunde, wo die Bildung der Naevuszellenherde lediglich in der Stachelschicht des Haarbalges, innerhalb des bindegewebigen Balges vor sich geht (8), so dafs das Haar lose in den Naevuszellenmassen sitzt. Hier kann ja ein Eindringen bindegewebiger oder endothelialer Elemente der Cutis gar nicht in Betracht gezogen werden.

Weiter tragen auch sämtliche Knäuelgänge und zwar nicht unerheblich zur Durchsetzung der Cutis mit Naevuszellen bei. Es sind im unteren Teile des Bildes vier solcher Gänge zu sehen, von denen zwei im mittleren Teile des Schnittes ganz eng nebeneinander verlaufen. Der rechts von diesen gelegene (9), sowie die aufsen rechts (10) und links (11) im Bilde verlaufenden Gänge sind sämtlich von Anhäufungen von Naevuszellen umgeben, teils in Form dichterer Blöcke (12), teils in Gestalt diffuser, sich in die Naevuszellenstränge der Cutis verlierenden Massen (13). Dafs diese Anhäufungen sämtlich vom Epithel der Gänge ihren Ausgang nahmen, sieht man deutlich bei stärkerer Vergröfserung, weshalb einige Stellen in den nächsten Figuren bei starker Vergröfserung noch einmal dargestellt sind. Immerhin kann man schon auf diesem Übersichtsbilde wahrnehmen, dafs einerseits inmitten der die Gänge umgebenden Massen, so bei 13, Epithelblöcke vorkommen, die das Lumen des Ganges pfropfartig verschliefsen, andererseits ebendaselbst und vielleicht im Zusammenhange mit den obliterierten Stellen cystenartige Erweiterungen von Kanälen (14). Hieraus ist auch zu folgen, dafs, wo sonst innerhalb dichter Naevuszellenmassen Cysten in dieser mittleren Cutispartie vorkommen, die betreffenden Massen, z. B. bei 14a, von dem metaplasierten und gewucherten Epithel von Gängen abstammen. Sehr wichtig ist ferner noch die an diesem Naevus sehr in die Augen springende Thatsache, dafs die Naevuszellenmassen, welche die Gänge einscheiden und meist eine vertikale Lagerung besitzen, eine Unzahl feiner, horizontaler Ausläufer in die Cutis vorschicken (15), die daselbst ein mit den collagenen Bündeln parallel

gerichtetes Naevuszellennetz bilden. Viel geringer ist die Beteiligung der Knäuel selbst am Prozesse; doch sieht man hin und wieder eine leichte Wucherung der Knäuelepithelien mit Deformation der Knäuel (16).

Figur 116 stellt bei 275facher Vergrößerung ein Stück des Naevuszellenhaufens dar, welcher von einem der mittleren Knäuelgänge seinen Ausgang nimmt (13, Fig. 115). Man bemerkt im oberen Teile den obliterierten Gang und dicht darunter eine cystische Auftreibung derselben.

Figur 117 stellt bei stärkerer Vergrößerung einen Teil des rechts in Figur 115 bei 10 abgebildeten Knäuelganges dar, an dem man den Übergang des Gangepithels in zwei anliegende Epithelblöcke wahrnimmt, von denen der untere gerade die Membran des Knäuelganges durchbricht, während nach außen davon eine Epithelcyste in Bildung begriffen ist.

Figur 118 zeigt bei starker Vergrößerung links einen Haarbalg (8), rechts einen fünften Knäuelgang, der mit diesem Haarbalg in Figur 115 die rechte obere Ecke bildet und dessen unterer Teil daselbst fehlt. An dem Haarbalg ist in ganz vorzüglicher Weise die endofollikuläre Entstehung der Naevuszellenmassen zu sehen, in welchen das Haar lose eingebettet liegt. Die Balgmembran ist durch diese Massen an der rechten Seite mehrfach bucklig aufgetrieben, aber noch nicht durchbrochen. An dem Knäuelgang bemerkt man den Übergang des Gangepithels in einen rechts daneben liegenden, schon fast vollständig abgelösten Epithelblock.

Figur 119 stellt ein Mittelstadium zwischen den in Figur 110 und Figur 111 abgebildeten Formen dar und soll dazu dienen, den Übergang des thätigen Zustandes in den Ruhezustand des Naevus bei einfacher Metaplasie zu illustrieren. Man sieht am rechten Ende des Schnittes, wie sich die abtropfenden Epithelleisten vom Naevuszellenlager zurückgezogen haben; sie enden mit einem kleinen Knopfe metaplastischen und meist pigmentierten Epithels. Hier herrscht zur Zeit Epithelruhe. In der Mitte des Bildes ist der Rückgang des Epithels noch nicht vollendet; neben einigen kleinen, vollständig zurückgegangenen Epithelleisten mit knopfförmigem Ende finden sich größere und tiefer hinabsteigende, die mit dem Naevuszellenlager noch in Kontakt sind, z. B. bei 1 und 2, andere sind im Begriffe es zu thun, indem bei ihnen eine Stockung der Akanthose eingetreten ist, das Ende der Leiste unter Fortgang der Metaplasie stark anschwillt, sich kugelig abrundet, vom Naevuszellenlager abhebt und gewöhnlich dabei die ganze Leiste sich etwas seitlich krümmt (3). Diese Art der Abgabe des Epithels in die Cutis macht ganz den Eindruck des Abtropfens einer zähen Flüssigkeit aus einem Gefäße, die sich nach Abgabe des Tropfens wieder zurückzieht. Dieser Eindruck wird noch dadurch erhöht, daß diejenigen Leisten, welche mit dem Naevuszellenlager noch in Zusammenhang stehen, alle gestreckt erscheinen. Besser

als an den zwei Leisten (1 und 2) im mittleren Teile des Bildes sieht man dieses an sämtlichen Leisten des linken Bildendes (4), wo der Epithelstrom noch in reger Thätigkeit ist. An diesen Stellen herrscht die einfache Metaplasie mit Abströmen des Epithels und sekundäre Proliferation der Naevuszellen und ihrer Kerne. An der Grenze zwischen linkem und mittlerem Drittel ist die Metaplasie erst spät zu einer mächtigen keilförmig vom Deckepithel ausgehenden Wucherung der Stachelschicht dazugetreten (5) und hat daher zu einer Metaplasie en masse (vergl. Fig. 110) geführt, einem riesigen Naevuszellenblock, der vom Naevuszellenlager fast bis zur Hornschicht aufsteigt. An einzelnen Stellen tritt eine Erscheinung auf (bei 6, 6) die uns später in höherem Grade noch begegnen wird. Es zeigt sich hier nämlich, dafs einzelne metaplastische Epithelien, die noch am Deckepithel haften, sich stark (durch die Alkoholhärtung) von der Cutis zurückgezogen haben, mithin weniger fest als normal an derselben hafteten. Zugleich sind bei starker Vergröfserung noch unfärbbare Reste von Zelltrümmern sichtbar, die auf der Cutis zurückgeblieben sind. Die Metaplasie hat also an diesen Orten zu einer besonders weichen Form der Zellschwellung geführt, einer „halbflüssigen“. Wie in Figur 111 finden sich auch hier im Naevuszellenlager viele Naevoplaxe (Naevusriesenzellen).

XXVIII.

Die auf dieser Tafel dargestellten Präparate dienen zur Illustration einer sehr häufigen sekundären Degeneration der bereits metaplastischen Epithelien, die man als „gelbe Schwellung“ bezeichnen kann. Sie ist stets das Kennzeichen einer geringeren Aktivität, einer geringen oder fehlenden Akanthose und bildet daher oft das Endstadium der Naevuszellenbildung. Auch die Neigung zum Abtropfen ist nur gering, die metaplastischen Zellmassen haften lange unverändert an den Teilen der Stachelschicht, aus denen sie hervorgegangen sind. Fast stets sind die Bezirke der Metaplasie auch stark pigmentiert und es liegt der Gedanke nahe genug, die konstante gelbe, gelbbräunliche bis schwärzliche Färbung lediglich auf den Pigmentgehalt zurückzuführen und die „gelbe Schwellung“ einfach als Pigmentdegeneration der Stachelschicht aufzufassen. Ich ziehe den nichts präjudizierenden Namen: gelbe Schwellung vor, da sie auch an Orten vorkommt, wo nirgends in der Nähe Pigment sich findet; allerdings kann man hier einwenden, dafs diese gefärbten Massen eben den letzten veränderten Rest des Pigments aufgenommen und verarbeitet haben. Jedenfalls sind diese nahezu homogenen Massen weder Hyalin noch Fett (nach Untersuchungen von Dr. Warde).

Die ersten beiden Figuren sind ein und demselben Präparate entnommen, welches besonders geeignet ist, die Herkunft der soliden, gelben Ballen aus allen Teilen der Stachelschicht zu erweisen.

Figur 120. Die unregelmäfsig gewucherten Leisten sind stark angeschwollen und zum Teil mit einander verschmolzen; sie bilden mit der unveränderten Stachelschicht, die in ihrem Volumen stark reduziert ist, eine zusammenhängende Masse, die, soweit sie metaplasiert ist, eine dunkelgelbe bis bräunliche Färbung besitzt. Nur an einzelnen Stellen bilden sich in diesen Massen Spalten, wobei ganze Blöcke der metaplastischen Stachelschicht sich ablösen. Das Pigment ist in den gelb metaplastischen Bezirken reichlich und zum Teil ebenso grobkörnig und dunkel wie in der darunter liegenden Cutis, zum Teil heller, feinkörniger und diffuser.

Figur 121. An der hier abgebildeten Stelle ist der Prozefs weiter fortgeschritten, wie man an der fast vollendeten Ablösung der gelb geschwollenen Epithelbezirke sieht. Die Stachelschicht bleibt in sehr reduziertem Zustande zurück. Das körnige Pigment ist fast vollständig geschwunden oder in der diffusen gelben Färbung der metaplastischen Blöcke aufgegangen. In diesem sieht man jetzt sehr gut die vielen in Figur 120 durch das Pigment verdeckten Kerne, welche durch die Schwellung des Protoplasmas platt gedrückt und von einander entfernt sind. Ihr weiteres Schicksal ist: Verlust der Tingibilität, Atrophie und totaler Schwund und es ist selten, dafs man sie, wie auf diesem Bilde, innerhalb geschwollener Massen noch so gut erhalten sieht.

Figur 122. An diesem Präparat ist die Akanthose etwas stärker, die gelbe Schwellung etwas schwächer ausgeprägt als an den vorhergehenden. Dafür umsäumt die letztere aber mit vollendeter Regelmäfsigkeit die Fufsteile sämtlicher Epithelleisten mit kleinen und grofsen, homogenen, kernlosen Ballen; einige derselben sind in die Cutis abgetropft. Diesem inaktiven Stadium mufs, wie einige Gruppen von Naevuszellen in gröfserer Tiefe der Cutis zeigen, eine Periode gröfserer Aktivität vorhergegangen sein, die aber nicht zur Bildung eines zusammenhängenden Naevuszellenlagers führte. Vielleicht wurde eine solche verhindert durch das gleichzeitige Vorhandensein eines kapillaren Angioms in dem oberen Teile der Cutis.

Der Bezirk zwischen *a* und *b* ist bei 200facher Vergröfserung noch einmal dargestellt in *Figur 123*, um die Herkunft der gelben Blöcke aus Teilen der Stachelschicht zu zeigen. An der rechten Seite sieht man eine ganze Leiste im ersten Beginne dieser Veränderung. Die Zellen sind etwas diffus pigmentiert und zum Teil gelb gefärbt, noch wenig geschwollen, aber doch schon etwas von einander gelöst und die Kerne etwas von einander entfernt. Links an dem Fufsende einer Leiste ist die Schwellung der Zellen und ihre Lösung von einander weiter fortgeschritten, die Kerne stehen weiter auseinander, sind verkleinert und zum Teil schlecht färbbar. Das Fufsende der mittleren Partie der Stachelschicht zeigt einen noch weiteren Fortschritt des Prozesses. Die Zellen sind noch mehr angeschwollen, zum Teil verschmolzen und in runde Schollen verwandelt, die nur lose aneinander haften und wie der Zellenkomplex an der Spitze zeigt, bereit sind, in die Cutis abzutropfen. Rechts und links davon sehen wir einen stark pigmentierten Block im Begriffe, sich aus dem Verband mit der Stachelschicht zu lösen. In der Cutis liegen lose zerstreute Epithelien, fast nackte Kerne und die erweiterten Blutkapillaren des Angioms.

Figur 124. Dieses Präparat, einem anderen Naevus entstammend, schliefst sich eng an das vorige an. Auch hier existiert als Resultat

einer früheren aktiveren Periode ein aus fast nackten Kernen bestehendes Naevuszellenlager, während die zurückgebliebenen Leisten später der gelben Metaplasie verfielen. Nur wenige gelbe Blöcke sind abgetropft, die meisten haften noch fest an der Stachelschicht. Das Besondere und Interessante dieses Präparates liegt in dem Vorhandensein einer Leiste, die von rechts her bis nahe an das Centrum des Bildes vordringt und nicht — wie gewöhnlich — am Fufsende metaplasiert ist, sondern in der Mitte (*a*). Hier ist die Leiste kugelig angeschwollen, gelb verfärbt unter Schwund und Verkleinerung der Kerne, während die Spitze der Leiste relativ normal geblieben ist. Einem solchen Präparate gegenüber wäre es ganz unmöglich, die Behauptung aufrecht zu erhalten, dafs die Blöcke an der Epithelgrenze aus der Cutis stammen.

Figur 125. Dieses einem maulbeerförmigen Naevus vom Erwachsenen entnommene Präparat zeigt in seinem obersten, durch eine Hornschichteinsenkung abgeteilten Läppchen neben älteren Naevuszellenlagern im Innern mehrere Leisten, von denen einfach metaplastische Zellen abströmen (1, 2, 3). Aufserdem aber hat die gelbe Schwellung in einer von rechts herkommenden Leiste zu einer sonderbaren Bildung geführt, indem das Fufsende der Leiste kugelig angeschwollen, gelb verfärbt und dabei napfförmig ausgehöhlt ist und hier im Kreise gestellt, kleine, pyknotische Kerne aufweist (4). Andere gelbe Blöcke (5, 6) die in der Nähe des Deckepithels liegen, sind wahrscheinlich früher auch Teile von Leisten gewesen. Weiter sind unregelmäfsig über die Fläche zerstreut eine grofse Menge von Naevoplaxen mit vielen ovalen Kernen in Form eines Ringes oder eines centralen Haufens innerhalb von hellem Protoplasma (7, 8). Einige der gröfsten, welche auch schwach pigmentiert sind (9, 10, 11), erinnern ganz an die gelb geschwollenen Blöcke, die von den Leisten stammen, so dafs möglicherweise alte Naevuszellen aufser der Kernproliferation auch noch eine der gelben Schwellung der Stachelzellen analoge Degeneration eingehen können.

XXIX.

Figur 126. Es ist eine schon auf den früheren Abbildungen mehrfach hervorgetretene, ganz allgemeine Erfahrung, daſs die Muttermäler im Centrum eine gröſsere Aktivität zu haben pflegen als an der Peripherie; so auch in diesem Bilde, dessen rechtes Ende das Centrum, dessen linkes die Peripherie eines kindlichen Naevus darstellt. Rechts haben wir ein tiefes, kontinuierliches Naevuszellenlager noch in unmittelbarem Zusammenhange mit gestreckten, fasertragenden Leisten, aus denen es abgeströmt ist. Dazwischen ist aber, wie in Figur 110, auch der ganze Papillarkörper von Epithelmassen eingenommen, so daſs hier wie dort das Bindegewebe auf ein Minimum reduziert erscheint. Man kann sich diesen Naevus aus jenem entstanden denken, wenn man auf die dort vorhandene mächtige Akanthose und Metaplasie eine zweite Periode folgen läſst, in welcher amitotische Vermehrung der Naevuszellen und gelbe Schwellung einzelner Bezirke hinzutritt. An der linken Seite des Schnittes sieht man allein die gelbe Schwellung der Fuſsteile sämtlicher Leisten ohne starke Pigmentierung der Cutis, so daſs der Zustand dieses peripheren Teiles allein etwa dem Befunde in Figur 122 gleichkommt. In dem aktiveren Teile des Centrums, rechts im Bilde, dagegen hat die gelbe Schwellung nur zerstreut liegende, kleinere Teile der Leisten und der Epithelmassen zwischen denselben ergriffen. Die eigentümlichen, daraus entstehenden Bilder giebt die nächste Figur bei stärkerer Vergröſserung deutlicher wieder.

Figur 127 entspricht dem Bezirk zwischen den Linien x und y der Figur 126. Zunächst fällt die Pigmentverteilung im Bilde auf. Die Pigmentierung ist am stärksten im oberen Teile dicht unterhalb der Hornschicht, wo die metaplastischen Epithelmassen sich von dem Reste der Stachelschicht lösen und erstreckt sich sodann von hier in abnehmendem Grade durch das Naevuszellenlager hindurch bis in die Cutis. Im Centrum

ist die Struktur der Epithelmassen durch die Pigmentierung ganz undeutlich, man sieht nur hier und da einen der gelben Schwellung anheimgefallenen, pigmentierten, rundlichen Ballen; eine Kernfärbung durch Methylenblau wie in dem darunter liegenden Naevuszellenlager findet hier nicht statt. Besser sind die Kerne zu sehen in den beiden, noch fasertragenden Epithelleisten, welche fächerförmig nach unten auseinanderweichen, da sie im oberen Teile von dem stark gewucherten Zellenkomplex dazwischen augenscheinlich komprimiert sind. In ihnen bringt die gelbe Schwellung, besonders an den Fufsteilen die gewöhnlichen, kernlosen, gelben, homogenen Blöcke hervor.

Figur 128. Über die eigentliche Struktur und besonders den Kerngehalt der in den Figuren 126 und 127 dargestellten metaplastischen Zellkomplexe wird man erst klar an depigmentierten und dann der Färbung unterworfenen Schnitten. Das vorliegende Bild ist einem Schnitte entnommen, der dem der Figur 127 zu Grunde liegenden benachbart war, zuerst depigmentiert und dann gefärbt wurde. Er zeigt in der Mitte denselben mächtigen Epithelblock, daneben die fächerförmig nach unten gespreizten Leisten und darunter das Naevuszellenlager. Aber man bemerkt mit Erstaunen, dafs die centrale Partie, die in Figur 127 viel Pigment und anscheinend wenig Kerne enthält, geradezu vollgepfropft von kleinen, pyknotischen Kernen ist, welche denen in dem Naevuszellenlager an Gröfse und Gestalt gleichen. Daneben finden sich andere Partien in dem centralen Epithelblock, besonders in der Mitte und nach unten rechts, wo die Kerne durch angeschwollenes Protoplasma auseinandergedrängt sind — ebenso wie an jenen Stellen der Leisten, die der gelben Schwellung verfallen sind. Endlich sind, gerade im Centrum des Blockes, noch einige Naevoplaxen zu sehen. Wir haben demnach in dem grofsen, centralen, metaplastischen Epithelblock zu unterscheiden: 1. Partien, in welchen zur Metaplasie eine amitotische Kernvermehrung mit Atrophie des Protoplasmas hinzugetreten ist, analog dem Verhalten der Zellen des Naevuszellenlagers, 2. Partien, in denen zur Metaplasie die gelbe Schwellung hinzugekommen ist mit Schwellung des Protoplasmas, Kernverdrängung und Kernatrophie, analog dem Verhalten der gelb geschwollenen Partien der Fufsteile der Leisten und 3. die vereinzelte Bildung von Naevoplaxen mit Kernproliferation und einfacher Schwellung des Protoplasmas, welche eine mittlere Stellung zwischen den beiden anderen Veränderungen einnehmen. Alle diese Einzelheiten waren durch die starke Pigmentierung verdeckt.

Figur 129. Eine andere Modifikation der gelben Schwellung besteht darin, dafs sie nur einzelne, zerstreute Epithelzellen befällt, diese aber zu grofsen, besonders klaren und hellen Gebilden auftreibt, während die dazwischenliegenden Stachelzellen durch den Druck der letzteren einfach

komprimiert werden. Diese Modifikation tritt in höchstem und schönsten Grade in dem Präparate auf, nach welchem die Figuren 130 und 131 gezeichnet sind. Die vorliegende Figur bildet nun einen Übergang zu dieser Modifikation. Sie zeigt fünf Leisten, die alle in ihrem Fufsteile der gelben Schwellung unterliegen. Die am meisten nach rechts liegende weist einen, wie gewöhnlich, aus mehreren Zellen entstandenen Block auf, die drei mittleren Leisten zeigen aber eine isolierte Schwellung einzelner basalen Stachelzellen, wodurch dieselben, besonders die links gelegenen, einen eigenen Anblick gewähren. Die metaplastischen Epithelien sind mäfsig homogen, noch ziemlich pigmenthaltig und nur die gröfsten und zugleich pigmentlosen hell und durchscheinend. Auch hierin bilden sie die Brücke zu den in Figur 130 und 131 abgebildeten analogen Zellen.

Figur 130. Es handelt sich hier um einen knopfförmigen, äufserlich nur leicht gekerbten, im Innern durch fasertragende Leisten vielfach durchsetzten und zerklüfteten Naevus der Erwachsenen. In ihm führt die eben besprochene klare Modifikation der gelben Schwellung zu sehr überraschenden und zierlichen Bildern. Von der Beschreibung der sonstigen Naevuszellenmassen und der vielfachen Übergänge der Leisten in dieselben kann abgesehen werden. Die Modifikation der gelben Schwellung befällt einerseits die Leisten und an ihnen insbesondere einzelne basale Zellen, andererseits Zellen und Zellgruppen verschiedener Naevuszellenlager, hauptsächlich der oberflächlich gelegenen. Man bemerkt sie überall an ihrer gelblichen, hier durch die Methylenblaufärbung grünlich gewordenen Farbe. Das Vorkommen dieser eigentümlichen, sonst unbekannten Degeneration einmal an den Stachelzellen der Leisten und dann wieder, getrennt davon und allein von allen Bestandteilen der Cutis, nur an den Naevuszellen, während die Bindegewebszellen, Endothelien und Perithelien der Cutis davon frei bleiben, spricht übrigens auch schon genugsam für die gleiche Abkunft von Naevuszellen und Stachelzellen, sei es nun, dafs die gelb geschwollenen Naevuszellen als solche sich vom Deckepithel oder den Leisten lösten oder als einfach metaplastische Epithelien frei wurden und erst später derselben Degeneration anheimfielen.

Figur 131 zeigt den Abschnitt zwischen *m* und *n* der Figur 130 bei 120facher Vergröfserung; es ist eine für die Kenntnis dieser Form der gelben Schwellung besonders charakteristische Stelle. Von oben und unten her begegnen sich zwei Leisten etwas unterhalb der Bildmitte. Beide sind mit den ganz klaren, zum Teil kernlosen, schön oval geformten Zellen, zwischen denen die basalen Stachelzellen etwas komprimiert erscheinen, wie Zweige mit dichtstehenden Früchten beladen. Besonders die aufwärts gerichtete Spitze der unteren Leiste zeigt eine schön gestaltete

Gruppe dieser Zellen. Neben derselben rechts in der Cutis liegen zwei stark geschwollene, abgetropfte Zellen mit seitlich verschobenen, plattgedrückten Kernen. Oben links sieht man am Fufsteil einer Leiste und dicht daneben, rechts und links in der Cutis eine Reihe von Naevuszellen demselben Prozefs verfallen. Der stärkere Zerfall dieser Zellen wird vielleicht durch den gröfseren Pigmentgehalt begünstigt. Andere Zellen zeigen Übergänge von diesen zu Naevoplaxen mit vielen Kernen aber wenig Protoplasma.

XXX.

Figur 132. Der hier dargestellte Naevus steht unter weit über 100 kindlichen Naevi, die ich untersucht habe, einzig da, verdient aber wegen der typischen Ausprägung einer besonderen Form von Degeneration eine eigene Beschreibung. Schon die nächste Umgebung des Naevus zeigt als Besonderheit einen Papillarkörper von ganz ungewöhnlicher Breite und besonders dichtem kollagenen Gewebe. Hiermit wohl im Zusammenhange, weist die Umgebung ein hohes, aber sehr schmales, schmächtiges epitheliales Leistensystem auf. Dieses bildet nun auch die Grundlage des Naevus, der sich vielleicht infolge dieser Verhältnisse derart entwickelte, dafs die Naevuszellenbildung nirgends vom Deckepithel, sondern hauptsächlich nur von den Spitzen der schmalen Leisten und den ebenfalls schmalen, sie horizontal verbindenden Epithelbrücken ausgeht. In dieser Entwickelung läfst sich eine ältere, aktivere Periode unterscheiden, die die Bildung eines tiefen, wenig ausgedehnten und nicht kontinuierlichen Naevuszellenlagers veranlafste, und eine spätere, in welcher der Nachschub von Stachelzellen ins Stocken geriet und die weitergehende Metaplasie zunächst zu Anschwellungen der Leistenenden führte, die sich dann vom Naevuszellenlager zurückzogen. Diese metaplastischen Herde an den Fufsteilen der Leisten weisen nun eine ganz besondere Art der Degeneration auf. Zunächst sind sie im Vergleich mit dem schmächtigen Durchmesser der Leisten sehr bedeutend und fast stets kugelförmig angeschwollen. Sodann unterscheidet man an diesen kugeligen Anschwellungen eine stärker gefärbte Hülle und einen schwächer gefärbten Inhalt, also gleichsam eine cystische Beschaffenheit. In diesem inneren Teile ist das Protoplasma mehrerer Zellen zusammengeflossen, grofsenteils aber nicht mehr nachweisbar und mit dessen Resten sind auch die Kerne ganz unregelmäfsig, meist haufenweise verteilt. Endlich zeigt auch das Pigment eine auffallend unregelmäfsige Verteilung innerhalb der Kugeln; es färbt diese nicht diffus, sondern bleibt grobkörnig. Alle diese Umstände, besonders aber das Auftreten eines centralen Hohlraumes in den Kugeln an dem in

Alkohol gehärteten Material, weisen darauf hin, dafs das Protoplasma der zusammengeflossenen Zellen nicht solide ist, wie bei der gelben Schwellung, sondern eine halbflüssige Konsistenz besitzt. Die einzige Analogie zu diesem Verhalten bilden die halbflüssigen, metaplasierten Epithelbezirke in Figur 119 (6). Wir haben mithin neben der gelben, soliden Schwellung noch eine durchsichtige, halbflüssige Schwellung als eine besondere Art der Degeneration metaplastischer Stachelzellen zu unterscheiden.

Figur 133 zeigt bei 200facher Vergrößerung den zwischen *o* und *p* liegenden Bezirk des in Figur 132 dargestellten Schnittes. Die kugeligen Anschwellungen mit halbflüssiger Degeneration des centralen Protoplasmas gehen links vom Fufsende einer Leiste, in der Mitte von einer horizontalen Epithelbrücke und rechts von sekundären, kleinen Leisten aus, welche diese Brücke nach abwärts sendet. Es dokumentiert sich hier, wie auch überall in der Figur 132, eine Neigung der halbflüssig degenerierten Kugeln nach abwärts, in die Cutis sich zu verlagern, welches auch die Richtung der Leisten sei, die den Ausgangspunkt bildet. Sodann tritt hier besonders auffallend hervor, dafs das körnige Pigment sich ziemlich genau an die centralen, degenerierenden Zellkomplexe hält, die umgebenden, fasertragenden, jene zusammenhaltenden Epithelien aber frei läfst.

Figur 134. Im Anschlusse an die halbflüssige Schwellung der Naevuszellen mufs einer anderen, ähnlichen, aber doch verschiedenen und häufigeren Degeneration derselben gedacht werden, zu deren Illustration die vorliegende Figur dient. Da das Protoplasma der Zellen dabei quillt und unfärbbar wird, sind die degenerierten Stellen am besten sichtbar zu machen durch eine Färbung des Collagens mit neutralem Orcëin und des Protoplasmas mit Methylenblau. Es fallen dann innerhalb der Naevuszellenstränge einzelne und reihenweise gelagerte helle Stellen auf, an denen die Kerne der Naevuszellen auseinandergewichen sind. Bei starker Vergrößerung zeigt sich, dafs das Protoplasma als ein heller, glänzender, unfärbbarer Ring den Kern umgiebt, aber eine analoge Quellung und Mangel an Tingibilität zeigt sich auch an den direkt den Zellen anliegenden collagenen Fasern. Von absoluter Farblosigkeit bis zu schwacher Orcëinfärbung sind auch alle wünschenswerten Übergänge vorhanden. Wo diese homogene Schwellung einen hohen Grad erreicht hat, erkennt man bei starker Abblendung im Schattenbild, dafs die collagenen Fasern teilweise geschwunden, zerklüftet und porös sind. Es handelt sich also um eine homogene Schwellung, die zur Atrophie überleitet und offenbar jene elementare Veränderung darstellt, die allmählich zum Schwunde der Naevuszellennester und zur molluskoiden Degeneration der weichen Naevi führt (vergl. *Histopathologie*, pag. 1155). Die derartig veränderten Naevus-

zellenstränge fallen zum Teil nur als diffuse, weifsliche Flecke auf, wie bei 1, zum Teil als rundliche scharf abgesetzte Herde (2) und in diesen Fällen nimmt man auch eine komprimierende und verdrängende Wirkung derselben auf das normale, umliegende Collagen wahr. Daraus ergiebt sich, dafs es sich nicht um eine flüssige oder halbflüssige, sondern um eine solide Degeneration der Zellen handelt. Mit der hyalinen Degeneration hat dieselbe tinktoriell gar keine Ähnlichkeit.

Dieselbe Figur zeigt am Fufsende einer Leiste, die sich von einer Oberhautkerbe nach rechts abwärts erstreckt, eine Anhäufung von Talgdrüsenzellen, ohne dafs ein Haarbalg konkurriert. Viele Leisten dieses Naevus laufen in schmale Talgdrüsenzellennester aus, ein Befund, der das ohnehin so bunte Bild der Naevi nicht selten kompliziert und in genetischer Beziehung noch der Erklärung harrt.

Figur 135 giebt ein anschauliches Bild von dem Anteil der in vielen kleinen Naevi central gelegenen Haarbälge an der Bildung der Naevuszellenstränge. Rund um den Follikelhals entwickelt sich, unabhängig vom Deckepithel, aus der Stachelschicht des Haarbalges ein horizontales Naevuszellenlager, welches den Haarbalg nach allen Seiten weit überragt. Im mittleren Teile des Haarbalges strahlt ein Kranz feinerer Epithelausläufer in die hier dichtere Cutis. Das sind die gewöhnlichen Vorkommnisse. Selten ist der hier abgebildete Befund, dafs im unteren Drittel das Haarbalgepithel an einer umschriebenen Stelle einen dichten Block metaplastischer Epithelien wie eine seitliche Knospe abgiebt.

Figur 136. Derselbe Schrägschnitt des Haares wie in Figur 135 bei 90facher Vergröfserung. Man sieht, dafs die seitliche Epithelknospe aus sehr kleinen, dichtgedrängten, offenbar stark proliferierenden, protoplasmaarmen Zellen mit stark tingiblen Kernen besteht und von der sie umziehenden Haarbalgmembran noch zusammengehalten wird. Die Membran wird hier stark aufgetrieben aber nicht durchbrochen und dadurch kommt das auffallende Bild dieses Blockes von Naevuszellen zu stande.

Figur 137 soll eine ungefähre Vorstellung der erstaunlichen Aktivität des Haarbalgepithels in vielen haartragenden, weichen Naevi (Haarnaevi) geben. Man sieht im unteren Teile des Bildes, das einem Naevus der Erwachsenen entnommen ist, den Schrägschnitt eines Haarbalges mit darin befindlichem Haar. Die äufserst unregelmäfsig geformte Stachelschicht derselben sendet nach oben nicht weniger als drei verschiedene, mit diversen Anschwellungen versehene, fasertragende Epithelstränge, die sie mit verschiedenen Punkten der Oberfläche verbinden, so dafs das Haar gleichsam in einem Netze von Epithelsträngen aufgehängt ist. Nach abwärts aber strahlen haarfeine Stränge faserloser, metaplastischer Epithelien aus und direkt in ein Naevuszellenlager hinein, wie sie die Cutis in allen Richtungen durchsetzen. Sicherlich ist ein grofser Teil der

tiefen Naevuszellenstränge in haartragenden Naevi vom Epithel der Haarbälge abzuleiten.

Figur 138. Die folgenden Bilder, welche dieses Atlasheft beschliefsen, haben das Gemeinsame, dafs sie Naevi der Erwachsenen entnommen sind. Sie sollen dazu dienen, zu zeigen, dafs die älteren Naevi der Erwachsenen in den Perioden wiedererwachter Aktivität ganz dieselben Formen des Epithelüberganges und der Metaplasie und dieselben Arten sekundärer Veränderungen zeigen wie die kindlichen Naevi und dann natürlich ebenso beweisend für die epitheliale Theorie der Naevi sind wie jene. Wer die beweisenden Bilder in alten Naevi zu Zeiten der Epithelruhe sucht, wird sich allerdings enttäuscht finden. Das vorliegende Bild zeigt die gewöhnliche Zerklüftung alter maulbeerförmiger Naevi durch fasertragende Epithelleisten, die nach der Oberfläche zu verhornen und nach Ausfall der Hornschicht die Oberfläche einkerben. Nach innen zu ist er in hohem Grade aktiv, d. h. ein grofser Teil des Deckepithels und der tieferen Leisten geben zur Zeit Epithel an die in der Cutis liegenden Naevuszellennester ab. An allen Stellen, wo das fasertragende Epithel von den Naevuszellenlagern durch einen Cutisstreifen getrennt erscheint, ist das Abtropfen zeitweise zur Ruhe gekommen. Wo jedoch zwischen fasertragendem und faserlosem, metaplastischen Epithel keine Cutiseinlagerung tinktoriell sichtbar zu machen ist, findet ein kontinuierlicher Übergang beider Arten von Epithelmassen ineinander statt. Solche Stellen finden sich teilweise an den drei grofsen, nach links gebogenen, papillären Excrescenzen (1, 2, 3, 4), teilweise an der Basis der zwischenliegenden Horneinsenkungen im Anschlufs an die daselbst befindlichen Epithelleisten (5, 6, 7). Alle diese Übergänge weisen die Form des kontinuierlichen Epithelstromes auf.

XXXI.

Figur 139 ist einem alten Naevus entnommen, welcher derartig durch Horneinsenkungen zerklüftet ist, daſs der Schnitt in drei Teile zerfällt, die nur durch Celloidin zusammengehalten werden. Die oberen beiden Teile repräsentieren solche des Naevus, der untere einen solchen der unterliegenden Cutis. Der Naevus ist nicht so aktiv wie der vorhergehende, aber an sechs Stellen im Bilde findet sich doch ein kontinuierlicher Epithelstrom aus dem Deckepithel in die Naevuszellenmassen (1, 2, 3, 4, 5, 6). Im übrigen ist die Naevuszellenbildung durch Metaplasie der Stachelschicht zur Zeit unterbrochen und sie ist auch gröſstenteils in unterbrochener Weise zu stande gekommen. Das erkennt man an der hier durchaus vorwiegenden Anordnung der Naevuszellen als Einzelzellen und Zellgruppen: es besteht also hier vorzugsweise die Form des Epithelregens; besonders deutlich ausgebildet ist derselbe bei 7 und 8. Eine stärkere Vergröſserung zeigt in vielen dieser Zellgruppen Naevoplaxen von mannigfaltiger Gestalt und Gröſse (9, 10). Es handelt sich also um einen zur Zeit mäſsig aktiven, alten Naevus, dessen Zellen meistens regenartig, selten stromartig sich ablösen, mit wenig sekundären Veränderungen.

Figur 140 vereinigt in einem älteren Naevus fast alle früher von kindlichen Naevi mitgeteilten Befunde, eine Rekapitulation, welche lehrt, daſs zwischen den Naevi der Neugeborenen und Erwachsenen nur quantitative Unterschiede bestehen. Der Naevus ist gröſstenteils zur Zeit in Ruhe, doch sieht man an einzelnen Stellen, so bei 1, 2, 3 einen feinen Epithelstrom direkt das Deckepithel und die Leisten mit den Naevuszellenmassen verbinden. Bei 7 und 8 haben sich gelb geschwollene groſse Blöcke von der Stachelschicht abgelöst und füllen fast den ganzen Papillarkörper aus. Bei 4, 5 und 6 haben sich unter Konkurrenz von mehr Pigment dichte braune Blöcke gebildet, von denen einige sich bereits völlig von der Stachelschicht entfernt haben, andere noch an ihr haften. Die vielen tief eindringenden und stark verhornten Epithelleisten entsprechen dem höheren Alter dieses Naevus. Die kugeligen Abschnitte

dieser Horneinsenkungen täuschen Horncysten vor. Auch die Haarbälge geben an einigen Stellen (9) Epithelien zu den Naevusmassen der tieferen Schicht ab.

Figur 141 zeigt bei stärkerer Vergrößerung den Bezirk zwischen *r* und *s* der Figur 140. Der untere Teil des Bildes wird von dem Anschnitte der Horneinsenkung eingenommen. Die zu derselben gehörige Stachelschicht rechts geht ununterbrochen in Naevuszellenmassen über. Das Deckepithel unterliegt an zwei Stellen der gelben Schwellung, links in Form eines ovalen Wulstes in höherem Maße, wobei Zellen und Kerne von Pigment verdeckt sind; rechts in Form eines abwärts gerichteten halbkugeligen Wulstes, in welchem der Pigmentgehalt mäßig ist und die verkleinerten Kerne besser sichtbar sind. Man sieht, es sind ganz dieselben sekundären Degenerationen, wie sie bei den kindlichen Naevi vorkommen, auch bei den Naevi der Erwachsenen zu finden.

Fig.108.

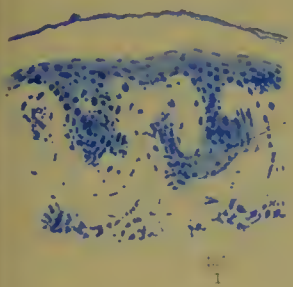

Fig.109.

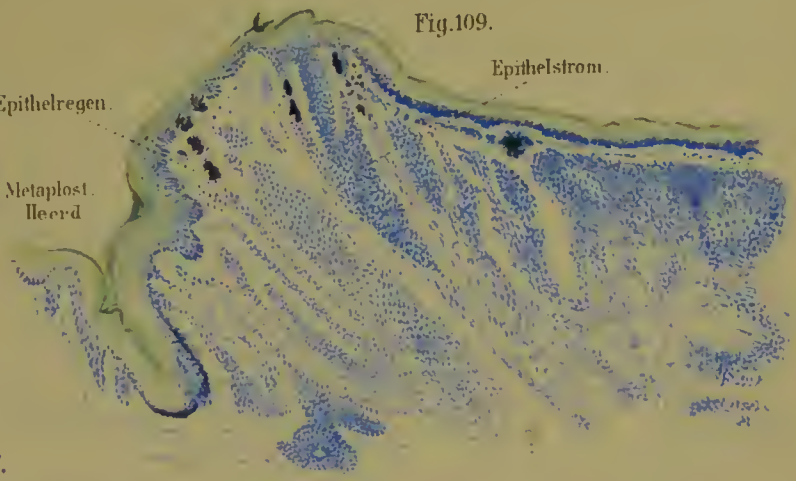

Fig.107.



Fig. 110.



Fig. 111.



Fig 112.



Fig. 114.

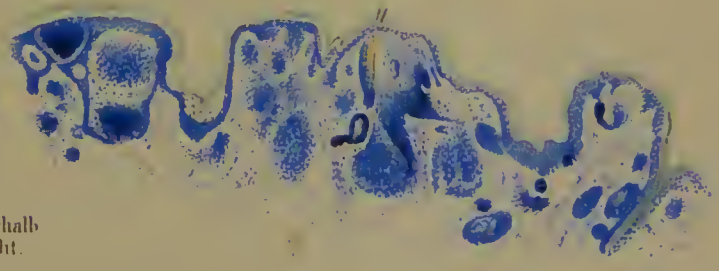

Fig 113



Kindlicher weicher Naevus Einfache Metaplasie der Stachelzellen.

Leopold Voss

Fig.115.

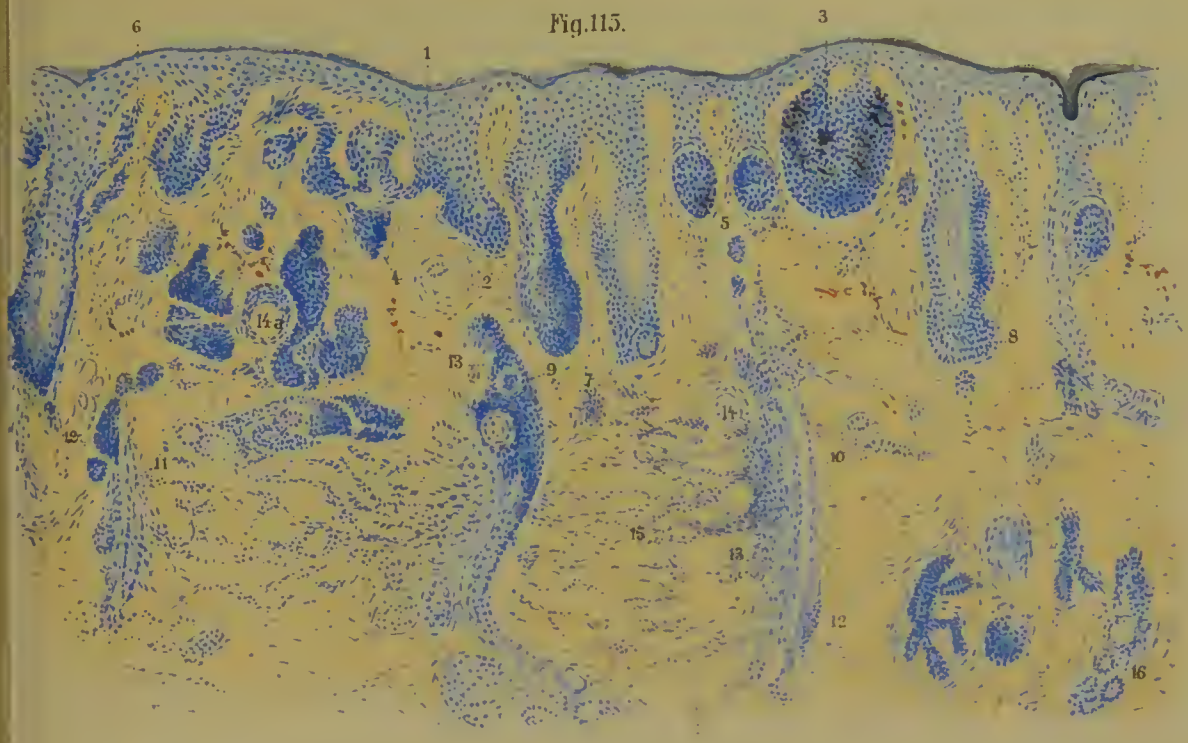

Fig.116.

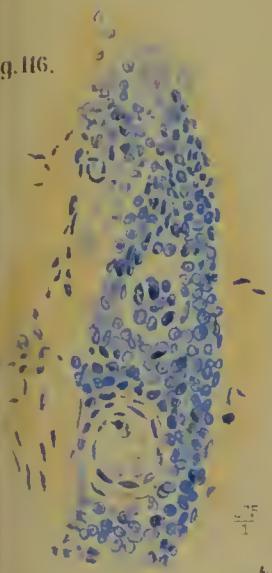

Fig.118.

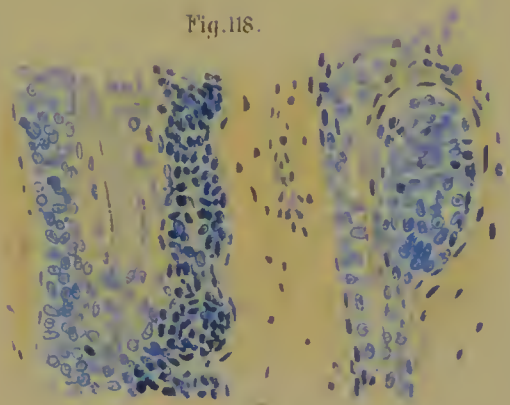

Fig.117.

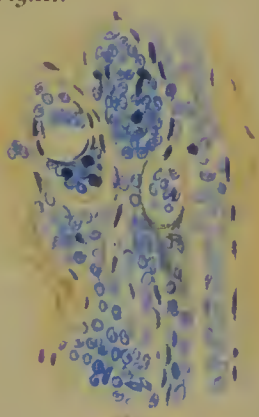

Fig.119.

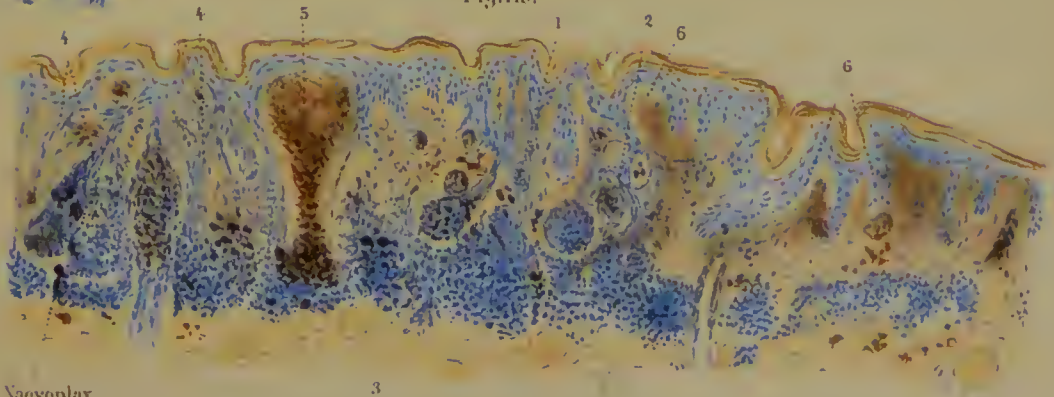

Naevoplax.

Einfache, uncomplicirte Metaplasie.

Leopold Voss

Fig. 120.



Gelbe Schwellung.

Fig. 121



Gelbe Schwellung mit Erhaltung der Kerne.

Fig. 122.

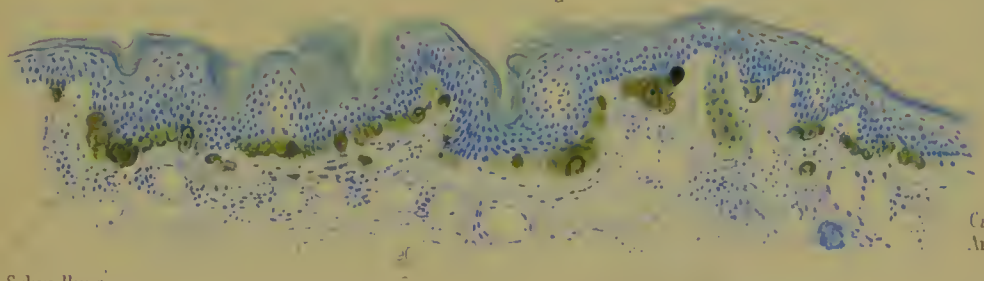

Gelbe Schwellung.

Naevuszellen.

Capillares Angiom.

Fig. 124.

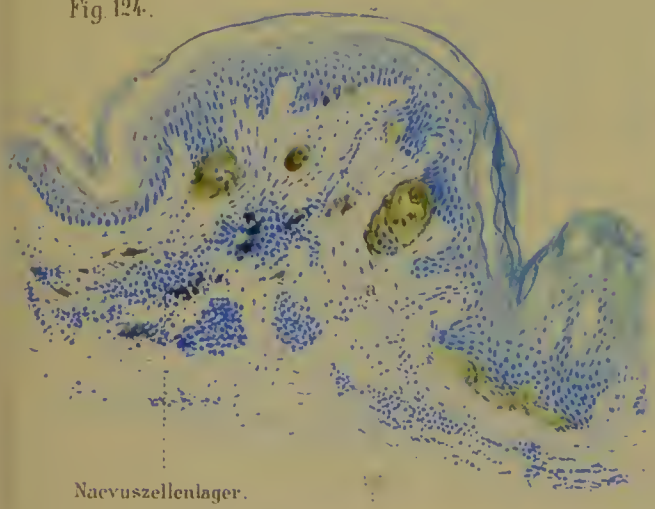

Naevuszellenlager.

Fig 123.

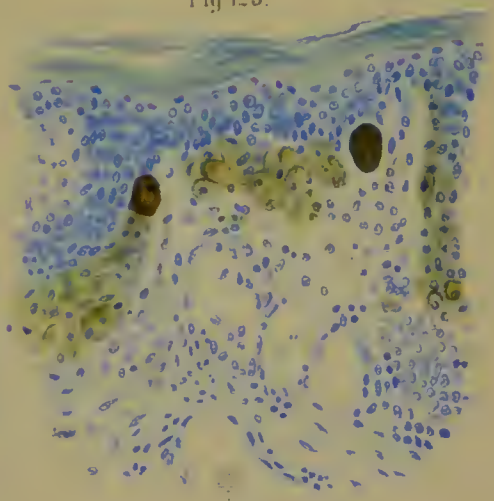

Fig. 125

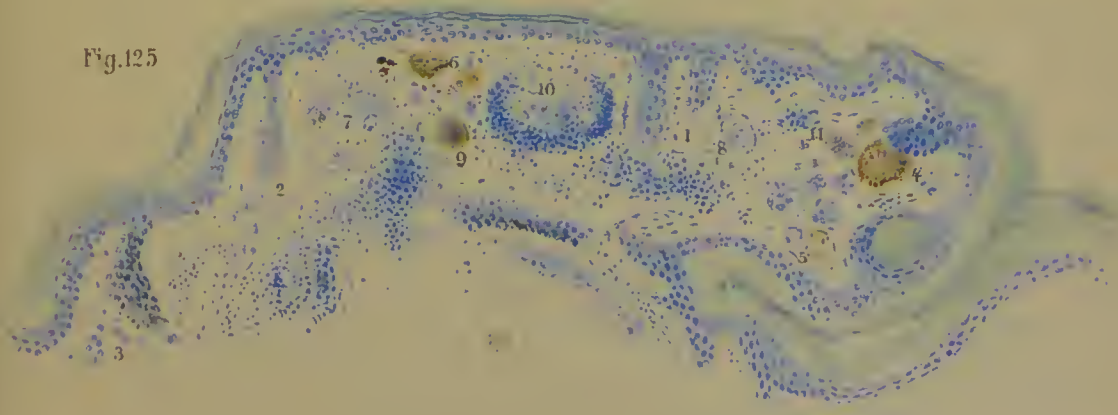

Gelbe Schwellung.

Gummelt del.

... Leopold Voss · Hamburg und Leipzig

Fig.126.

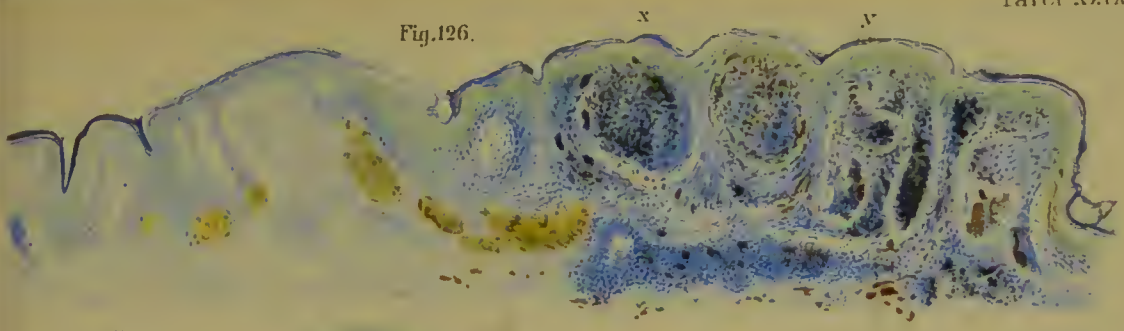

Gelbe Schwellung.

Naevuszellenstrom.

Fig.129.

Fig.127.

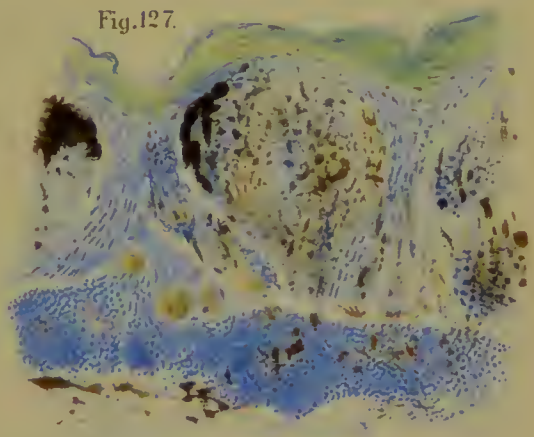

Naevoplax

Gelbe Schwellung.

Naevuszellenlager

Gelbe Schwellung.

Fig.128.

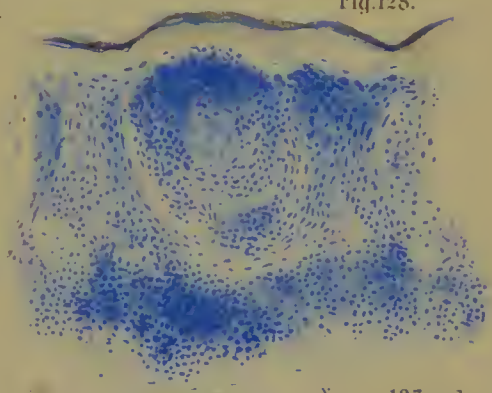

Fig 131.

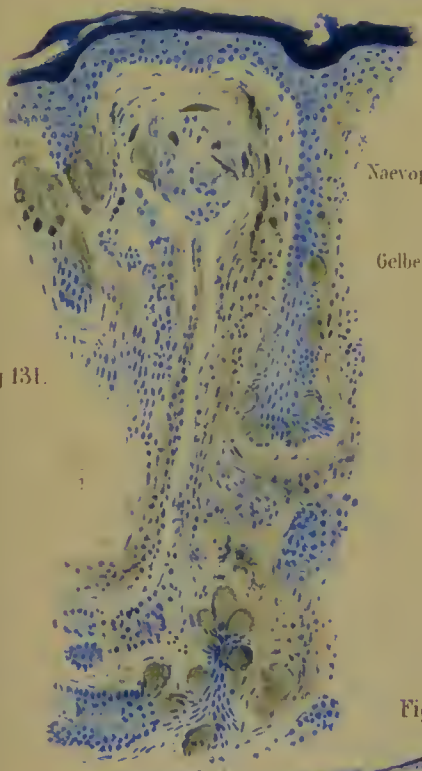

Naevus 127 nach Depigmentirung

Fig.130.

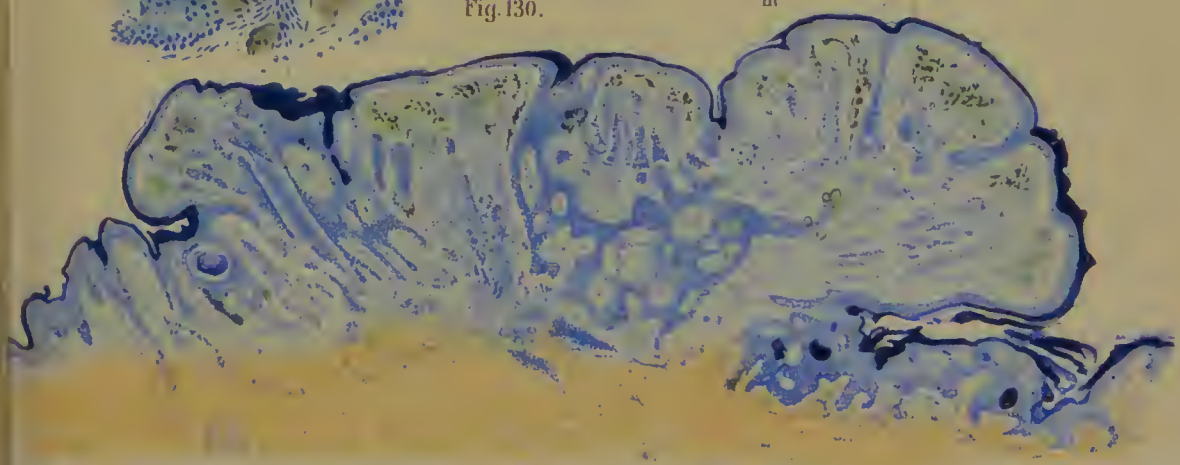

Gelbe Schwellung.

Leopold Voss

Fig 132.

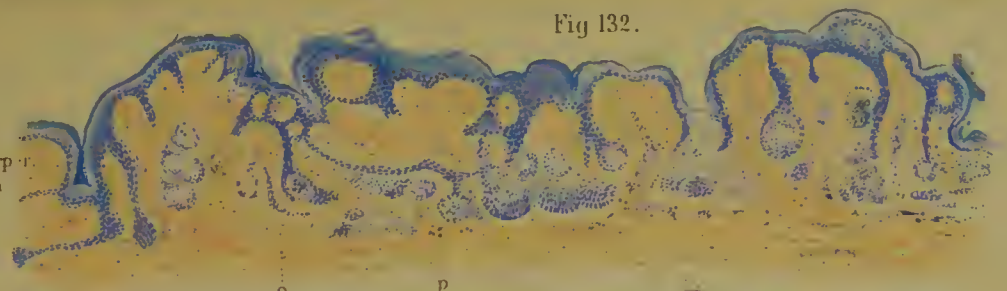

Fig. 133.

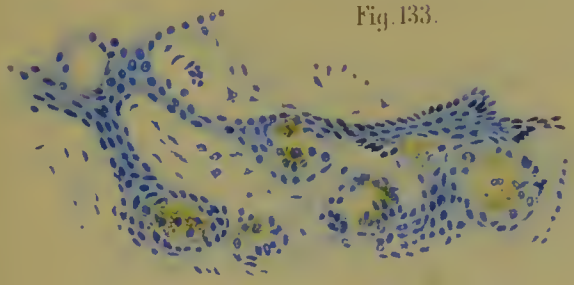

Fig. 134.

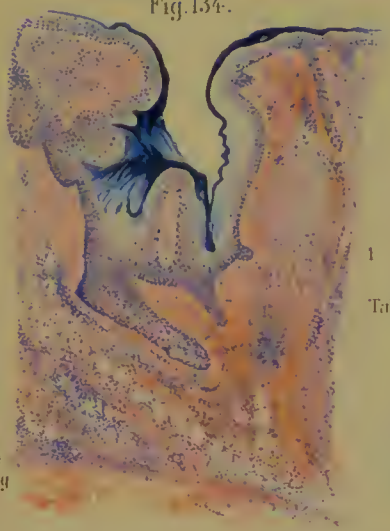

Fig. 135.



Fig. 136.

Fig. 137.



Fig. 138



Halbflüssige u. homogene Schwellung – Haarnaevi – Naevus der Erwachsenen.

Leopold Voss

Fig 139.

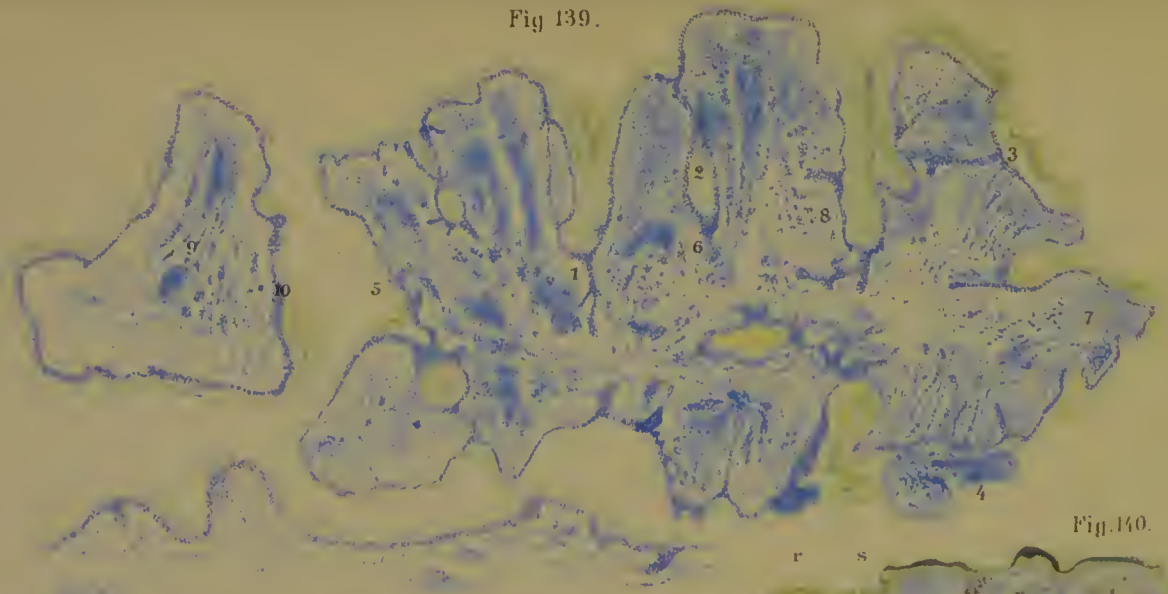

Fig.141.

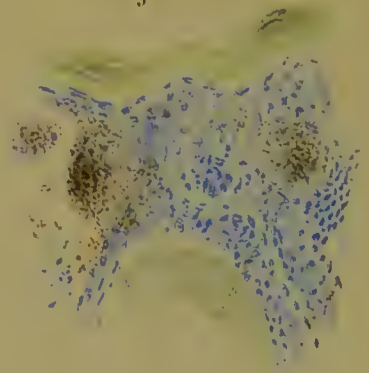

Gelbe
Schwellung.

$\frac{12}{1}$

Fig.140.



Naevi der Erwachsenen

Leopold Voss

Dem Andenken

von

Rudolf Virchow

gewidmet.

Einleitung.

„Bei allen diesen Formen (der Granulationsgeschwülste) sind „es überwiegend, jedoch nicht ausschliefslich, die Bindegewebs- „und bindegewebsartigen Teile, aus welchen die neue Entwicklung „hervorgeht. Der Prozefs beginnt auch hier wieder zunächst mit „einer Proliferation der Zellen, die zuerst anschwellen (Hyper- „trophie) und ihre Kerne in oft prodigiöser Weise vermehren „(Nukleation). Dann folgen Teilungen der Zellen selbst (Cellulation) „und das Ende (die eigentliche Florescenz) ist gewöhnlich die „Entstehung zahlreicher, im allgemeinen kleiner, aber in der Regel „verhältnismäfsig grofskerniger, meist runder Zellen, welche eine „gewisse Ähnlichkeit mit den sogenannten Lymphzellen haben „und die man früher auch vielfach unter dem Namen von Lymph- „und Exsudatkörperchen zu bezeichnen und auf eine direkte „Exsudation zu beziehen pflegte."

(Virchow, Geschwülste II, S. 388.)

Diese von Virchow vor 40 Jahren niedergeschriebenen Sätze kann man auch heute wiederum einem jeden Kapitel über Granulationsgeschwülste vorausschicken, ohne ein Wort zu ändern. Die Wissenschaft ist auf ihrem spiralig ansteigenden Wege heute fast an demselben Punkte wieder angelangt. Gegenüber den damaligen Untersuchungsmitteln war es allerdings ein grofser Fortschritt, als Cohnheim wenige Jahre später die Emigration der weifsen Blutkörperchen beobachten lehrte, und seine Schuld war es nicht, dafs in der Folgezeit auf Grund dieser Tatsache auch weitab liegende Gebiete, wie das der Granulationsgeschwülste, im Sinne der Emigrationstheorie umgearbeitet wurden. Der methodische Fortschritt auf dem Gebiet der Entzündungslehre beeinflufste die meisten Forscher derart, dafs noch vor wenigen Jahren die Virchowsche Anschauung über die Genese der Granulome antiquiert schien und die „Exsudatkörperchen" der vorvirchowschen Zeit zu einer scheinbar gesicherten Stellung bei dem Aufbau der

Granulome gelangt waren. Der Umschwung der Wissenschaft, welcher sie auf ihrer Bahn dem alten Standpunkte Virchows nahebrachte, gründete sich wieder auf einen methodischen Fortschritt, dieses Mal auf dem ureigensten Arbeitsgebiete Virchows, dem der subtilen mikroskopischen Untersuchung; es war ein Fortschritt in der Färbung der Zellen. Ich weifs wohl, dafs Virchow im allgemeinen den Resultaten der Tinktionstechnik gegenüber sich sehr skeptisch verhielt; ich bin aber überzeugt, dafs er mit einer gewissen Genugtuung die Resultate der Färbung auf „Granoplasma" und „Spongioplasma" begrüfst hätte im Hinblick darauf, dafs dieselben seine Anschauung der Genese der Granulome mittels Hypertrophie, Nukleation und Cellulation der sefshaften Bindegewebszellen Wort für Wort in ebenso ungeahnter wie einwandsfreier Weise bestätigen.

An der Beweiskraft der rein histologischen Untersuchung in dieser Frage zu verzweifeln und auf das Tierexperiment als auf ein Beweismittel von höherer Ordnung zu verweisen, wie Jadassohn[1] es zuerst und nach ihm andere getan, dazu sehe ich keinen Grund. Ja, für mich beruht der Glaube an eine höhere Evidenz des Tierexperiments in histogenetischen Fragen der menschlichen Pathologie auf einem logischen Irrtum; nur scheinbar stellt man sich damit auf den erhabenen Standpunkt des Cohnheimschen Froschversuches. In Wirklichkeit schafft man damit nur ein dürftiges Analagon zu dem Material aus der menschlichen Pathologie oder eine Serie solcher Analoga, und dann beginnt bei der Verwertung dieses zweifelhaften Materials genau dieselbe Methodik der rein histologischen Untersuchung, die Erforschung des „Nebeneinander" statt des „Nacheinander", die Betrachtung der toten Bilderserie statt des lebendigen Geschehens in Cohnheims Froschversuch. Wenn ich mit Umsicht vorgehe, liefert mir die menschliche Pathologie durch successive Excisionen ein völlig vergleichbares Material wie das Tierexperiment, hat aber den grofsen Vorzug, dafs es direkt zu beweisenden Schlüssen führt und uns nicht nur Analogieschlüsse an die Hand gibt. Dieser überall wohl zu beachtende Unterschied fällt aber bei der Frage der Granulome noch ganz besonders ins Gewicht, weil die einfachsten und daher klarsten Beispiele derselben, das Rhinophym, das Ulcus molle, das Rhinosklerom, die Mykosis fungoides gar nicht bei Tieren vorkommen.

Wie die Folge dieser unbegründeten Resignation eine Überschätzung der Beweiskraft des Tierexperimentes ist, so liegt der Grund derselben in einer Unterschätzung des rein histologischen Untersuchungsverfahrens. Diese Unterschätzung ist leicht begreiflich von seiten derer, welche noch mit beiden Füfsen in der längst überwundenen Periode der reinen Kernfärbung stehen, wohl stets von Zellen sprechen, in Wirklichkeit aber

---

[1] *Berl. klin. Wochenschr.* 1893. S. 222.

grofsenteils nur Kerne darstellen, d. h. in beliebiger Weise zu deutende disjecta membra des pathologischen Geschehens. Weniger leicht begreiflich ist die Unterschätzung der Leistungen der rein histologischen Untersuchung von seiten derer, welche die von mir inaugurierten Methoden der Protoplasmadarstellung adoptieren, das hierdurch sich ergebende, reiche, neue Tatsachenmaterial prinzipiell auch anerkennen, in der Hauptsache aber doch faktisch auf halbem Wege stehen bleiben, indem sie sich mit einzelnen Resultaten, wie z. B. dem Nachweise von Plasmazellen, begnügen, dem Nachweise des cellulären Zusammenhanges und der cellulären Entwicklung aber, auf den Virchow so viel Gewicht legte und der jetzt verhältnismäfsig leicht und sicher zu führen ist, aus dem Wege gehen. Charakteristisch für diese Anschauung ist es, dafs von letztgenannter Seite immer nur von einer Methode der Plasmazellendarstellung und deren Wert gesprochen wird, ohne auf meine durchaus verschiedenwertigen und sich ergänzenden Methoden der Protoplasmadarstellung einzugehen; dafs man diese Methoden, die den bewährten Abschlufs unzähliger früherer, weniger guter, eigener Methoden bilden, durch willkürliche Veränderungen „vereinfachte“ und sich damit begnügte, die Plasmazellen überhaupt nur zu erkennen, trotz meiner wiederholten Mahnungen, jede Spur des Granoplasmas im Bilde festzuhalten; dafs man, anstatt meine vierzehnjährigen Bemühungen um die Protoplasmadarstellung zu unterstützen, die Technik meiner Methoden sich nur halbwegs aneignete und von durchaus ungenügenden Bildern ausgehend selbstverständlich zu anderen Schlüssen kam. Die ganze „zeitgemäfse“ Lymphocytentheorie hätte gar nicht entstehen und Anhänger finden können, wenn die Darstellung des Granoplasmas und Spongioplasmas das heifsersehnte Ziel der Bestrebungen gebildet hätte und nicht die leichte Jagd nach Plasmazellen. Über den ganz verschiedenen Gang meiner Untersuchungen von den Bestrebungen der meisten Fachgenossen darf in Zukunft keine Unklarheit herrschen und ich definiere daher mit Wohlbedacht den Inhalt dieses Heftes — nicht etwa: Darstellung der Plasmazellen — sondern: die Schicksale des Granoplasmas.

Das Granoplasma ist derjenige ubiquitäre Bestandteil des Protoplasmas, welcher, unter pathologischen Verhältnissen sich in gröberer Weise anhäufend und die verschiedensten Formen des Abbaues und der Degeneration eingehend, jenen Reichtum an pathologischen Bildern hauptsächlich zuwege bringt, welcher uns dazu dient, die verschiedenen ähnlichen Affektionen mikroskopisch sicher zu unterscheiden und zu definieren. Wer es sich nicht in jedem einzelnen Falle zur Aufgabe macht, die volle, unter Umständen spurweise Verbreitung dieses Stoffes aufzudecken und sich statt dessen damit begnügt, nur die gröbsten Anhäufungen in Form von Plasmazellen nachzuweisen, begibt sich allerdings der Möglichkeit, über Herkunft

und Verbleib auch der Plasmazellen ein sicheres Urteil zu gewinnen. Wäre dem nicht wirklich so, so wäre es gar nicht zu verstehen, wie den Fachgenossen verhältnismäfsig so grobe Veränderungen wie der Granoplasmazerfall bei Mykosis fungoides oder die Abbröcklung und Fortschwemmung des Granoplasmas bei den meisten Granulomen hätte entgehen können.

Gilt dieser Satz für das weitere Schicksal der ausgebildeten Plasmazellen, so gilt er in noch höherem Mafse für die erste Entstehung der letzteren. Denn bei dieser Frage handelt es sich nicht blofs um die peinlich genaue Darstellung der ersten Spuren des Granoplasmas, sondern ebensosehr um die bekanntlich nicht so leichte Darstellung des schwer tingiblen Spongioplasmas, innerhalb welcher Substanz das Granoplasma sich abscheidet. Ich kann nach einer ziemlich langen Erfahrung den Satz aufstellen, dafs nur diejenigen Fachkollegen die wahre Entstehung der Plasmazellen aus gewöhnlichen Spindelzellen sicher erkannt haben, welche es vorher zu einer guten Darstellung des Spongioplasmas, soweit es mit den heutigen Färbungsmethoden möglich ist, gebracht haben. Dieser Satz ist eigentlich selbstverständlich und ebenso seine Umkehrung; es ist selbstverständlich, dafs diejenigen Fachgenossen von der Entstehung der Plasmazellen aus hypertrophischen Bindegewebszellen nicht überzeugt sein können, welche sich die Darstellung dieser hauptsächlich spongioplastischen Gebilde in ihrer vollen Entwicklung nicht speziell zur Aufgabe gemacht haben.

Nach dem Gesagten versteht es sich von selbst, dafs ich in diesem Heft nicht umhin kann, der Tinktionstechnik einen breiteren Raum als sonst zu gewähren. Die erste Tafel beschäftigt sich allein mit derselben und möge den Fachkollegen zum Vergleiche bei ihren Tinktionsbestrebungen dienen. Die nächste Tafel beschäftigt sich mit der Entstehung der Plasmazellen, d. h. — um mit Virchow zu reden — mit der Hypertrophie, Nukleation und Cellulation der Bindegewebszellen. Es folgen die etwas modifizierten Plasmazellen des Granulationsgewebes und dann als erstes Beispiel eines einfachen Granuloms: das Rhinophym, welches Gelegenheit gibt, die Atrophie der Plasmazellen zu studieren. Diesem eminent chronischen Granulom reiht sich als Gegenstück das akuteste aller Granulome, der weiche Schanker an, dessen Plasmom ebenfalls den einfachsten Typus repräsentiert. Dasjenige des Rhinoskleroms gibt sodann Gelegenheit, die hyaline Degeneration, und dasjenige der Mykosis fungoides, den einfachen Zerfall des Granoplasmas, die Granolyse, zu studieren. Die letzten beiden Tafeln führen uns auf das Gebiet der experimentellen Histopathologie und dienen dem Verständnis der chemischen Natur des Granoplasmas und seiner auf den vorhergehenden Tafeln erläuterten, spontan vorkommenden Strukturen.

Hiermit ist das zu behandelnde Gebiet der granoplastischen Phänomene nicht abgeschlossen; ich hoffe vielmehr, dem vorliegenden Hefte ein

solches über das Granulom der Tuberkulose und über das der Syphilis folgen lassen zu können. Mancher wird in diesem Hefte schon den Lupus schwer vermissen. Es ist ja bei der Bedeutung desselben und bei der Tuberkulose überhaupt sehr begreiflich, dafs sich die Diskussionen über Plasmazellen hauptsächlich mit dem tuberkulösen Plasmom befassen, obwohl in meiner Histopathologie (1894) und in meinem schon vorher verfafsten Artikel über Plasmazellen[2] mit Vorliebe andere Plasmome behandelt sind; aber es ist bedauerlich. Denn das Plasmom der Tuberkulose gehört nicht zu den einfachen, welche in diesem Hefte abgehandelt sind, und es versteht sich von selbst, dafs eine so wichtige Frage wie die Genese der Plasmazellen zunächst an einem Material allseitig bearbeitet werden sollte, welches im übrigen möglichst einfache, klare Verhältnisse darbietet und einer gleichartigen Beurteilung allerseits unterliegt.

Der Zufall hat es gewollt, dafs ich in Madrid vor kurzem von den Arbeiten des hervorragenden Histologen Ramon Cajal auf diesem Gebiet Kenntnis erhielt. Bei Gelegenheit der Untersuchung syphilitischer Gewebe fand dieser Forscher vollkommen unabhängig von mir und nahezu gleichzeitig Zellen mit eigentümlichen tinktoriellen Verhältnissen, welche er „cyanophile“ Zellen nannte und welche er damals in eine besondere Beziehung zum Syphilisvirus brachte. Herr Professor Ramon Cajal war so freundlich, mir die betreffende Stelle seines Lehrbuches[3] zugänglich zu machen, aus der hervorgeht, dafs es sich dabei um Plasmazellen gehandelt hat.

„Examinando, con un objetivo de inmersion homogénea, finos cortes de condiloma ó de otra produccion sifilitica cualquiera, halleremos en ellos dos especies celulares: 1° Corpusculos pequeñisimos (de 5 ó 6 micr. de dimetro) que poseen un nucleo esferico provisto de red cromatica. 2° Celulas mucho mas abundantes y de talla relativamente robusta, pues que miden ya de 7 á 13 micras; su forma, á veces esferoidal, aparece frecuentemente alargada y como elipsoidea; su protoplasma correctamente limitado y exento de espansiones, se colora bastante bien por las anilinas (á diferencia de las demas celulas del preparado que no se coloran), y exhibe vacuolas redondeadas que recuerdan las de las celulas leprosas; el nucleo es esférico, posee espesa red cromatica sin nucleolo, y su situacion es casi siempre escéntrica, confinando, sobre todo en las celulas grandes, con la vecindad del contorno celular. Nunca hemos visto en tales células núcleo análogo al de los leucocitos; por lo cual, y por su vacuolizacion

---

[2] Unna, Über die Bedeutung der Plasmazellen für die Genese der Geschwülste der Haut, der Granulome und anderer Hautkrankheiten. (*Berl. klin. Wochenschr.* 1892. No. 49.)

[3] Ramon Cajal, Manual de Anatomia patologica general. 1ª edicion. Barcelona 1890. S. 184, 199.

protoplasmica, nos inclinamos á estimarlas como celulas especiales cuya formacion suscita el gérmen sifilitico merced á las substancias que segrega. No es raro sorprender algunos ne estos corpusculos, que en delante llaremos sifiliticos, en vias de proliferacion directa.

. . . . los citados corpúsculos sifiliticos abunden tambien en las gomas en cuyas zones centrales hallanse en forma de infiltrado apretadisimo . . . .

. . . . Quizas el germen sifilitico todavia ignorado resida en las citadas celulas sifiliticas, cuyo protoplasma se tiñe por la fuchsina básica, violado de genciana etc . . . .; depone en pró de esta congetura, la vacuolacion de dichas celulas, la escentricidad des sus nucleos y su absoluta constancia en todas las producciones sifiliticas inflamatorias . . . .

Später hat Ramon Cajal, wie ich, von vornherein die allgemeine Bedeutung dieser Zellen erkannt und ihnen einen neuen Namen gegeben. Er hat die Figur, auf welcher die „syphilitischen Zellen“ dargestellt sind, auch in die dritte Auflage desselben Werkes[4] (1900) aufgenommen und sie hier als „cyanophile Zellen“ bezeichnet. Sie stellen nach Form, Umfang, Struktur und Lage des Kernes deutlich Plasmazellen dar, und es ist interessant, zu konstatieren, dafs die als vacuolas protoplasmáticas bezeichneten, granoplasmafreien Waben derselben durchaus nicht als vorwiegend oder ausschliefslich perinukleäre gezeichnet sind, sondern als gleichmäfsig über den Körper der Plasmazellen zerstreute Gebilde, ganz entsprechend meiner Auffassung. Ramon Cajal hat stets die Ansicht vertreten, dafs seine „cyanophilen Zellen“ aus gewöhnlichen fixen Bindegewebszellen hervorgehen und durch Übergangsformen mit diesen verbunden sind,[5] und ist auch bis heute der Virchowschen Anschauung, wie ich, treu geblieben.

---

[4] S. 235, Fig. 55.
[5] S. auch: La revista trimestral. Bd. I. 1886.

XXXII.

Gute und schlechte Darstellungen des Granoplasmas.[1]

Ein Vergleich der Güte verschiedenener Färbemethoden läfst sich natürlich nur an vollkommen gleichartigem Material durchführen. Da derselbe Schnitt sich wohl mehrmals in verschiedener Weise nach einander färben läfst, die Resultate sich dann aber nicht mehr gleichzeitig durch Nebeneinanderstellung prüfen lassen und überdies jede folgende Färbung durch jede frühere etwas beeinflufst wird, so sind wir auf „nahezu identische" Schnitte einer Schnittserie desselben Gewebestückes angewiesen. Als solche sind am empfehlenswertesten Schnitte von Ulcus molle, da dessen Granulom der Hauptsache nach aus sehr gleichmäfsig ausgebildeten, grofsen Plasmazellen besteht und aufser isolierten Herden atrophischer Plasmazellen sich kaum weitere Degenerationsformen in nennenswertem Grade vorfinden. Eine schlechte Färbung des Granoplasmas an solchen Schnitten ist mithin stets auf eine mangelhafte Methode, nicht auf eine pathologische Veränderung des Granoplasmas zurückzuführen. Innerhalb dieser Schnitte einer (kleinen) Schnittserie suchte ich in der Peripherie des zelligen Infiltrates Stellen auf, welche an der Grenze zwischen Herden grofser und atrophischer Plasmazellen lagen, so dafs beide Formen im engsten Nebeneinander sich auf einer kleinen Bildfläche zeigten und unter diesen wieder eine Stelle, wo die Zellen um eine erweiterte Lymphspalte angeordnet waren, so dafs die Grenzen aller Plasmazellen absolut deutlich hervortraten. Annähernd dieselbe Stelle aus ein und demselben gröfseren Zellenherde der Peripherie war in jedem Schnitte leicht anzutreffen, so dafs die zu ver-

---

[1] Vgl.: Über Plasmazellen, insbesondere beim Lupus. *Monatsh. f. prakt. Derm.* 1891, Bd. 12, S. 296. — Zur Kenntnis der Waldeyerschen Plasmazellen und Ehrlichschen Mastzellen. Ebenda 1891, Bd. 13, S. 364. — Über die Bedeutung der Plasmazellen. *Berl. klin. Wochenschr.* 1892, No. 49. — Über Protoplasmafärbung, nebst Bemerkungen über die Bindegewebszellen der Cutis. *Monatsh. f. prakt. Derm.* 1894, Bd. 19, S. 225. — Über Plasmazellen. Antikritisches und Methodologisches. Ebenda 1895, Bd. 20, S. 477. — Die Almkvistschen Plasmazellen. Ebenda 1902, Bd. 34, S. 297 u. 620. — Plasmazellen-Artikel in der Encyklopädie der mikroskopischen Technik von Ehrlich, Krause etc.

gleichenden Färbemethoden wirklich auf absolut vergleichbares Material angewandt wurden. Da die mindere Güte und Unbrauchbarkeit vieler, von verschiedenen Seiten empfohlener Methoden an den groben Verhältnissen der grofsen Plasmazellen nicht stark hervortritt, wohl aber an den feinen Verhältnissen der Granoplasmareste der atrophischen Plasmazellen, und gerade diese für die Beurteilung der Herkunft der Plasmazellen und des Schicksals des Granoplasmas von ausschlaggebender Bedeutung sind, so wäre ein Vergleich verschiedener Methoden blofs an grofsen Plasmazellen ein nutzloses Beginnen.

Figur 142. In dieser ersten Figur gebe ich solch einen kleinen Herd aus in Alkohol gehärtetem Ulcus molle-Gewebe wieder mit der pol. Methylenblau-Glycerinäther-Methode[2] gefärbt, die zur zeit unter den besten Methoden für Granoplasma wohl die verbreitetste ist, da sie gleichzeitig vortreffliche Übersichtsbilder über Plasmazellen und Mastzellen in differenten Farben (reines Blau und reines Rot) gibt, Kollagen und Hornsubstanz entfärbt, Mitosen und Hornbakterien, ja, die schwer färbbaren Streptobacillen sowie die meisten anderen Organismen nach einfacher Alkoholhärtung und schliefslich selbst Mucin metachromatisch darstellt. Das Bild zeigt die Vorzüge der Methode. Eine dunkelrot gekörnte Mastzelle, eingeklemmt zwischen zwei grofsen, dunkelblauen Plasmazellen links und einer atrophischen Plasmazelle rechts, darunter in der Mitte des Bildes eine Lymphspalte, und an dieser anstehend sieben weitere mehr oder weniger atrophische Plasmazellen. Die Abkunft von einer wohlausgebildeten, grofsen Plasmazelle zeigt deutlich nur noch die atrophische Plasmazelle rechts, die von den Füssen der Mastzelle umfafst wird, nämlich an ihrer rundlichen Form und deren granoplasmareichem Kontur. Bei allen anderen atrophischen Plasmazellen hat die Auswaschung des Granoplasmas durch den Gewebssaft zu einer Aufhellung des Zelleibes, einer Defiguration des Zellkonturs und einer Schrumpfung des Kernes geführt, so dafs die Abkunft von grofsen Plasmazellen nur noch durch folgende Momente angedeutet wird: den grofsen und nahezu kubischen Zelleib, zerstreute (dunkelblau gefärbte) Granoplasmareste an der Peripherie und relativ starken Chromatingehalt mit einzelnen groben Chromatinkörnern des Kerns. Man sieht ein, dafs, wenn durch eine der beliebten Kernfärbungen auch noch die ersten beiden dieser Kriterien beseitigt wären, die Herkunft der dann allein restierenden Kerne den verschiedensten Deutungen anheim fallen würde. Soviel geht aus dieser Figur hervor, dafs die gebräuchliche und zu Übersichtsbildern so gut geeignete pol. Methylenblau-Glycerinäther-Methode für das feinere Studium des Grano-

---

[2] Technik s. Artikel: Plasmazellen (Encykl. d. mikr. Technik von Ehrlich, Krause etc.) und Artikel: Glycerinäther, ebenda.

plasmas (und der Plasmazellen) noch nicht die beste genannt werden kann. Hierfür dienen die beiden folgenden Methoden, welche ich als die zur zeit besten hinstellen muss.

Figur 143. Aus demselben Ulcus molle-Stück ein benachbarter Schnitt und aus diesem eine benachbarte Zellengruppe desselben peripheren Zellenherdes wie in Figur 142. Zur Färbung diente die ausgezeichnete, zuerst 1894 von mir angegebene pol. Methylenblau-Anilin + Alaun-Methode.[3] Die zentrale Lymphspalte tritt hier deutlicher hervor, da das Kollagen und damit die Lymphspaltenränder etwas Blau zurückgehalten haben; sie ist umlagert von vier grofsen Plasmazellen links und neun atrophischen Plasmazellen rechts und unten in allen Stadien der Granoplasmaatrophie. Die untersten Zellen zeigen aufser den dunkelgefärbten Kernen nur noch dunkel gefärbte Granoplasmareste an der Peripherie, ebenso die Zelle rechts an der Lymphspalte; die übrigen leiten durch Vermehrung der dunkelgefärbten Reste von Granoplasma ganz allmählich zu den ganz mit Granoplasma erfüllten und wohlkonturierten grofsen Plasmazellen über. Man bemerkt auch hier noch besser als in der Figur 142, dafs eine stärkere Auswaschung des Granoplasmas stets mit einer Defiguration des Zellkonturs einhergeht. Im ganzen ist bei dieser Färbung das Granoplasma extrem dunkel gefärbt, dunkler als bei irgend einer anderen Methode. Keine andere ist daher so geeignet, die Übergänge zwischen grofsen und atrophischen Plasmazellen zu studieren, und sie sollte bei einschlägigen Fragen stets in erster Linie in Anwendung gezogen werden.

Figur 144. Der vorhergehenden Methode in Bezug auf den springenden Punkt, die Erkennung aller Granoplasmareste, an die Seite zu stellen, ist die neuerdings von mir angegebene[4] pol. Methylenblau-Carbol + Pyronin + Methylgrün-Methode, die sich aus der Pappenheimschen Methode für Lymphocyten des Blutes entwickelt hat. Das Granoplasma ist hier durch Pyronin dunkelrot gefärbt und zwar etwas weniger dunkel als bei der letztgenannten Methode durch die polychrome Methylenblaulösung. Die Granoplasmareste treten aber doch sehr deutlich hervor und zwar durch die zwei Umstände, dafs erstens die Kerne in Kontrastfarbe (blau) erscheinen und zweitens, dafs das Kollagen fast ganz ungefärbt und die Kerne viel heller gefärbt sind, so dafs die roten Granoplasmareste hier auf hellerem Grunde sich abheben. Als ein weiterer, für das Wesen der Kernkörperchen wesentlicher Umstand ist hervorzuheben, dafs bei dieser Methode die Kernkörperchen sich neben dem dunkelblauen Kernchromat in rot von dem hellblauen Kernsaft abheben, mithin die Farbe und vielleicht auch die chemische Natur des Granoplasmas teilen. Die Natur

---

[3] Neueste Technik siehe Artikel: Plasmazellen a. a. O.
[4] S. ebenda.

der protoplasmaarmen Zellen in diesem Bilde als atrophischer Plasmazellen tritt ebenso deutlich hervor wie in der vorigen Figur. Diese Methode sollte daher in zweiter Linie bei jedem Studium des Granoplasmas vergleichsweise herangezogen werden.

Figur 145. Unter den von anderen Autoren für Plasmazellen angegebenen Methoden ist nur eine einzige, welche bei diesem genauen Vergleiche auf ihre Darstellungskraft des Granoplasmas die Probe einigermafsen gut besteht; es ist die von JADASSOHN angegebene Essigentfärbung des mit alkalischem Methylenblau gefärbten Gewebes.[5] Die GRÜBLERsche Borax-+ Methylenblau-Lösung gibt nach halbstündiger Färbung bei dieser Entfärbung etwa die gleiche dunkelblaue Färbung der grofsen Plasmazellen wie die polychrome Methylenblaulösung nach einer Färbungsdauer von zwei Minuten. Aber die atrophischen Plasmazellen sind als solche weniger gut zu erkennen wegen zu starker Entfärbung der Granoplasmareste. Infolgedessen treten die grofsen Plasmazellen relativ zu stark hervor. Diese Methode empfiehlt sich daher höchstens als eine einfache zur Gewinnung von Übersichtsbildern über Vorhandensein und Verteilung der grofsen Plasmazellen; zum Studium der Übergangsbilder zwischen grofsen und atrophischen Plasmazellen kann ich sie nicht empfehlen.

Figur 146. In derselben Arbeit empfahl JADASSOHN auch das Thionin zur Darstellung der Plasmazellen, auf welches mich EHRLICH bereits unmittelbar nach meiner ersten Bekanntmachung der Plasmazellen aufmerksam machte, welches ich aber wegen seiner geringeren tinktoriellen Kraft im Vergleiche mit der polychromen Methylenblaulösung wieder fallen liefs. Im vorliegenden Bilde ist dieser Vergleich genau durchgeführt, indem an die Stelle der polychromen Methylenblaulösung eine 1%ige Thioninlösung im Schema der pol. Methylenblau-Glycerinäther-Methode (mit kurzer Entfärbung)[6] trat. Bei einem Vergleiche von Figur 146 und Figur 142 fällt zunächst eine schöne Metachromasie des Granoplasmas (Violett gegen Blau der Kerne) in Figur 146 auf, die aber nur den grofsen Plasmazellen anhaftet. Die atrophischen Plasmazellen sind als solche an Granoplasmaresten nicht mehr deutlich erkennbar, andeutungsweise höchstens noch an gröberen Chromatinresten der Kerne und Schatten von Spongioplasmaresten. Wegen der genannten Metachromasie wäre die Ausarbeitung einer Thioninmethode nach Analogie der pol. Methylenblau-Glycerinäthermethode wohl aussichtsvoll; bisher kann die Thioninfärbung mit unseren besten Methoden beim Studium der atrophischen Plasmazellen nicht konkurrieren.

---

[5] Das Detail dieser Färbung, welches JADASSOHN nicht angibt, entnehme ich einer Mitteilung von v. MARSCHALKÓ, Färbung in Borax-Methylenblau (oder LÖFFLERS Lösung) eine halbe Stunde (¼ bis zwei Stunden); Wasser 30,0 + Eisessig 1 Tropfen 10 Sekunden; Alkohol, Alkohol, Xylol, Balsam. *Auspitz' Archiv.* 1895, S. 23.

[6] S. Artikel: Plasmazellen a. a. O.

Figur 147. Von v. Marschalkó wurde eine Vereinfachung der Plasmazellendarstellung vorgeschlagen und von anderen Autoren (z. B. Justi) sanktioniert, die Entfärbung der mit Löfflers Methylenblaulösung oder Borax-Methylenblaulösung gefärbten Gewebe in 70%igem Alkohol.[7] Da ich meine Studien der Protaplasmafärbung 1891 mit der Alkoholentfärbung nach allen Richtungen begonnen hatte und durch die Mifserfolge erst zur Prüfung anderer Alkohole und dann aller möglichen anderen Stoffe gedrängt worden war, so ist mir die Aufstellung dieser Methode stets unverständlich gewesen. Der genaue Vergleich mit anderen Methoden am selben Material ergibt denn auch ihre Inferiorität; sie ist unter allen angegebenen Methoden die schlechteste. Nicht nur, dafs die Protoplasmaleiber fast aller atrophischen Plasmazellen entfärbt werden und dadurch ein ganz künstlicher Gegensatz zwischen den allein restierenden grofsen Plasmazellen und den übrigen Zellen und Kernen entsteht, auch die grofsen Plasmazellen leiden in der Färbung, indem gröfsere Anteile des Granoplasmas, welche die Farbe weniger stark festhalten, entfärbt werden. Dadurch entsteht der Anschein granoplasmaleerer Waben und Wabenkomplexe im Leibe der grofsen Plasmazellen, während solche granoplasmaleere Waben an besser gefärbten, benachbarten Schnitten nicht existieren. Ich halte es nicht für unmöglich, dafs die unrichtige Lehre von v. Marschalkó, die Plasmazellen besäfsen um den Kern typischerweise eine ungefärbte Zone, auf seine Vorliebe für diese unzureichende Methode zurückzuführen ist. In Wirklichkeit sind bei einem grofsen Teil der Plasmazellen einzelne Waben und Wabenkomplexe in ganz unregelmäfsiger Verteilung granoplasmaarm und granoplasmafrei, wie es die Bilder nach guten Methoden auf den folgenden Tafeln zeigen, aber durchaus nicht nur oder hauptsächlich die Waben in Kernnähe und noch weniger solche, die den Kern allseitig umgeben. Gesetzt aber auch, die von Granoplasma freien Waben befänden sich etwas öfter in Kernnähe als in der Nähe der Peripherie, so läge kein Grund vor, nur die ersteren Plasmazellen für typisch zu halten. Nach solchem Prinzip könnte und müfste man unendlich viele verschiedene Typen von Plasmazellen aufstellen. Da die Bildung des Granoplasmas in den Waben des Spongioplasmas ebenso schrittweise vor sich geht, wie der Abbau und Schwund des Granoplasmas, so ist es allein vernünftig, das Extrem der Wabenerfüllung mit Granoplasma als Typus der Plasmazellen festzuhalten, wie ich es von vornherein vorschlug und alle anderen ähnlichen Zellformen als irgendwie modifizierte (total oder partiell ausgewaschene, abgebröckelte) Plasmazellen zu beschreiben, nachdem man durch Anwendung der wirklich besten Färbemethoden alles färbbare Granoplasma tatsächlich

[7] *Auspitz' Archiv.* 1895, S. 24.

gefärbt hat. Erst auf der Basis der letzteren Voraussetzung ist es dann auch möglich, die grofsen und interessanten Unterschiede in dem Granoplasmagehalt zu erkennen, die zwischen den verschiedenen Plasmomen bestehen. Das Plasmom des Ulcus molle zeichnet sich durch den reichen Gehalt seiner grofsen Plasmazellen an Granoplasma aus, weshalb ich es gerade zu dieser Studie gewählt habe.

Figur 148. Da öfters und mit Recht behauptet worden ist, die Plasmazellen liefsen sich auch bei einer einfachen Hämatëin-Kernfärbung sehen, so füge ich schliefslich den Vergleichsbildern noch ein so gefärbtes an. Man erkennt in der Tat die grofsen Plasmazellen, aber nur noch an der Gröfse des Zelleibes, der annähernd kubischen Form und dem starken und grobkörnigen Chromatingehalt der Kerne. Jede Spur der amorphkörnigen Substanz, die das Granoplasma darstellt, ist verwischt; Spongioplasma und Granoplasma sind zu einer schwach gefärbten, homogenen Masse verschmolzen, atrophische Plasmazellen sind nicht erkennbar. Ein so grofser Unterschied ist zwischen der Behauptung: „man sieht Plasmazellen“ und der anderen: „man ist im stande, das Schicksal des Granoplasmas mittels einer bestimmten Methode zu verfolgen“.

Die bisher beschriebenen fünf Vergleichspräparate entstammten alle vergleichbaren Schnitten eines und desselben in Alkohol gehärteten Ulcus molle. Die drei folgenden Bilder stellen grofse und kleine Plasmazellen aus Geweben dar, welche nicht in Alkohol, sondern in anderen Konservierungsflüssigkeiten fixiert wurden, da auch solche zum Studium der Plasmazellenfrage herangezogen worden sind, und zwar wählte ich, als die wichtigsten, die Fixierungen in Sublimat, Formalin und Flemmings Lösung. Hier ist natürlich nicht — wie in den ersten fünf Präparaten — von einer scharfen, quantitativen Vergleichung die Rede, da es sich um verschiedene Präparate und Affektionen handelt. Immerhin sind die Differenzen so bedeutend gegenüber der Alkoholfixierung, dafs der Vergleich belehrend ausfällt; um ihn wenigstens einigermafsen schlagend zu machen, ist bei allen drei Präparaten ein und dieselbe Färbungsmethode angewandt, die pol. Methylenblau-Glycerinäther-Methode, so dafs dieselben einem Vergleiche mit Figur 142 unterliegen können.

Figur 149a und *b*. In diesem ersten Doppelbilde kommen Zellgruppen zur Darstellung aus einem tertiär syphilitischen Geschwüre des Armes, von dem benachbarte Stückchen teils in konzentrierter Sublimatlösung, teils in Alkohol fixiert wurden. In der Peripherie des Geschwüres befinden sich den Gefäfsen entlang Gruppen von grofsen Plasmazellen, welche sehr auffällig und daher für den Vergleich der Färbungsmethoden besonders passend erscheinen. Die Zellgruppe 149a stammt aus dem mit Sublimat, die Gruppe 149b aus dem mit Alkohol fixierten Gewebsstück; beide sind genau auf dieselbe Weise mittels der pol. Methylenblou-

Glycerinäther-Methode gefärbt. Wie man sieht, fällt der Vergleich zu Gunsten der Alkoholfixierung aus. Sie liefert (Figur 149b) bei dieser Färbung (ebenso wie in Figur 142) ein dunkelblau gefärbtes Granoplasma mit einem Stich ins Violette und von amorph-körniger Struktur; das Granoplasma ist so dunkel gefärbt, dafs die Kerne trotz ihrer dichten Chromatinanhäufungen relativ hell von dem Zellenleibe sich abheben.

Dieselbe Färbung erzeugt bei dem in Sublimat (Figur 149a) fixierten Gewebe eine mehr ins Graugrünliche spielende Blaufärbung des Granoplasmas von geringerer Intensität und mehr homogener, wolkiger Beschaffenheit. Die Kerne treten relativ dunkel aus dem Zellkörper hervor.

Allerdings kann man durch sehr viel längere Färbung der Sublimatschnitte eine bessere und ähnliche Färbung wie bei den Alkoholschnitten erreichen, aber ganz so schön wie bei der einfachen Alkoholfixierung werden die Präparate nicht; man hat eben den Widerstand zu überwinden, den die Affinität des Sublimats zum Granoplasma der späteren Färbung des letzeren gegenüber ausübt. Immerhin ist die Sublimatfixierung, wenn sie wegen anderer Nebenwirkungen, z. B. auf rote Blutkörperchen, gewünscht wird, von allen Fixierungsarten noch diejenige, welche der reinen Alkoholfixierung am nächsten kommt. Vorausgesetzt, dafs man die Fixierung mit Sublimat nur eine kurze Zeit einwirken und eine intensive Färbung folgen läfst, so erhält man ganz gute Granoplasmapräparate. Man kann also, um die hier illustrierten Resultate zusammenzufassen, auch durch Sublimatfixation, Thioninfärbung und Essigentfärbung brauchbare Resultate auf diesem Gebiete erreichen, obwohl diese Methoden nicht die Einfachheit der Alkoholfixation besitzen und die tiefe Färbung auch der winzigsten Granoplasmastäubchen gewährleisten, wie die in den Figuren 142, 143 und 144 vorgeführten drei Hauptfärbemethoden.

Figur 150. Diese Figur stellt Plasmazellen aus einem in Formalin fixierten Ulcus molle dar. Diese Fixation hat bekanntlich den Vorteil, dafs die Streptobacillen sich leichter und stärker als an Alkoholpräparaten färben lassen, was damit zusammenhängt, dafs Granoplasma und Chromatin an Färbbarkeit eingebüfst haben. Wie man sieht, steht die Färbung der Plasmazellen hier ungefähr auf der niederen Stufe der Hämatëinfärbung: man erkennt sie eben, das ist alles. Sehr gut sind dagegen, wie bekannt, die roten Blutkörperchen in ihrer Form erhalten, und ihr Inneres färbt sich bei dieser Methode blafsgrün, während eine Randzone ungefärbt bleibt (*a*). Die Mastzellen färben sich im Gegensatz zu den Plasmazellen tief und schön metachromatisch und die Kapillarwandungen treten ungewöhnlich stark gefärbt hervor (*b*). Für das Studium des Granoplasmas aber ist die Formalinfixation nicht brauchbar.

Figur 151. Das zu Grunde liegende Lupus-Präparat ist in Flemmings Lösung fixiert. Man erkennt diese Fixation aus der mitgezeichneten Blut-

kapillare, die neben wohlerhaltenen polynukleären Leukocyten die roten Blutkörperchen zu einer bräunlichgelben Masse zusammengesintert zeigen (*a*). Die Plasmazellen sehen wie Schatten aus (*b*); trotz der überaus grofsen tinktoriellen Kraft der polychromen Methylenblaulösung sind die Zellleiber fast gar nicht und in den Kernen nur die gröbsten Chromatinbrocken graublau gefärbt. Nur an diesen und an der Zellform erkennt man die grofsen Plasmazellen, die atrophischen sind als solche nicht erkennbar. Die Osmiumfixation hat alle betreffenden Differenzen ausgelöscht und steht also weit hinter der Formalinfixation zurück. Andere Dinge treten auf diesen Präparaten dagegen stärker hervor, besonders die Mitosen (*c*) und die hyalin degenerierten Zellen (*d*), von denen je eine aus anderen Stellen desselben Schnittes der Figur aussen einverleibt wurde. Ebenso ist eine grofse rundliche Mastzelle unten (*e*) in die Figur eingezeichnet, um zu zeigen, dafs bei den Osmiumpräparaten die rote metachromatische Färbung fehlt; die Körnung erscheint dunkel graublau. Die Mitose gehört vermutlich einer Plasmazelle an; eine Sicherheit dafür besteht bei dem Fortfall der charakteristischen Granoplasmafärbung nicht.

XXXIII.

Entstehung der Plasmazellen. — Plasmatochterzellen. — Die Plasmazellen des Granulationsgewebes.

Für die Genese der Plasmazellen sind bekanntlich zwei sich diametral gegenüberstehende Ansichten aufgestellt, die erste von mir sofort bei Bekanntgebung der Plasmazellen, die zweite sehr bald darauf von NEISSER und seinen Schülern JADASSOHN und v. MARSCHALKÓ. Nach meiner — auch heute noch von mir in demselben Umfange wie vor zehn Jahren festgehaltenen — Anschauung entstehen die Plasmazellen aus gewöhnlichen spindel- und blattförmigen Bindegewebszellen durch extreme Anhäufung von Granoplasma, nach der NEISSERschen Schule aus den Lymphocyten des Blutes, welche in das Gewebe ausgewandert und dort zu den grofsen Plasmazellen weiter gewachsen sind. Für diese letztere Ansicht habe ich dasjenige Bild, welches für mich allein beweisend sein würde, die regelmäfsige Emigration von Lymphocyten aus den Blutgefäfsen in sich bildenden Plasmomen — etwa nach Analogie der überall leicht nachweisbaren Emigration polynukleärer Leukocyten — und die weiter notwendigen Übergangsstufen zwischen solchen emigrierenden Lymphocyten des Blutes und den grofsen Plasmazellen bisher stets vermifst. Daher kann ich mich dieser Lehre, so viele Anhänger sie auch heute noch zählt, nicht anschliefsen. Dagegen finde ich an geeigneten Orten nach wie vor für sich selbst sprechende Übergangsbilder zwischen gewöhnlichen Bindegewebszellen und Plasmazellen, so dafs ich die Genese aus ersteren zur Zeit als die allein berechtigte Lehre betrachte. Der Darstellung dieser Übergangsbilder ist der gröfsere Teil dieser Tafel gewidmet.

Will man diese Übergangsbilder studieren, so wird man selbstverständlich derartige Proliferationsstätten aufsuchen, wo schon die gewöhnlichen Bindegewebszellen möglichst gut ausgebildet und grofs sind, was in der Haut nur bei gewissen mit Hypertrophie der Bindegewebszellen einhergehenden Prozessen der Fall ist. Die weichen Plasmome, in

denen die einmal gebildeten Plasmazellen als solche durch (mitotische und amitotische) Teilung sich ins Ungemessene weiter vermehren, eignen sich also nur im ersten Beginne, später dagegen nicht mehr so gut hierzu als diejenigen Affektionen, in denen mit der Plasmom — eine Fibrombildung parallel einhergeht und fortdauernd neue Plasmazellen aus gewöhnlichen Bindegewebszellen entstehen. Als solche nenne ich vor allem das Lupusfibrom, die tuberkulösen Granulationen und Fisteln, das Ulcus cruris und die gewöhnlichen elephantiastischen Verdickungen an varikösen Unterschenkeln und endlich die syphilitische Initialsklerose — alles Hautaffektionen, die teils dem Sektionsmesser. teils dem Messer des Chirurgen leicht zugänglich sind.

In allen diesen Geweben findet man, besonders an der Grenze zwischen Plasmom- und Fibromherden, zunächst Plasmazellen, denen die gewöhnliche kubische oder rundliche Form abgeht und die sich durch spitze, langgestreckte Ausläufer auszeichnen, die, fast ganz aus wabigem Spongioplasma bestehend, sich in nichts von den Ausläufern der umgebenden spindel-, flügel- und plattenförmigen Bindegewebszellen unterscheiden. Diese wohl allgemein bekannten Bilder könnte ein Anhänger der Lymphocytentheorie zur Not so deuten, dafs die lymphocytär entstandenen Plasmazellen sich in gewöhnliche Bindegewebszellen zu verwandeln strebten. Ich lege daher auf diese häufigen Bilder kein Gewicht, so gut sie mit meiner Theorie harmonieren. An denselben Stellen sind weiter auffallende Bilder oft vorhanden, in denen mehrere regelmäfsig kubische Plasmazellen, in einer Reihe liegend, eine einheitliche Lymphspalte ausfüllen und sowohl die erste wie die letzte nach aufsen nicht kubisch geformt ist, sondern mit einem spongioplastischen, spitzen Ausläufer endet, so dafs die ganze Reihe aus der Umwandlung einer einzigen grofsen hypertrophischen Bindegewebszelle hervorgegangen zu sein scheint, wie sie die benachbarten Lymphspalten tatsächlich ausfüllen. Auch auf diese Brutstätten der Plasmazellen, so wenig sie mit der Lymphocytentheorie und so gut sie mit meiner Theorie harmonieren, lege ich kein grofses Gewicht, da schliefslich jedes blofse Nebeneinander durch Zuhilfenahme von Hilfshypothesen auch in anderem Sinne zu deuten ist.

Um so mehr Gewicht lege ich dagegen auf diejenigen Bilder, in welchen nicht ein Nebeneinander für die histiogene Entstehung der Plasmazellen spricht, sondern der unmittelbare Zusammenhang der Plasmazellen mit ganzen, gewöhnlichen Spindelzellen diese Entstehung beweist, und unter diesen wieder am meisten Gewicht auf solche Bilder, in denen die Plasmazelle nur einen Anhang zu der an Gröfse bedeutenderen Spindel- oder Plattenzelle bildet. Denn diesen Bildern gegenüber wird kein Forscher die kühne Hypothese wagen, die umfangreiche, weit in das Kollagen hinein sich erstreckende

Bindegewebszelle habe sich aus der relativ kleinen Plasmazelle ohne weitere Veränderung dieser heraus entwickelt.

Die folgenden Übergangsbilder fasse ich also stets so auf, dafs durch Anhäufung des in geringem Grade stets — besonders um den Kern — vorhandenen Granoplasmas, die Bindegewebszellen sich mehr und mehr abrunden, ihre Ausläufer einziehen und den gegenseitigen Zusammenhang verlieren. Häufig geschieht das bei sehr grofsen Bindegewebszellen nur an einzelnen Teilen des Zellkörpers, besonders immer dann, wenn die Zelle mehrere Kerne besitzt. Das Granoplasma häuft sich dann um einen oder mehrere Kerne an und gleichzeitig Chromatin in den Kernen. Diese Teile schnüren sich dann vom übrigen Zellkörper los. Wo sie noch breit- oder halsartig abgeschnürt, mit dem übrigen Zellkörper zusammenhängen, entstehen die beweisenden Übergangsbilder; sehr sprechende Bilder in diesem Sinne liefern auch noch die eben abgelösten, aber noch in situ verharrenden Plasmazellen.

Figur 152. Die ersten beiden Bilder dieser Tafel zeigen aus demselben Schnitte eines Lupusfibroms Übergangszellen neben gewöhnlichen Plasmazellen, Figur 152 eine kleine Stelle des Präparates im Zusammenhange, Figur 153 einzelne im Präparate zerstreute Übergangszellen. Der Schnitt ist mit der für Granoplasma und Spongioplasma gleich ausgezeichneten pol. Methylenblau — Karbol + Pyronin + Methylgrünmethode[1] gefärbt, wobei das Granoplasma dunkelrot, das Spongioplasma hellrot, das Kernchromatin blau und das Kernkörperchen wiederum rot erscheint.

In Figur 152 ist rechts unten eine Blutkapillare quer getroffen, an die sich nach oben vier grofse Plasmazellen anschliefsen, die dann durch Übergangszellen direkt in das rechts oben sich ausbreitende Bindegewebszellennetz des Lupusfibroms übergehen. Auf die vier genannten kubischen Plasmazellen folgt zunächst eine mit spitzem Ausläufer, sodann nach links oben hin zwei, die mittels eines Ausläufers zusammenhängen und deren obere wiederum durch einen Ausläufer mit einer gewöhnlichen, vier Ausläufer und wenig Granoplasma zeigenden Bindegewebszelle zusammenhängt. Einer der letzteren hängt nach links mit einer Übergangszelle zusammen, die bereits viel Granoplasma und einen sehr chromatinreichen Kern birgt, ihre Ausläufer noch erhalten hat. Die linke Seite des Bildes wird unten von zwei sehr grofsen, abgerundeten Plasmazellen eingenommen, oben von zwei Plasmazellengruppen. Die untere derselben besteht aus zwei zusammenhängenden Zellen, die durch ihren Granoplasmareichtum und den starken Chromatingehalt sich an die Seite der Plasmazellen, durch die bedeutenden Ausläufer an die der gewöhnlichen Binde-

[1] S. Artikel: Plasmazellen, in der Realencyklopädie von Ehrlich, Krause u. a.

gewebszellen stellen. Die obere Gruppe von vier Plasmazellen ist augenscheinlich durch Zerschnürung aus einer sehr grofsen Spindelzelle entstanden, deren Enden die Eckzellen noch aufweisen, von denen die obere sogar noch mit einer gewöhnlichen Bindegewebszelle direkt zusammenhängt.

Figur 153. Unter diesen vereinzelten Übergangszellen betrachte man zunächst die Zellen *a* und *b* als einfachsten Fall. Es sind gewöhnliche Spindelzellen mit chromatinarmen Kernen, an denen die linke Seite durch Granoplasmazunahme kolbig angeschwollen ist, ohne die dort befindlichen spitzen Ausläufer bereits eingebüfst zu haben. In diesen dicken Zellenden hat das Chromatin der daselbst befindlichen Kerne sich derart vermehrt, dafs sie den Habitus der Plasmazellenkerne angenommen haben (sog. Radkerne). Eine weitere Abschnürung dieser Zellenden würde aus ihnen isolierte Plasmazellen zunächst mit Ausläufern, später ohne Ausläufer machen. Die Übergangszellen *c* und *d* zeigen denselben Prozefs an gröfseren Plattenzellen. Hier werden ganze Teile der grofsen Zellplatte zu Plasmazellen, welche von vornherein mehr gradlinige Konturen und kubische Formen aufweisen. An der Zelle *d* hat die Zerklüftung an der Grenze der Plasmazelle schon begonnen, so dafs man die spätere Form derselben bereits klar erkennt. Die Übergangszellen *e* und *f* illustrieren denselben Vorgang an der Spinnenform der Bindegewebszellen, d. h. an Zellen mit vielen Ausläufern, die man auch als Knotenpunkte eines reichlich anastomosierenden Bindegewebszellennetzes auffassen kann, in welchem die einzelnen Zellen sich nur schwierig oder gar nicht voneinander trennen lassen. In diesen Fällen sind die entstehenden Plasmazellen von Anfang an halsartig vom übrigen Körper abgeschnürt und meist mit mehreren Ausläufern versehen, die allmählich eingezogen werden. Die Zelle *g* stellt die nahezu vollkommene Verwandlung einer Bindegewebszelle mit langen Ausläufern in eine grofse Plasmazelle dar, deren drei Kerne alle den Radtypus angenommen haben und deren Ausläufer links bereits verschwunden sind. Für diejenigen Leser, denen das Bild der Spindel-, Platten- und Spinnenzellen im hypertrophischen Hautgewebe fremd ist, sei die Bemerkung eingeschaltet, dafs alle gröfseren Zellen derart zwei, drei, ja noch mehr Kerne zu beherbergen pflegen.

Figur 154. Eine Stelle aus dem tuberkulösen Granulationsgewebe um eine Analfistel an der Grenze zwischen fibröser und plasmomatöser Neubildung. Die sehr grofsen, teils platten-, teils spinnenartigen Bindegewebszellen, die aus einem grofswabigen Spongioplasma mit sehr wenig Granoplasma und sehr chromatinarmen Kernen bestehen, bilden die Hauptzellenmasse, in welche nur einige Plasmazellen eingestreut sind. Diese treten auf als einseitige Verdickungen von Spindelzellen (*a*, *b*, *c*), oder Spinnenzellen (*d*). Bei *c* finden sich die ersten zwei kubischen

Plasmazellen, deren Gesamtform die Konturen einer Spindelzelle nachahmt. Die Übergangszelle *c* läfst deutlich erkennen, wie der rundliche Körper der Plasmazelle sich von dem bandartigen, flachen Körper der Spindelzelle abzulösen im Begriffe ist. Eine Zeit lang liegt dann die Plasmazelle in einer konkaven Aushöhlung der Spindel- oder Plattenzelle, wie das Ei in seinem Becher — ein sehr häufig vorkommendes Bild.

Figur 155. Zwei Übergangszellen aus dem subcutanen Gewebe bei Ulcus cruris. Die Zelle links ist eine grofse Plattenzelle, deren linke Hälfte durch Zunahme von Granoplasma und Kernchromatin sich direkt in eine Plasmazelle von rhomboidaler Gestalt umwandelt. Die Begrenzung gegen die rechte unveränderte Hälfte der Zellplatte ist oben schärfer als am unteren Rande. Ein links oben abgehender Fortsatz ist auch stark granoplasmahaltig.

Die Übergangszelle rechts entspricht ziemlich genau der darüber abgebildeten Zelle *c* von Figur 153. Das kolbig angeschwollene und wie abgeknickte Ende einer Spinnenzelle wandelt sich in eine Plasmazelle um. Nur enthält hier der Mittelteil der Zelle auch einen Kern und zeigt ebenfalls Zunahme des Granoplasmas und Kernchromatins.

Figur 156. Die drei folgenden Bilder entstammen zwei Fällen von Initialsklerose, einer Affektion, welche stets in reichem Mafse Übergangsbilder zwischen Plasmazellen und gewöhnlichen Bindegewebszellen aufweist. In der ersten Figur ist eine grofse Spindelzelle abgebildet, welche an der oberen Kante einen genau von einer Plasmazelle ausgefüllten Ausschnitt aufweist. Sie repräsentiert eine nicht unbedeutende Zahl von lehrreichen Übergangsbildern, in denen die Konturen einer grofsen Spindel- oder Plattenzelle von einer dicht anliegenden Plasmazelle derart fortgesetzt werden, dafs beide ein einheitliches Gebilde darstellen würden, wenn nicht eine Spalte zwischen beiden die erfolgte Ablösung der Plasmazelle anzeigte. In höherem Grade liegt hier dasselbe vor wie bei den bei Figur 154 c erwähnten becherförmigen Eindrücken der Bindegewebszellen, in denen das eine Ende einer Plasmazelle genau hineinpafst.

Zwischen den Ausläufern dieser Zelle ist eine in mitotischer Teilung befindliche Zelle gezeichnet. Die Mitose ist durch Alkoholwirkung verklumpt, aber noch erkennbar. Die nicht bei der allgemeinen Aufhellung, welche jede Mitose begleitet, mit verschwundenen Reste von Granoplasma an der Zellenperipherie deuten darauf hin, dafs sich hier eine Plasmazelle mitotisch geteilt hat, wofür auch die abgerundete Form der Zelle spricht. Wo diese Kriterien fehlen, ist eine sichere Entscheidung, ob die Mitose einer Plasmazelle vorliegt, nicht möglich. Jedenfalls ist die mitotische Teilung nicht der einzige Weg der Proliferation der Plasmazellen; die amitotische Zerklüftung der Zellen scheint sogar bei weitem der häufigere Vorgang zu sein.

Damit sind wir in die zweite Lebensperiode der Plasmazellen eingetreten, ihre Vermehrung als Plasmazellen und die Bildung der Heerde von Plasmatochterzellen. Die folgende

Figur 157 gibt einige der hierher gehörigen Bilder. Die Übergangszelle *a* mit einem Ausläufer nach links, hat sich nach rechts in eine Plasmazelle verwandelt, wobei der Kern sich bereits wieder geteilt hat. An dieser Teilung nimmt das Protoplasma nur soweit Anteil, dafs es zwischen den wie mit dem Messer erzeugten, parallel sich gegenüberstehenden Teilflächen der beiden Tochterkerne eine seichte Einkerbung zeigt. Wird hier die Abschnürung des Protoplasmas perfekt, so müssen offenbar zwei kubische Plasmazellen nebeneinander entstehen, die durch einen schmalen Spalt getrennt sind — ein Bild so häufig, dafs es die Erklärung geradezu herausfordert. Diese kann nur die senkrechte Zerklüftung einer grofsen, längsgestreckten Zelle in mehrere kubische Portionen sein (vergl. Figur 152 links oben und rechts unten, und Figur 154e). Die direkte Zellteilung der Plasmazellen zeichnet sich geradezu durch diese wie mit dem Messer senkrecht zur Längsachse geschehende Abschnürung aus, für welche der Ausdruck: Zerklüftung wohl der bezeichnendste sein dürfte.

Die grofse Plattenzelle *b* zeigt an ihrer oberen Hälfte, wo sie sich in Plasmazellen verwandelt, ebenfalls diese Zerklüftung; der untere Teil, der noch Fortsätze besitzt und weniger Granoplasma gebildet hat, weist in der Mitte neben einander zwei runde Kerne auf, welche bereits viel Chromatin bergen (sog. Radform). An den Übergangszellen gewahrt man, allerdings selten, dafs die Kerne sich bereits früher mit Chromatin als der Zellenleib mit Granoplasma gesättigt haben; es bestehen dann sog. Radkerne in grofsen Spindel- oder Plattenzellen.

c ist ein Komplex von drei Zellen, die, wie die genau aufeinander passenden Teilungsflächen bekunden, früher zusammen gehört haben; links oben und rechts unten sind aus diesem früheren Block durch ziemlich geradlinige Zerklüftung kubische Zellformen abgespalten. Der mittlere, stehengebliebene Rest stellt eine sonst gewöhnliche Plasmazelle dar mit nach oben rechts abgehendem, flügelförmigem Fortsatz.

Figur 158. Die Plasmazellen dieser Figur entstammen einer Initialsklerose und können für diejenigen Fälle als typisch gelten, wo eine rapide Plasmazellenbildung besteht. Stets geht mit der Vermehrung der Plasmazellen durch Teilung eine starke Ansammlung von Granoplasma im Zellenleibe und von Chromatin in den Kernen einher, die ganzen Zellen färben sich sehr dunkel. Die helleren Stellen in ihnen entsprechen Waben oder Wabenkomplexen, die einen etwas geringeren Granoplasmagehalt besitzen. Doch besteht nirgends an diesen Brutstätten eine granoplasmafreie, ungefärbte Zone um den Kern. Wo im Präparate solche

auftreten, handelt es sich stets um schon partiell ausgewaschene, ältere Plasmazellen, wobei der Ort der granoplasmafreien Waben ganz unbestimmt, wechselnd und daher nichts weniger als typisch ist. Die hier abgebildeten Zellgruppen lassen weiter noch die zwei Eigenschaften der Plasmazellen erkennen, die (amitotische) Teilung durch geradlinige Zerklüftung und die Neigung zur Kernteilung ohne folgende Zellteilung. Durch letztere kommt es in fast allen Plasmomen zu mehr oder minder grofsen Zellklumpen mit vielen Kernen. Die Neigung zur geradlinigen Zerklüftung prägt den daraus entstehenden Plasmatochterzellen hauptsächlich ihren kubischen Habitus auf.

Im allgemeinen läfst sich nicht verkennen, dafs je zellenreicher und dichter die Plasmome gebaut sind, um so mehr die Tochterzellenbildung durch amitotische Zerklüftung an Stelle der indirekten Teilung mittels Mitose tritt.

Mit diesem Bilde beschliessen wir die zweite Lebensperiode der Plasmazellen; ihre Vermehrung durch amitotische und mitotische Teilung. Alle folgenden Bilder beziehen sich auf die dritte, regressive Periode, den Abbau und die verschiedenen Degenerationsformen.

Die Plasmazellen des Granulationsgewebes.

Figur 159. Allen stärkeren regressiven Veränderungen der Plasmazellen voran stelle ich eine häufig vorkommende, leichte Veränderung, die man als „chronisches Ödem“ der Plasmazellen bezeichnen könnte. Ein regelmäfsiger Fundort derselben sind weiche, überquellende Wundgranulationen ohne Tendenz zu rascher Vernarbung, wie sie heutzutage meistens vom Chirurgen entfernt und durch Transplantationen ersetzt werden. Feste, trockne, rasch überhornende, kleine Granulationsflächen zeigen allerdings Plasmazellen, besonders um die aufsteigenden Kapillaren und Übergangszellen von diesen zu den Fibroblasten des dazwischen liegenden jungen Narbengewebes, die sich in nichts von den Plasmazellen und Übergangszellen der Figuren 152—158 unterscheiden. In den soeben erwähnten Granulationen jedoch, die zu chirurgischen Eingriffen Anlafs geben, sind sowohl die Fibroblasten wie die Plasmazellen zum gröfsten Teile durch das allgemeine Ödem in bestimmter Richtung verändert. Zunächst ist ihre Gruppierung abweichend; wie die Fibroblasten sind sie durch das Ödem auseinander getrieben und voneinander isoliert. Damit entfällt die sonst durch die dichte Lagerung im festen Gewebe ihnen aufgezwungene kubische Form; wir haben es in der überwiegenden Mehrzahl mit kugeligen Zellen zu tun (*a*). Das Granoplasma ist auch bei guter Färbung nicht so amorphkörnig, sondern mehr homogen und wolkig und in den äufseren Waben der Zelle in schwächerem Mafse vorhanden wie in den inneren und in Kernnähe. Viele Plasmazellen, die am Kernpole

und im Innern sich stark färben, zeigen an der Peripherie einen blassen Saum und einzelne ganz granoplasmafreie Waben (*b*). Von diesen Formen finden sich allmähliche Übergänge zu den ganz blassen, kugelrunden kleinen Schaumzellen (*c*), die durch nichts mehr an Plasmazellen erinnern als vielleicht durch einen noch chromatinreichen Kern. Die Kerne zeigen bei diesen Plasmazellen auch ein abweichendes Verhalten. Sie sind sehr chromatinreich, enthalten dasselbe aber nicht, oder nicht blofs in isolierten dicken Brocken, sondern vor allem gelöst im Kernsaft und erscheinen daher in einem gleichförmigen Dunkelblau, in dem sich noch einzelne schwarzblaue Körperchen abheben (Zellen *a*, *b*, *c*). Alle diese Veränderungen lassen sich auf den Granoplasma lösenden Einfluſs des Übermaſses an kochsalzhaltiger Lymphe zurückführen. Diese Zellen haben Granoplasma angesammelt in einem Medium, welches dem Absatz von Granoplasma nicht günstig ist; daher die kugelige Form, die relative Granoplasmaarmut der Peripherie, die homogenere Färbung des Zelleibes und Kernes. Es kommt aber nicht wie bei vielen Granulomen zu einem unregelmäſsigen Abbau schon typisch ausgebildeter Plasmazellen in Form der atrophischen Plasmazellen (siehe die folgenden Tafeln), sondern zu einem Gleichgewicht zwischen Anbau und Abbau des Granoplasmas innerhalb eines dem ersteren wenig günstigen, ödematösen Gewebes.

Die beiden folgenden Zellen *d* und *e* repräsentieren gleichsam Mittelformen zwischen *a* und *b* und den typischen Plasmazellen trocknerer Gewebe. Die Zellenform ist mehr kubisch, das Granoplasma mehr amorphkörnig; in Zelle *d* erinnert auch der Kern mehr an die Radform der typischen Plasmazellen.

Die erörterte Veränderung der Plasmazellen durch einfaches, chronisches Ödem hat noch die weitere Folge, daſs die Plasmazellen sich weniger scharf als gewöhnlich von den Fibroblasten abtrennen lassen und die Übergangszellen zwischen diesen beiden Extremen geradezu das Feld beherrschen. Denn da die Ansammlung des Granoplasmas gerade in der Peripherie der Zellen mangelhaft ist, so fehlt auch der starke Antrieb zum Schwunde und zur Einziehung der peripheren Zellausläufer, und diese letzteren bleiben lange granoplasmafrei erhalten. Ganz ausläuferlose Plasmazellen sind also seltener als solche, die einseitig spitz mit einem oder mehreren blassen Ausläufern enden. Die Zellen *f* und *g* zeigen die Übergangsformen der hier vorkommenden Plasmazellen zu den Spindelzellen. Die Zelle *h* repräsentiert einen sehr häufigen Nebenbefund in diesen Granulationen, die „grofse Schaumzelle“, welche sich direkt durch Zellödem aus dem Fibroblast entwickelt, sie möge zum Vergleich dienen mit der kleinen, kugeligen Schaumzelle, welche durch völlige Auswaschung der Plasmazellen entsteht (*c*).

Figur 160 gibt ein Übersichtsbild aus denselben ödematösen Granulationen bei einer Färbung mit der s. Orcein - pol. Methylenblau - neutr. Orcein-Methode. Man bemerkt rechts und links ein quer getroffenes Blutgefäfs und dazwischen eine ödematöse Gewebspartie mit schön isolierten Fibroblasten und deren mannigfaltige zugespitzte und rundliche Übergangsformen zu den Plasmazellen. Die orceinroten Fasern oben im Bilde stellen junges Kollagen dar; das ältere Kollagen der Gefäfswände ist orceinbraun gefärbt. Einige Bemerkungen über die Vene links dürften noch am Platze sein. In ihr ist wie bei allen venösen Kapillaren in eiterabsondernden Granulationen der Prozefs der Emigration in vollster Blüte getroffen. Wer die Emigration von Blutzellen unabhängig vom Froschmesenterium an einem stets vorrätigen Material studieren will, hat hier genügend Gelegenheit, und dieses ist der Grund, weshalb ich das Übersichtsbild aufgenommen. Die Leukocyten — und es sind nur polynukleäre — durchsetzen die Venenwand nach allen Richtungen. Lymphocyten mit basophilem Randsaum sind nicht darunter, wie ich sie auch nie auf der Emigration ertappt habe. Dagegen zeigen sich die Endothelien der Vene — wie sehr häufig — angeschwollen und unter Granoplasmaansammlung in eine Brut von Plasmatochterzellen zerfallen. Dafs diese nicht zentrifugal die Venenwand durchsetzen, sondern wenn sie sich ablösen, zentripetal mit dem Blutstrom davon geschwemmt werden — ununterscheidbar von Lymphocyten — dürfte wohl von niemand angezweifelt werden.

XXXIV.

Das Plasmom des Rhinophyms (*Histopathologie*, pag. 237). Die atrophischen Plasmazellen.

Will man die Plasmazellenfrage ganz unabhängig von akuten Entzündungsprozessen studieren, so hat man sich an feste, trockene, langsam entstehende Neubildungen zu halten, die reich an Plasmazellen sind. Besonders empfehlenswert hierfür sind dio derben, höckerigen, gelappten, oft halb durchscheinenden, gelblichen gutartigen Tumoren der Nase, die man als Rhinophym bezoichnet. Da sio sowohl von Chirurgen wie Dermatologen stets mittels flacher Abtragung behandelt und geheilt werden, so ist das Material von jedem Pathologen leicht zu beschaffen. Die Tumoren zeigen, je durchscheinendor und gelblicher sie sind, eine um so bedeutendere Hypertrophie der Talgdrüsen, je undurchscheinender und härter, eine um so gröfsere Hypertrophio des Bindegewebes. In letzterem trifft man stets neben sehr grofsen Spindel- und Spinnenzellen ein Plasmom, welches sich durch seine Gleichmäfsigkeit und Grofszelligkeit auszeichnet.

Figur 160 stellt, mit der pol. Methylenblau-Glycerinäther-Methode gefärbt, eine Partie dicht unterhalb der gewucherten Oberhaut dar. Zwischen dieser und dem tiefer liegenden seitlichen Anschnitt einer gewucherten Talgdrüse rechts unten zeigt sich eine Plasmazellenwucherung, wie sie für das Rhinophym charakteristisch ist. Die Plasmazellen umgeben besonders reichlich die gewucherten Talgdrüsen, sind durchweg grofs, liegen locker nebeneinander und sind von erweiterten arteriellen und venösen Kapillaren reichlich durchsetzt. Die schwache Vergröfserung läfst bereits die kubische, pflastersteinähnliche Form derselben gut erkennen und damit zum Unterschiede auch die wenigen Herde kleiner Plasmazellen, welchen diese Form fehlt. In unserem Bilde ist nur ein einziger solcher Herd vorhanden (bei *x*). Bekanntlich sind es die kleinen Plasmazellen, welche einen relativ grofsen, chromatinreichen Kern und einen basophilen, aber schmalen Protoplasmasaum besitzen, welche von einigen Autoren für aus den Blutgefäfsen emigrierte Lymphocyten gehalten werden. Sieht

man aber in diesen geeigneten, weil unkomplizierten Fällen näher zu, so erweist sich eine solche Auffassung als unhaltbar, denn

1. spricht die Struktur und Lagerung der hier vorkommenden kleinen Plasmazellen dagegen. Dieselben unterscheiden sich in jeder Hinsicht von den auf der vorigen Tafel dargestellten, durch Proliferation aus den grofsen Plasmazellen amitotisch und mitotisch entstehenden kleinen Plasmazellen, die wir, um die bestehende Verwechslung definitiv zu beseitigen, nunmehr allein noch: Plasmatochterzellen nennen.[1] Die hier fast ausschliefslich vorkommende Form ist die der atrophischen Plasmazellen. Wir haben also zwei ganz verschiedene Arten von „kleinen Plasmazellen" zu unterscheiden. Bei beiden Formen tritt die Menge des Protoplasmas zurück gegenüber der Gröfse des Kernes, bei der ersteren handelt es sich aber nur um eine relative Protoplasmaarmut bei übermäfsig rascher Zellteilung, um ein Zurückbleiben der Protoplasmaneubildung gegenüber der Kernneubildung, bei letzterer um einen tatsächlichen Protoplasmaschwund. Natürlich kann für die Lymphocytentheorie nur die erstere Form in Frage kommen, da der Lymphocyt ja ein Vorstadium der Plasmazelle darstellen, zur Plasmazelle sich progressiv entwickeln soll; die letztere, welche — wie stets leicht erweislich — ein regressives Stadium der grofsen Plasmazelle darstellt, kommt für die Lymphocytentheorie überhaupt nicht in Betracht. Beim Rhinophym, wie bei allen trockenen, festen, indolenten, chronischen Hypertrophien und Geschwülsten handelt es sich bei den daselbst vorkommenden kleinen Plasmazellen aber ganz überwiegend gerade nur um die letztere Form, um die atrophischen Plasmazellen, wie aus folgender Gegenüberstellung hervorgeht.

a) Bei der Plasmatochterzelle ist der basophile Protoplasmasaum (s. Figur 158 auf voriger Tafel) schmal, aber sonst regelmäfsig gebaut, wie der breite Saum der grofsen Plasmazellen, durchweg gut tingibel, scharf konturiert, ohne Lücken, ausgebrochene und verwaschene Stellen; bei der atrophischen Plasmazelle ist er ganz unregelmäfsig, selbst bei benachbarten Zellen nie ganz gleich, nicht immer schmal, sondern oft so breit wie bei der grofsen Plasmazelle, aber dann viel schwächer tingibel, sehr granoplasmaarm, oft nur an der Randpartie einzelne Anhäufungen von Granoplasma enthaltend, in anderen Fällen verkleinert, grofsenteils geschwunden, ausgebrochen, zernagt oder abgegriffen, mit spärlichen Granoplasmaresten in unregelmäfsiger Form und Verteilung (vgl. Figur 164).

b) Bei den progressiv entstandenen Plasmatochterzellen sind die Kerne stets überreich an Chromatin und fast immer durch grofse Chromatinbrocken

[1] Diese genauere Nomenklatur ist von mir zuerst vorgeschlagen worden im Artikel: Plasmazellen der *Encyklop. d. mikr. Technik.* 1902.

am Rande ausgezeichnet; bei den atrophischen Plasmazellen nehmen die Kerne an der Atrophie teil, sind chromatinärmer, homogener gefärbt. Der Chromatinschwund geht aber langsamer vor sich als der Granoplasmaschwund bei dieser Atrophie, so dafs man öfters stark reduzierte Plasmazellen mit noch chromatinreichen Kernen findet.

c) Auch in Bezug auf die Lageruug herrscht eine schon bei schwacher Vergröfserung auffällige Differenz. Die Plasmatochterzellen liegen dicht bei einander, wie sie ja meistens aus einfacher Zerklüftuug gröfserer Zellen hervorgehen, sie sind durch wenig Kollagen getrennt. Wo die Proliferation andauert, an den Brutstätten der Plasmatochterzelleu, kommt es zur vollkommenen Rarefizierung, ja zum Schwundo des Kollagens; diose Herde gewinnen einen weichen, gummiähnlichen, abscefsartigen Charakter. Die atrophischen Plasmazellen liegen dagegen, von wohlerhaltenem Kollagen getrennt, weit auseinander; so weit wie die grofsen Plasmazellen, deren Rudimente sie sind.[2]

2. Wenn es schon gegen die Entstehuug der Plasmazellon aus Lymphocyten im allgemeinen spricht, dafs überhaupt Affektionen, wio das Rhinophym, vorkommeu, welche sehr reich an Plasmazellen sind und bei donen die allein als „lymphocytenähnlich" in Betracht kommenden Plasmatochterzellen gar keine Rolle spielen — da die gummiähulichen Zellbrutstätten der Syphilis und Tuberkulose bei demselben fehlen —, so ist mit der Emigrationstheorie weiter speziell unvoreinbar das numerische Mifsverhältnis und die Verteilung der kleinen im Verhältuis zu den grofseu Plasmazellen beim Rhinophym.

a) Wären die kleinen Plasmazellen eiu lymphocytäres Vorstadium der grofsen, so müfsteu sie beim Rhinophym den letzteren ontsprechend überall im Gewebe vorkommen, wenigstens annähernd in derselben regelmäfsigen Verteilung wie die grofsen. Dieses ist aber nicht der Fall. Die kleinen Plasmazelleu kommen nur in einzelnen wenigen, kleinen Herden vor, welche ganz unregelmäfsig in das grofszellige Plasmom eingesprengt sind.

b) Sodann ist die räumliche Beziehung der kleineu Plasmazellen zu den Gefäfsen eine solche, dafs die Emigrationstheorie mit derselben nichts aufangen kann. In regelmässiger Weise sind gerade die arteriellen Kapillaren von grofsen und kleinen (atrophischen) Plasmazellen umsäumt (vgl. Figur 164), deren dicke Wandung und rasche Cirkulation der Auswanderung wenig günstig sind und bei denen auch niemand eine Emigration

---

[2] Bei dieser prinzipiellen Gegenüberstellung ist der Fall noeh nicht berücksichtigt, der uns beim Ulcus molle, sodann später bei der Tuberkulose und Syphilis beschäftigen wird, dafs aueh die Plasmatoehterzellen atrophieren können. Dann liegen diese atrophischen „kleinen Plasmazellen" natürlich so dieht bei einander wie die Plasmatochterzellen überhaupt. Hier beim Rhinophym kommen aber in unklomplizierten Fällen nur solche atrophische Plasmazellen in Betracht, die direkt aus grossen Plasmazellen hervorgehen.

voraussetzt. Der einzige in dieser Figur vorkommende, isolierte Herd kleiner Plasmazellen (bei *x*) befindet sich in der Nachbarschaft einer venösen Kapillare, aber nicht in unmittelbarer Nachbarschaft und ohne dass sichtbare Zeichen einer Emigration aus dieser venösen Kapillare vorhanden sind. Im Gegenteil, die unmittelbare Nachbarschaft dieser Vene wird ebenso wie die einer anliegenden arteriellen Kapillare von grofsen Plasmazellen eingenommen.

Figur 161. Die folgenden beiden Figuren geben weitere Beweise für die räumlichen Mifsverhältnisse zwischen Blutkapillaren und Plasmazellen, falls diese auf das Schema der Emigration aus den Blutkapillaren bezogen werden sollen; ähnliche Bilder lassen sich leicht aus allen trockenen Granulomen gewinnen. Es ist hier ein kleiner Abschnitt der Oberhaut und des angrenzenden Papillarkörpers gezeichnet, in welchem die Zellinfiltration schwächer als in der Tiefe um die Talgdrüsen zu sein pflegt und die Verteilung der Plasmazellen in kleinen Herden ohne Beziehung zu den erweiterten Kapillaren deutlicher zu Tage tritt.

Die für diese Bilder benutzte, von mir modifizierte Pappenheimsche Färbung hat den Vorteil, schon bei schwacher Vergröfserung die kleinsten Herde der grofsen und atrophischen Plasmazellen durch verschiedene Färbung deutlich hervortreten zu lassen. Dieselbe läfst alle Kerne blaugrün, alles Protoplasma rot erscheinen. Da nun bei den grofsen Plasmazellen die Masse des Protoplasmas, bei den atrophischen die der Kerne weitaus überwiegt, so erscheinen die Herde jener als Ganzes rot, diejenigen dieser als Ganzes blaugrün.

In diesem Bilde sieht man zunächst einige vereinzelte grofse Plasmazellen, als rote Punkte kenntlich, im Bindegewebe, die aufser jedem Konnex mit Gefäfsen irgend welcher Art stehen. Es leitet auch keine Brücke emigrierter Lymphocyten von ihnen zu den nächstgelegenen venösen Kapillaren; dagegen findet man hier und da Übergangszellen in besonders granoplasmareichen Spindelzellen.

Der einzige von grofsen Plasmazellen gebildete rote Herd in diesem Bilde findet sich (*a*) entlang einer arteriellen Kapillare ohne alle Mischung mit kleinen Plasmazellen. Oberhalb desselben sitzt ein Herd (*b*) von atrophischen Plasmazellen (blaugrün) ohne jede Beziehung zu einem Blutgefäfs. Die weitläuftige Anordnung desselben deutet darauf hin, dafs es sich um atrophisch gewordene grofse Plasmazellen handelt, was die Untersuchung bei stärkerer Vergröfserung bestätigt. Rechts davon sitzt ein etwas gröfserer Herd (*c*, blaugrün) von atrophischen Plasmazellen und diesmal an einer verdächtigen Stelle, nämlich unmittelbar an einer der vielen erweiterten, venösen Kapillaren, die zum System des erweiterten, oberflächlichen Gefäfsnetzes der Haut gehört. Angenommen, es handelte sich hier einmal wirklich um lymphocytenähnliche Zellen, was tatsächlich

nicht der Fall ist, so dürfte hier wohl einmal in Ansehung der Nachbarschaft der Vene die Frage der Emigration ausnahmsweise gestellt werden. Aber der Anblick des Herdes allein genügt, um die Emigrationstheorie zurückzuweisen. Es ist nicht einzusehen, wenn eine Emigration bestände, weshalb dieselbe nicht um alle vorhandenen Venenabschnitte konzentrisch stattfindet, da doch alle erweitert, im Leben blutüberfüllt und daher zur Emigration prädisponiert sind. Sollte wirklich bei einem diffusen Plasmom, wie es hier vorliegt, wenn Auswanderung die Plasmazellen lieferte, die Emigration sich auf einen einzelnen Punkt der Venenwand beschränken? Und weiter: wo findet sich die postulierte Weiterentwicklung dieser kleinen Plasmazellen zu gewöhnlichen, grofsen in diesem Bilde, da jene nirgends von einem Kreise grofser Plasmazellen eingerahmt werden, ja solche nicht einmal sich zwischen jenen entwickelt haben? Es versteht sich von selbst, dafs die von mir aufgestellte Theorie der Entstehung der Plasmazellen aus gewöhnlichen Bindegewebszellen und regressiver Metamorphose zu atrophischen Plasmazellen die hier gezeichneten Bilder alle einfach zu erklären im stande ist.

Figur 162. Ein anderer Abschnitt desselben Präparates, aus der Nachbarschaft der vergrößerten Talgdrüsen und zwar aus der Tiefe der Cutis genommen, zeigt einen langgestreckten Herd grofser Plasmazellen *a* (rechts, rot) und einen winzigen atrophischer Plasmazellen *b* (links, blau). Der in seinem oberen Teile dichtgedrängte Herd grofser Plasmazellen umgibt eine arterielle Kapillare, während die klaffenden venösen Kapillaren oben ganz frei und unten nur an einer Seite von relativ wenigen Plasmazellen begleitet sind. Aufserdem fehlen hier kleine Plasmazellen, und was mehr sagen will: lymphocytenähnliche Zellen gänzlich. Von einer Emigration unter diesen doch gewifs günstigen Umständen kann hier also nicht die Rede sein. Der kleine, aus wenigen atrophischen Plasmazellen bestehende Herd (*b*) steht aufser aller Beziehung zu einem Gefäfse. Das hier gezeichnete Verhältnis herrscht in einem grofsen Teile dieses Rhinophyms: Bevorzugung der Nachbarschaft arterieller Kapillaren und relatives Freisein der stark erweiterten Venen; eine verschwindende Menge atrophischer Plasmazellen neben sehr zahlreichen grofsen Plasmazellen; gar keine Plasmatochterzellen. Das Resultat der histologischen Untersuchung kann in diesem Falle mithin nur lauten: allgemeine Hypertrophie der Bindegewebszellen in Form des grofszelligen Plasmoms, unbedeutende regressive Veränderung der Plasmazellen, keine Anzeichen von Emigration lymphocytärer Elemente!

Figur 163. Diese Figur stellt bei starker Vergrößerung eine Partie des Plasmoms aus derselben Gegend (tiefe Partie der Cutis, Nachbarschaft der Talgdrüse) dar, wie in der vorigen Figur; bei dieser Vergrößerung kann schon die Natur der kleinen Plasmazellen als atrophisch gewordener

grofser erkannt werden. Im unteren Teile des Bildes ist eine Arterie mehrmals getroffen; ebenfalls verläuft eine solche von kapillarem Charakter links oben in vertikaler Richtung. Rechts oben im Bilde klaffen die weiten und unregelmäfsig kalibrierten Venen. Von den oberen zu den unteren Arterienabschnitten zieht sich ein Herd grofser Plasmazellen. Einzelne grofse Plasmazellen finden sich zerstreut im unteren Bildabschnitte und in der Nähe der rechts liegenden Talgdrüse. Dazwischen schiebt sich im mittleren und unteren Teile des Bildes je eine Gruppe kleiner Plasmazellen ein, an der vorwiegend blaugrünen Farbe kenntlich. Betrachten wir die Gruppen genauer, so finden sich in jeder von ihnen einige grofse Plasmazellen mit gut erhaltenem Zelleibe.

a) Daneben sind einige Zellen mit verkleinertem Zelleibe, der den Kern aber noch allseitig umgibt (*b*); weiter andere, welche nur einseitig eine kleine Kappe von (rotem) Granoplasma (*c*) oder am Rande in Gestalt roter Pünktchen schwindende Reste von solchem aufweisen (*d*). Diese feinen roten Punkte, in gemessener Entfernung um den Kern verteilt, lassen zugleich das früher von den entsprechenden grofsen Plasmazellen eingenommene Terrain deutlich erkennen und machen die Diagnose: atrophierende grofse Plasmazellen sicher. Diese Zellen leiten dann schliefslich zu den scheinbar oder schliefslich wirklich nackten Kernen (*e*) der beiden Zellenherde über, welche auch nichts anderes sind als die Kerne der einstmaligen grofsen Plasmazellen. Da mit Kernfärbungen und ungenügenden Protoplasmafärbungen an Stelle solcher Herde überhaupt nur Kerne zu sehen sind, so werden sie heutzutage durchweg mit dem dehnbaren Worte: kleinzellige Infiltration und von vielen Autoren ohne weiteres als hämatogenen Ursprungs bezeichnet. Das Erscheinen der Granoplasmareste an gut gefärbten Präparaten solcher Zellenherde bewahrt die atrophischen Plasmazellen vor einer derartigen Deutung.

Übrigens ist es auch bezeichnend für die Entstehungsweise der hier vorkommenden kleinen Plasmazellen, dafs die zwei Herde derselben entfernt von den Gefäfsen sich finden, von ihnen getrennt durch Haufen grofser Plasmazellen. Diese häufig vorkommende Lagerung ist vollkommen verständlich im Lichte unserer Theorie, da in der Gefäfsnähe bessere Ernährungsbedingungen vorhanden sind und die Atrophie eher fern von ihnen beginnen wird; sie ist aber ganz unverständlich, wenn man die kleinen Plasmazellen als Lymphocyten ansieht, die aus den Gefäfsen austreten und im Gewebe zu grofsen Plasmazellen heranwachsen sollen.

Figur 164. Dieses Bild zeichnet bei noch stärkerer (500facher) Vergröfserung und derselben Färbung die ersten Symptome der Atrophie grofser Plasmazellen aus dem subcutanen Gewebe desselben Präparates, dem die beiden vorhergehenden Bilder entnommen sind. Um eine Haut-

arterie zeigt sich eine Gruppe grofser Plasmazellen, von denen nur eine einzige als eine typische, in maximaler Weise mit Granoplasma erfüllte Plasmazelle angesehen werden kann. Alle übrigen, in ziemlich regelmäfsigen Abständen verteilten Plasmazellen zeigen Granoplasmadefekte in Form einzelner leerer Waben, Wabengruppen, konfluierter Wabenkomplexe oder Randdefekte, an denen mit dem Granoplasma das wabige Gerüst des Spongioplasmas zugleich abhanden gekommen ist bis zu einigen ganz protoplasmaarmen, atrophischen Plasmazellen. Eine besondere Vorliebe der granoplasmafreien Waben, sich zuerst in Kernnähe einzustellen, ist an diesen Plasmazellen des Rhinophyms nicht wahrzunehmen.

XXXV.

Das Plasmom des Ulcus molle (*Histopathologie*, pag. 435). Der Streptobacillus ulceris mollis (Unna).

So sehr sowohl die bloſse Existenz des Rhinophyms wie weiterhin die feinere Untersuchung desselben die histogenetische Entwicklung der Plasmazellen beweist und einer hämatogenetischen wenig günstig ist, so bleibt für die Anhänger der letzteren doch noch der Ausweg, anzunehmen, daſs bei einer so langsam sich entwickelnden Geschwulst wie dem Rhinophym die Zeit der (hypothetischen) Emigration vorüber, die (hypothetischen) lymphocytären jungen Plasmazellen längst alle zu groſsen Plasmazellen ausgewachsen und teilweise bereits der Atrophie anheimgefallen seien, ohne daſs junger Nachwuchs erzeugt werde. Es ist daher für die histogenetische Theorie von besonderem Werte, daſs wir auch akut entstehende Plasmome besitzen, bei denen die Annahme einer zwar nicht mehr nachweisbaren, aber doch vorhergegangenen Emigration durch die Krankengeschichte absolut ausgeschlossen ist, da die Plasmome während ihrer Entwicklung und Ausbreitung excidiert werden. Solche Plasmome finden wir bei der syphilitischen Initialsklerose und beim weichen Schanker. Die erstere wird uns bei den Syphiliden später beschäftigen. Das Ulcus molle hat noch den besonderen Vorzug einer sehr raschen konzentrischen Ausbreitung von einem punktförmigen Mittelpunkt, so daſs jeder einzelne mittlere Schnitt auf der kurzen Strecke eines Radius alle Entwicklungsstadien der Plasmazellen uns vor Augen führt. Könnte bei einer diffus sich entwickelnden Geschwulst wie beim Rhinophym noch der Vorwurf zu Recht bestehen, man habe trotz sorgfältiger Durchmusterung gerade die Anfänge des Prozesses übersehen, so ist auch dieser Vorwurf gegenüber den Befunden beim Ulcus molle belanglos, da auf jedem mittleren Schnitte die Peripherie das jüngste Stadium des Prozesses, das Zentrum das älteste aufdeckt, wie bei jeder serpiginös fortkriechenden Affektion.

Fig. 165 gibt bei schwacher Vergröſserung und der modifizierten Pappenheimschen Färbung ein Übersichtsbild über ein kleines, aber

typisch ausgebildetes Ulcus. Das Geschwür nimmt nahezu die mittlere Hälfte der oberen Schicht des Präparates ein. Man sieht die vollständige Kontinuitätstrennung des Epithels und einen nahezu rechteckigen — wie mit dem Locheisen ausgeschlagenen — Substanzverlust, welcher durch bläulich gefärbte, nekrotische und eitrige Gewebsmassen zur Hälfte ausgefüllt ist. Die bläuliche Farbe zeigt hier wie immer das Überwiegen blaugrünlich gefärbter Kernmassen gegenüber den rotgefärbten Protoplasmamassen an. An die horizontal ausgebreitete Nekrotisierung schliefst sich an einer Stelle (*x*) eine vertikale, strichförmig in die Tiefe gehende an (vergl. auch Figur 166x). Bei längerem Bestande des Geschwüres wird dasselbe durch solche nekrotischen Strahlen, die vom Mittelpunkte des Geschwüres radiär, im ganzen fächerförmig abwärts gehen, stark zerklüftet. Jedem nekrotischen Strahl entspricht ein kettenförmiges Einwachsen des Streptobacillus in den Geschwürsgrund (vergl. Figur 168).

Im Gegensatz zu diesen bläulich gefärbten Partien ist das seitlich erhaltene Epithel und die erkrankte Cutis rot und strichweise dunkelrot gefärbt, wo nämlich in dicht gedrängten Reihen üppig sich vermehrende grofse Plasmazellen und Plasmatochterzellen eingelagert sind. Nur an wenigen Stellen, so rechts oben nahe dem Rande des Schnittes (bei *y*) finden sich bläuliche celluläre Einsprengungen mit relativ grofsen Kernen und wenig Protoplasma (vergl. Figur 166y. Man sieht, der dunkelroten Färbung nachgehend, dafs das Plasmom das Ulcus molle in kontinuierlicher Ausbreitung schalenförmig umgibt, selbst aber wieder aus der Konfluenz vieler kleiner Herde von grofsen Plasmazellen, die in der gesunden Nachbarschaft als Vorposten liegen, entsteht. Nach innen zu nimmt die rote Farbe wieder ab, indem durch Nekrose des Protoplasmas die grofsen Plasmazellen atrophieren und das Plasmom so ganz allmählich in die nekrotische Zone unter Erhaltenbleiben der Kerne übergeht.

Figur 166 stellt das rechte Drittel desselben Präparates bei etwas stärkerer Vergrößerung dar, die so gewählt ist, dafs bei derselben die einzelnen grofsen Plasmazellen und die Bacillenketten der Geschwürsoberfläche noch eben deutlich werden. Auch die übrigen pathologischen Verhältnisse treten besser hervor. Am rechten Ende des Schnittes ist noch ein Stück normaler Oberhaut zu sehen; von da bis zum Geschwüre besteht eine stetig zunehmende Hypertrophie der Stachelschicht mit reichlicher Mitosenbildung; an der Oberfläche eine Parakeratose mit Schuppenbildung. In der Cutis beginnt die krankhafte Veränderung rechts mit einer Hypertrophie der Spindelzellen und einer Bildung von besonders grofsen Plasmazellen um einige Blutkapillaren (*z*). Gerade an der äufsersten Peripherie dieses Prozesses finden wir gar keine kleinen Plasmazellen, sondern nur grofse. Das ist von Wichtigkeit. Denn da diese akute Geschwürsbildung nur wenige Tage Zeit zu ihrer Ausbildung hatte,

so müfste man an der Peripherie sicher noch kleine lymphocytäre Elemente um die Blutkapillaren treffen, wenn eine Emigration auch nur den geringsten Anteil an der Bildung der Plasmazellen hätte. Aber gerade hier im jüngsten Teile der Geschwulst, der vielleicht am Excisionstage selbst erst oder jedenfalls kurz zuvor entstand, finden wir nur grofse Plasmazellen, denen noch niemand eine Emigration zugetraut hat. Kleine Plasmazellen finden sich an diesem Präparat an der Peripherie überhaupt noch nicht, sondern erst etwas weiter nach links hin (bei *y*) an einem etwas älteren Teile des Plasmoms, und dieses sind keine lymphocytenähnliche Zellen, sondern atrophierende grofse Plasmazellen.

Bedürfte es für das Ulcus molle in betreff der Plasmazellenfrage noch eines weiteren Nachweises, als dafs die jüngsten, peripheren Herde solche von grofsen Plasmazellen sind, so würde ein weiterer Beweis der histogenetischen Abkunft der hier vorkommenden Plasmazellen darin liegen, dafs Herde von kleinen Plasmazellen, die für die Anhänger der Hämatogenese ja allein in Betracht kommen können, nirgends allein vorkommen, was man bei der akuten Entstehung des Geschwüres doch erwarten müfste, dafs sie weiter nirgends in ihrer Anordnung gegenüber den grofsen Plasmazellen eine Regel erkennen lassen, also weder eine konzentrische Anordnung um die Geschwürsmitte, noch eine solche um die einzelnen Gefäfse, dafs sie vielmehr in den älteren Partien des Geschwüres unregelmäfsig und gegenüber den grofsen Plasmazellen in bedeutend geringerer Zahl eingesprengt sind, und endlich dafs sie deutlich den Charakter atrophischer Plasmazellen tragen.

Aus der Häufung dieser grofszelligen Herde entsteht nun nach dem Geschwürszentrum zu eine den Geschwürsboden allseitig einschliefsende plasmomatöse Schale (*a*), die der Hauptsache nach aus grofsen Plasmazellen besteht, aber nach dem Geschwüre zu an vielen Stellen längere Streifen von Plasmatochterzellen, Brutstätten junger Plasmazellen (ebenfalls rot) eingesprengt enthält. Beide Formen, die grofsen Plasmazellen und die Plasmatochterzellen unterliegen nun derselben Granoplasmaatrophie, bei der die Kerne noch eine Zeitlang gut färbbar erhalten bleiben. Gleichzeitig besteht aus den bis an die nekrotische Zone aufragenden Blutkapillaren eine beständige Emigration von polynukleären Leukocyten (*b*), die den eitrigen Belag des Geschwüres bilden. Auch hier wandern Lymphocyten so wenig aus wie in den eiternden Granulationen und selbst wenn sie es würden, könnte eine solche Emigration zur Genese der hier vorkommenden, das Geschwür in weitem Umfange umgebenden Plasmazellen nichts beitragen, da die Emigration nur am Geschwürsboden selbst und lediglich in der Richtung nach diesem, also zentripetal statt hat.

Die Ursache der primären Plasmazellenbildung, ihrer weiterhin erfolgenden Atrophie und Nekrose unter Einschmelzung des Gewebes haben

wir in der Vegetation des von mir entdeckten Kettenbacillus vor uns. Die hier angewandte Färbung zeigt ihn rot gefärbt und daher gegen die blaugrünen Kerne der nekrotischen Zone (*b*) schon bei schwächerer Vergrößerung deutlich sich abhebend. Doch sieht man bei einer solchen nur die gröbsten Massen und dicksten Ketten desselben, besonders deutlich im rechten Winkel des Geschwüres, wo die Minierarbeit des Streptobacillus das Geschwür zu vergrößern strebt.

Figur 167 zeigt an einer Gruppe von Plasmazellen die Atrophie des Granoplasmas und später des ganzen Zelleibes, die zur Bildung der atrophischen Plasmazellen führt. Die drei untersten Plasmazellen sind normal ausgebildet, nur ist an Zelle *a* eine, an Zelle *b* ein Komplex von mehreren Waben granoplasmafrei, wobei die Zellen die durch ihre frühere Anfüllung mit Granoplasma erlangte Form und Größe beibehalten. In den darüber liegenden drei Plasmazellen hat die Granolyse Fortschritte gemacht. Bei der Zelle *c* sind besonders einige Waben in Kernnähe frei, die granoplasmafreien Waben in Zelle *d* und *e* sind über den Körper der Zelle unregelmäßig zerstreut, doch mehr in Randnähe. In den drei Zellen dieser und den zwei der nächsthöheren Reihe bewirkt die beginnende Granolyse im ganzen eine schwächere und unregelmäßigere rote Färbung, ohne daß schon die Wabenstruktur deutlich hervorträte. Dieses ist nur bei einer granoplasmafreien Randwabe der Zelle *f* der Fall. Die nächst höher gelegene Zelle *g* zeigt aber schon eine Gruppe von Waben granoplasmafrei, die mit polycyklischem Kontur zusammenfließen. Bei weiterer Auswaschung des Granoplasmas wird die Färbung immer heller; sie zieht sich auf die Wabenwände zurück und damit tritt die schaumige Struktur des Spongioplasmas immer deutlicher zu Tage (Zelle *h*). Die Zelle *i* zeigt diesen wabigen Bau nur rechts vom Kern, während links die meisten Waben noch voll von Granoplasma sind.

In den Zellen der obersten Reihe zeigt sich eine tiefer greifende Veränderung; bisher war nur das Granoplasma mehr oder minder ausgewaschen, das wabige Gerüst der Zelle aber und damit Größe und Form derselben erhalten geblieben. In der Zelle *k* sind einige Waben in Kernnähe granoplasmafrei, einige Randwaben haben aber ihr Granoplasma verloren, indem zugleich die Wabenwände außen durchbrachen und ihre Reste als spitze Ausläufer die Zelle umgeben, die dabei an Umfang erheblich eingebüßt hat. Die Zelle *l* zeigt gleichfalls außer Granoplasmaverlust im Innern aufgebrochene Waben und spitze, zackige Reste von Spongioplasma am Rande, hat aber noch eine beträchtliche Größe. Zelle *m* endlich ist durch denselben Prozeß in eine hochgradig atrophische Zelle verwandelt, welche außer einem noch immer chromatinreichen Kern nur noch dürftige Spitzen und schleierartige Reste des Zellleibes aufweist.

Die Kerne sind bei dieser akuten Zellleibatrophie verhältnismäfsig gut erhalten; nur der Kern der Zelle *i* zeigt Chromatinverlust und ödematöse Anschwellung. Da das Präparat mit der pol. Methylenblau-Karbol + Pyronin + Methylgrün-Methode gefärbt ist, erscheint in den Kernen neben den dunkelblauviolett gefärbten Chromatinkörnern das Kernkörperchen — wie stets bei dieser Methode — rot gefärbt wie das Granoplasma.

Figur 168. Bei starker Vergrüfserung zeigt diese Figur einen kleinen Abschnitt des Geschwürsbodens. Zwischen den nach auswärts wandernden polynukleären Leukocyten sehen wir die nach einwärts wachsenden Ketten des Streptobacillus ulceris mollis. Die modifizierte Pappenheimsche Färbung ist zu ihrer Darstellung besonders gut geeignet, da die Bacillen sich dabei rot von den blaugrünen Kernen des Eiters und der nekrotischen Gewebszellen abheben. Der untere Teil des Bildes zeigt solche der Atrophie und dann der Nekrose anheimfallende Plasmazellen des Geschwürsbodens.

XXXVI.

Das Plasmom des Rhinoskleroms. — Die hyaline Degeneration der Plasmazellen. — Die Schaumzellen. — Die Bacillen des Rhinoskleroms. (*Histopathologie*, pag. 480.)

Das Rhinosklerom trägt seinen Namen von der eigenartigen knorpelähnlichen Härte der Geschwulst. Das histologische Substrat ist das reichlich erzeugte, fibröse Gewebe, welches selbst ohne Mithilfe von Plasmazellen lediglich aus Fibroblasten entsteht, aber in seinen inneren Teilen Plasmazellenherde von grofser Ausdehnung einschliefst, mit denen sich die hier folgenden Bilder allein beschäftigen. Innerhalb dieser weichen Teile der Geschwulst ist sogar das kollagene Gewebe rarefiziert und stellenweise ganz geschwunden. Das Plasmom des Rhinoskleroms ist vorzüglich geeignet zum Studium des Granoplasmas, einerseits wegen seiner mächtigen Anhäufung in sehr grofsen Plasmazellen, andererseits wegen der nie fehlenden Degenerationsformen der Hyalinzellen und Schaumzellen. Beide Formen haben das gemeinsam, dafs neue Stoffe an Stelle des Granoplasmas innerhalb der Waben des Spongioplasmas treten, während dieses letztere unbeteiligt ist, und die wabige Struktur der Zellen bleibt mithin trotz der Degeneration erhalten, ja sie tritt ungewöhnlich deutlich hervor. Es unterscheiden sich die beiden Formen durch das neue, in den Waben sich dabei anhäufende eiweifsartige Produkt, welches in den Hyalinzellen eine feste, elastische, durchscheinende Substanz von eigenartigen, tinktoriellen Eigenschaften ist, während es in den Schaumzellen eine wässerige Eiweifslösung zu sein scheint, die sich auch, aber nur sehr schwierig färben läfst. Sodann unterscheiden sich die Zellformen durch ihre Herkunft, indem die Hyalinzellen sämtlich aus Plasmazellen durch Umwandlung des Granoplasmas in Hyalin entstehen, die Schaumzellen dagegen gröfstenteils direkt aus Fibroblasten durch Auswaschung des Granoplasmas und Aufquellung des Spongioplasmas sich bilden, nur im beschränkten Umfange (indirekt) aus Plasmazellen, d. h. nach primärer reichlicher Ansammlung von Granoplasma in den Bindegewebszellen.

Figur 169 gibt den Eindruck des Plasmoms an den weichen Stellen der Geschwulst wieder bei schwacher Vergrößerung. Unter der wohlerhaltenen Oberhaut findet sich zunächst ein von der Geschwulst freier Grenzstreifen. In der Höhe des oberflächlichen Gefäßnetzes der Haut beginnt in diesem Streifen die Einsprengung von meist sehr großen Plasmazellen, aus denen durch Konfluenz ein die ganze Dicke der Haut netzartig durchsetzendes Plasmom entsteht, von dem in der Figur nur der oberste Teil abgebildet ist. Die Stelle ist gewählt, weil sich hier zugleich der nicht eben häufige Befund eines großen Herdes (*x*) atrophischer Plasmazellen zeigt. Derselbe liegt im Zentrum der Figur und zeichnet sich bei der gewählten Färbung (Pappenheim-Unna) durch seine blaue Farbe und die stellenweise ziemlich dichte Lagerung der Kerne aus. Ein Gefäßzentrum innerhalb dieses Herdes existiert nicht, wobei zu bemerken ist, daß im übrigen alle Gefäße des Schnittes klaffen und nirgends eine Gefäßobliteration besteht. Die nähere Natur der Zellen des blauen Herdes (ob atrophierende große Plasmazellen oder atrophierende Plasmatochterzellen) ist nur bei stärkerer Vergrößerung mit Sicherheit festzustellen. Die nächste

Figur 170 gibt darüber Aufschluß. Sie stellt bei starker Vergrößerung einen Teil jenes kleinzelligen Herdes dar, nämlich den linken, oberen Rand nebst der Übergangszone in den sie umgebenden Herd großer Plasmazellen. Man sieht nach oben, links und unten einige sehr große Plasmazellen von verschiedenster Form, zum Teil zwei Kerne und meistens einige leere Waben in unregelmäßiger Verteilung enthaltend. Dazwischen drängen sich nach der Mitte zu eine Fülle von Zellen, deren Protoplasma nur noch aus kleinen, rot gefärbten Protuberanzen (*a*) oder Körnerreihen (*b*) bestehen; es sind atrophische Plasmazellen. Die Protoplasmareste umgeben die Kerne meistens in dichter Anlagerung, zuweilen aber auch in größerer Entfernung und markieren in letzterem Falle sicher eine atrophische große Plasmazelle (*c*). Die Kerne mit dicht anliegenden Protoplasmaresten könnten auch aus Plasmatochterzellen entstanden sein, und so sind in der Tat die zum Teil noch sehr dunklen Kerne mit Protoplasmaresten in der Mitte des Bildes zu deuten (*d*). Denn sie sind viel zu dicht gelagert, um früheren großen Plasmazellen entsprechen zu können, es sind atrophische Plasmatochterzellen. Danach ist der ganze blaue Zellenherd so aufzufassen, daß an einem Orte mitten in dem großzelligen Plasmom eine Zellengruppe durch amitotische Zerklüftung eine Brut von Plasmatochterzellen geliefert hat, die zugleich mit vielen umgebenden großen Plasmazellen sekundär der Atrophie anheimfiel.

Es erübrigt noch, dem Verhalten der Kerne bei dieser Atrophie einige Aufmerksamkeit zu schenken. Im allgemeinen nimmt bei den atrophischen Zellen auch der Gehalt an Kernchromatin bedeutend ab,

aber entschieden langsamer als der des Zelleibes an Protoplasma; wir treffen viele noch stark gefärbte Kerne zusammen mit winzigen Resten des Zelleibes (*e*), ja einigermafsen stark gefärbte Kerne, die ganz nackt zu sein scheinen und an denen nur noch die kubische Form an die Kerne von Plasmatochterzellen erinnert (*f*). Andererseits kommt es, wenn auch seltener, zu einem frühen Verlust an Kernchromatin, während noch ansehnliche Teile des Protoplasmas erhalten sind (*g*). In diesen Fällen hat der Kern eine Neigung anzuschwellen, als vergröfserte sich sein Gehalt an Kernsaft auf Kosten des schwindenden Chromatins, wobei übrigens das (rotgefärbte) Kernkörperchen stets gut erhalten bleibt (*h*). Diese grofsen, schwach gefärbten Kerne entsprechen nur atrophischen grofsen Plasmazellen. Man kann mithin in diesem Herde an den grofsen Plasmazellen zwei Arten von Atrophie unterscheiden, eine ohne (*c*) und eine mit (*h*) Kernschwellung. Zu einer hämatogenetischen Erklärung dieses Zellenherdes liegt nicht der mindeste Grund vor.

Figur 171. Diese Figur stellt einen Bezirk mitten aus dem Plasmom dar mit starker Ausprägung der hyalinen Degeneration der Plasmazellen. Es wurde die pol. Methylenblau + Safranin — Anilin + Alaun-Methode[1] gewählt, weil diese die hyalinen Klümpchen in ausgezeichneter Weise von den Rhinosklerombacillen differenziert, da bei den bisher gebräuchlichen Färbungen häufig die Ungewifsheit bestand, ob ein hyalin erscheinendes Klümpchen im Innern einen Bacillus beherberge und also nur einen verschleimten Bacillus vorstelle. Mittels der hier gewählten Färbemethode wird alles Hyalin rein rot gefärbt vom zarten Blafsrosa bis zum tiefen Braunrot; die Bacillen zeigen dagegen in einer rosa oder bräunlich gefärbten Hülle, den dunkelviolett bis schwarz gefärbten bacillären Achsenfaden, so dafs im gegebenen Falle nie der geringste Zweifel bleibt, ob es sich um einen Bacillus oder Hyalin handelt. Es zeigt sich nun bei Anwendung dieser Methode, dafs die Bacillen teils frei in Lymphspalten liegen (*a*), teils in grofsen Schaumzellen (*b*) (Miculiczs Zellen), nie aber in Plasmazellen oder Hyalinzellen. Die Plasmazellen werden durch diese Methode schön violett gefärbt (*c*) und es zeigt sich, dafs das Hyalin nur in Plasmazellen entsteht, und zwar nur aus dem Granoplasma, während das Spongioplasma noch lange in seiner Wabenform erhalten bleibt und die hyalinen Klümpchen regelmäfsig einschliefst. Auch der Kern nimmt nie an der hyalinen Umwandlung teil, sondern persistiert, geschrumpft und dunkelviolett gefärbt, auch bei totaler Degeneration des Protoplasmas, ja ist häufig noch nach dem Platzen der Hyalinzellen in dem entstehenden Haufen hyaliner Kugeln zu finden. Lassen sich in

---

[1] Unna, Zur Differentialdiagnose zwischen Hyalin und Bacillenhüllen im Rhinoskleromgewebe. *Monatsh. f. prakt. Dermatol.* 1903. Bd. 36. pag. 78.

diesen Punkten durchgehende Regeln aufstellen, so besteht andererseits in Bezug auf die Gröfse und Zahl der hyalinen Klumpen nicht die mindeste Regelmäfsigkeit. Man kann aber immerhin folgende beide oft wiederkehrende Hauptformen unterscheiden.

Erstens, die Brombeerform (*d*), bei welcher das kleinwabige Spongioplasma vollständig von kleinen Hyalinklumpen erfüllt ist, die sich gegenseitig platt drücken, so dafs sie im Innern alle facettierte Formen annehmen. Da alles Granoplasma in Hyalin aufgegangen ist, färben sich die rein spongioplastischen Septa bei dieser Methode nicht mehr und erscheinen als lichte Adern zwischen den hyalinen Klumpen. Der dunkelblaue oder violette, pyknotische Kern ist regelmäfsig an die Zellperipherie gedrängt und verstärkt das beerenförmige Aussehen dieser Zellen.

Die zweite Hauptform der Hyalinzellen zeigt einige wenige, aber um so gröfsere Klumpen in der Zelle. In diesen Fällen bleibt den letzteren von Anfang bis zu Ende die Kugelform (*e*) erhalten und daher in den unausgefüllten Ecken noch genügend viel unverändertes Granoplasma, um zu beweisen, dafs die Hyalinzellen sich aus Plasmazellen entwickeln. Für diese Frage kommen also hauptsächlich diese Zellen in Betracht, bei denen das Hyalin die Form von Kugellagern hat, während bei der Brombeerform nur noch der Kern an den der Plasmazellen erinnert. Bei den Hyalinzellen mit Kugellagern finden sich alle erdenklichen Übergänge von gewöhnlichen Plasmazellen mit einer solitären grofsen Kugel bis zu Zellen, welche von einem halben Dutzend und mehr grofser Kugeln nahezu ausgefüllt und bis zum Platzen ausgedehnt sind. Die Kugelform der Hyalinklumpen in diesen Zellen macht den Eindruck, als ob das Spongioplasma von vornherein nicht den Widerstand leistet wie bei den Zellen der Brombeerform.

Aufser diesen beiden Hauptformen finden sich noch — allerdings viel seltener — sehr merkwürdige und bisher wenig bekannte Formen des Hyalins, säulen-, prismen-, würfelförmige, überhaupt krystalloide und endlich schalenförmige konzentrische Gebilde, die alle in Plasmazellen sich bilden und auf der nächsten Tafel für sich dargestellt werden sollen.

Neben diesen intracellularen Hyalingebilden trifft man ebenso viele frei im Gewebe, ja bei guten, spezifischen Hyalinfärbungen stets noch mehr. Der Nachweis ist leicht, dafs es sich dabei um geplatzte Hyalinzellen handelt; das hier erörterte Hyalin entsteht nie frei im Gewebe. Man bemerkt überall Zellen, welche eben geplatzt sind, so dafs erst einige hyaline Körper frei geworden sind (*f*), und andere, die vor kurzer Zeit geplatzt sind, so dafs die Hyalinkörper sich bereits voneinander entfernen: auch in diesen Fällen liegt der pyknotische Kern noch mitten zwischen ihnen, oder hängt sogar noch mit einigen Klumpen fest zusammen (*g*). Die freien Hyalinklumpen nehmen, auch wo sie in der Zelle früher facet-

tiert waren, rundliche, ovale oder selbst kugelige Formen an und werden mit dem Lymphstrom fortgespült. Man trifft hin und wieder weite Lymphspalten ganz dicht erfüllt von hyalinen Klumpen (*h*), die, der Menge nach zu schliefsen, aus vielen geplatzten Zellen stammen müssen und deren blasse Färbung und häufig wie abgegriffene, zugespitzte Form den Schlufs erlaubt, dafs sie im Lymphstrom wiederum einer allmählichen Auflösung entgegen gehen.

Ein interessantes Gegenstück zu diesen Hyalinkörpern sind die Bacillen des Rhinoskleroms, welche auch teils in Zellen eingeschlossen, teils frei vorkommen. Auch hier besteht eine Variabilität, bedingt durch die stark verschleimende Hülle des Bacillus. Bacillen mit sehr dicker, glasiger Hülle sind ohne geeignete Differentialfärbung gar nicht von Hyalinklumpen zu unterscheiden. Andererseits findet man in Zellen eingeschlossen Haufen von sehr zarten, fast hüllenlosen, schmalen Stäbchen, bei denen es auf den ersten Anblick schwer fällt, an eine Identität mit den verschleimten Bacillen zu glauben, die sich als dicke, wurstförmige Ketten oder als gröfsere Schleimballen mit eingestreuten Bacillen (*i*) darstellen. Denselben verschiedenen Gestalten der Rhinosklerombacillen begegnet man auch im freien Zustande.

Wie das Hyalin an die Plasmazellen, so sind die Bacillen auch an eine bestimmte Zellenart gebunden, an die Schaumzellen. Die Struktur dieser blassen, grofsen, meist ovalen Zellen sieht man bei der hier angewandten Färbung nicht gut. Man bemerkt nur, das einzelne Schaumzellen ganz (*l*), andere zum Teil (*k*) von Bacillen erfüllt, noch andere aber ganz bacillenfrei sind (*m*). Es kann hiernach schon keine Rede davon sein, dafs die Schaumzellen den Bacillen ihr Dasein verdanken. Die Bacillen haben zum Prozefs der Schaumzellenbildung ebenso wenig wie zu dem der Hyalinbildung eine derartig nahe Beziehung, dafs ihre Gegenwart in, an oder in unmittelbarer Nähe zur Entstehung dieser Zellformen notwendig wäre; die Bacillen befinden sich auch in den Hyalinzellen nie, in den Schaumzellen nur sekundär. Mit diesen aus der bacillären Topographie des Rhinoskleroms abgeleiteten Schlüssen harmonieren aufs beste die Tatsachen, dafs die Hyalinzellen ebenso reichlich bei der Aktinomykose, entfernt von den kompakten Pilzherden, und dafs die Schaumzellen sogar in den gewöhnlichen Wundgranulationen massenhaft vorkommen. Die Beziehung der Schaumzellen zu den Bacillen besteht nur darin, dafs sie für die in den Lymphspalten der Haut vegetierenden Bacillen einen guten Nährboden abgeben und bei ihrer grofsen Ausdehnungsfähigkeit und nahezu flüssigen Konsistenz die Bacillenherde häufig in sich aufnehmen. Sie platzen übrigens ebenso leicht und entlassen ihren Bacilleninhalt dann wieder in die erweiterten Lymphspalten.

Figur 172. So schön bei der pol. Methylenblau + Safranin-Methode

das Hyalin der Bindegewebszellen, von den verschleimten Rhinosklerombacillen differenziert, hervortritt und so gut bei derselben Methode in dunklem Violett das Granoplasma, die Muttersubstanz des Hyalins sich abhebt, so wenig eignet sich die Methode zum Studium des Überganges vom Granoplasma zum Hyalin. Diese Übergangszellen zwischen Plasmazellen und Hyalinzellen entziehen sich an derartig gefärbten Schnitten der Aufmerksamkeit. Man sollte denken, sie müfsten besonders scharf hervortreten, da das Anfangs- und das Endprodukt, das Granoplasma und das Hyalin, beide basophil sind und zwar jenes mit einer Vorliebe für den Farbstoff der polychromen Methylenblaulösung, dieses mit einer solchen für Safranin begabt ist. Aber gerade diese Übergangszellen, die man bei genauerem Nachforschen wohl findet und an ihrer die Plasmazellen etwas übertreffenden Gröfse und regelmäfsigen Abrundung erkennt, sind schwächer gefärbt als die Plasmazellen und Hyalinzellen und bekunden damit eine relative Abschwächung der Basophilie. Der Anfang der Umwandlung des Granoplasmas zum Hyalin geht also mit einer Verminderung der Basophilie des Granoplasmas einher, woraus sich wohl der Schlufs ziehen läfst, dafs es sich bei diesem Prozefs um einen basischen Eiweifskörper des Gewebssaftes handeln mufs, der sich mit dem stark sauren (basophilen) des Granoplasmas, etwa nach Analogie des Fibrins, verbindet. Jedenfalls wird bei diesem Vorgange die Basophilie des Granoplasmas soweit abgeschwächt, dafs es gelingt, das erste Umwandlungsprodukt mit sauren Farben deutlich zu färben. Als eine solche empfiehlt sich Wasserblau wegen des guten Farbenkontrastes zum safraninroten Hyalin und violetten Granoplasma.

Die Figur 172 stellt eine Partie aus einem Rhinoskleromschnitte dar, welcher mittels Wasserblau stark vorgefärbt und dann der pol. Methylenblau + Safranin-Methode unterworfen wurde. Die jugendlichen Hyalinzellen, welche den Farbstoff der pol. Methylenblaulösung nicht mehr und das Safranin noch nicht annehmen, treten nun als wasserblau gefärbte Zellen gut hervor. Im Gegensatz zu den Plasmazellen ist der Zellenleib nahezu homogen, nur hier und da dichter und dunkler gefärbt. Diejenigen Hyalinzellen, welche später die Brombeerform zeigen, lassen dieses durch eine regelmäfsige Septierung mit hellen Adern erkennen (*a*). Die weitere Umwandlung zu Hyalinzellen vollzieht sich nun in der Weise, dafs eine Mischfarbe zwischen Wasserblau und Safranin auftritt, ein eigentümlich mattes Grauviolett, welches von dem dunklen Blauviolett der Plasmazellen sich wesentlich unterscheidet. Gleichzeitig vergröfsern sich die Zellen (der Brombeerform) immer mehr und zwischen den mattvioletten Hyalinklumpen treten mattrot gefärbte und endlich tiefrot gefärbte auf (*b*). Ebenso folgen sich die tinktoriellen Unterschiede bei den Zellen, welche hyaline Kugeln und Kugellager bergen; nur sind hier die Übergangs-

stadien, weil an einzelnen Zellpartien sich abspielend, nicht so in die Augen fallend. Eine kleine Plasmazelle mit einer grofsen safraninroten Kugel repräsentiert in diesem Bilde die vollendete, reife Hyalinzelle (*c*). Bei der hier verwandten Färbemethode treten die Schaumzellen nicht besonders gut hervor, wohl aber die Bacillen, welche sich als nahezu schwarze Achsenfäden in braunrotem Bacillenschleim darstellen (*d*).

Figur 173. Was die Wasserblauvorfärbung für die Genese der Hyalinzellen, das leistet eine Beize der mittels pol. Methylenblaulösung gefärbten Schnitte mit rotem Blutlaugensalz für das Studium der Schaumzellen.[2] Unterwirft man Schnitte von Rhinosklerom dieser Färbungsmethode, welche, anders gefärbt, grofse, anscheinend leere Räume, klaffende Lymphspalten in stark ödematösem Gewebe erkennen lassen, so finden sie sich hier nahezu ausgefüllt von sehr grofsen, meist ovalen, aber auch geschwungenen, spiralig gedrehten und andersartig geformten Schaumzellen. Alle Konturen der sonst so zarten Schaumzellen treten bei dieser Färbung stark hervor, sowohl die äufseren Zellkonturen, wie die der einzelnen Waben des Spongioplasmas (*a*), deren Scheidewände hier nicht glatt, sondern eigentümlich punktiert erscheinen. Ein grofser Teil dieser Schaumzellen ist bacillenfrei und nur von einem ungefärbten, wahrscheinlich nahezu flüssigem Inhalt erfüllt; manche enthalten Bacillen (*b*) und einzelne sogar grofse Bacillenschwärme. Viele Schaumzellen sind geplatzt und öffnen sich breit in die bacillenhaltigen Lymphspalten (*c*). Diese grofsen Schaumzellen entstehen aus grofsen, langgestreckten, gewöhnlichen Spindelzellen; die Übergangszellen sind hier, wo es sich allein um das Schicksal des Granoplasmas handelt, nicht gezeichnet, so wenig wie die Genese der Schaumzellen im einzelnen behandelt werden kann. Doch darf nicht übersehen werden, dafs auch die Plasmazellen in diesem ödematösen Gewebe ein kleines Kontingent zu den Schaumzellen stellen. Um eine weit klaffende Vene rechts im Bilde liegen dicht aneinander gereiht dunkelviolette, kubische Plasmazellen (*d*) und einige von diesen (*e*) zeigen durch Zellenödem verursachte Auslaugung einzelner Waben, wobei die Zelle anschwillt und sich abrundet; es sind dieses Übergangszellen von Plasmazellen zu kleinen Schaumzellen.

Der Vorteil dieser Färbemethode, Konturen hervorzuheben, erstreckt sich auch auf die Hyalinzellen. Die am stärksten gefärbten Hyalinkörper sind eintönig schwarzviolett (*f*); bei mittelstarker Färbung trennt sich in denselben ein dunkelvioletter Rand von einem dunkelvioletten Kern durch eine hellviolett gefärbte Mittelzone (*g*). Wo die so gefärbten Körper noch in Zellen eingeschlossen sind, speziell in solche vom Brombeertypus, ent-

---

[2] Unna, Zur Differentialdiagnose zwischen Hyalin und Bacillenhüllen im Rhinoskleromgewebe. *Monatsh. f. prakt. Dermatol.* 1903. Bd. 36. pag. 77.

stehen auffallend regelmäfsige und hübsche Bilder der Hyalinzellen (*h*), die ihresgleichen in der Pathologie nicht haben dürften. Die Bacillen treten ebenfalls bei dieser Methode gut hervor, da der Kontur der Schleimhülle stark gefärbt ist; sie zeigen aber keinen Achsenfaden. Sie liegen teilweise frei in Lymphspalten (*c*), teils in Schaumzellen eingeschlossen (*b*).

Figur 174. Dieses Bild gibt nicht den regulären, sondern einen zufälligen Befund beim Rhinoskleromgewebe wieder. An einer Stelle tritt zu dem einfachen Ödem ein stärker entzündliches Ödem mit gleichzeitiger blasiger Abhebung der Oberhaut (vielleicht durch künstliche Ätzung). An dieser Stelle tritt ein rapider Zerfall der Plasmazellen und eine Überschwemmung aller Lymphspalten mit Bröckeln von Granoplasma ein, eine starke regressive Veränderung, wie sie gewissen anderen Granulomen stets eigen ist und uns bei der Mykosis fungoides (siehe folgende Tafel) beschäftigen wird. Die hier gewählte modifizierte Pappenheimsche Färbung läfst erkennen, dafs die zerstreuten Bröckel aus dem Protoplasma herstammen, nicht aus dem Kernchromatin; denn alle teilen die Farbe des Granoplasmas. Bei *a* finden sich noch teilweise gut erhaltene, etwas ausgewaschene Plasmazellen, bei *b* solche, deren Zelleib schon ganz zerfallen ist. Die grofse rotbraune Zelle *c* ist eine Mastzelle, die sich bei dieser allgemeinen Granolyse gut erhalten hat, ein Beweis, dafs die auswaschende und zelllösende Gewebsflüssigkeit einen nur schwachen Kochsalzgehalt besafs, da bei starkem Kochsalzgehalt umgekehrt die Mastzellen früher als die Plasmazellen der Auflösung anheimfallen. (Vergl. Tafel 37, Fig. 192 und Tafel 39, Fig. 208.)

XXXVII.

Hyalin des Rhinoskleroms in krystalloiden Formen. — Das Plasmom der Mykosis fungoides. — Die Granolyse.

Neben den hyalinen Gebilden des Rhinoskleroms, welche auf der vorigen Tafel dargestellt sind, kommen sowohl hier wie in anderen Granulomen hin und wieder anders geformte, intracelluläre Hyalinbildungen vor, die bisher noch nicht genügend bekannt und erforscht sind. Rhinosklerom-gewebe, welches ich letzthin durch die Güte von Herrn Professor Mibelli (Parma) erhielt, erwies sich geradezu als eine Fundgrube dieser eigentümlichen Gebilde, die ich auf dieser Tafel teilweise abbilde und unter dem Namen der krystalloiden Hyalinkörper zusammenfassen will. (Färbung mittels der pol. Methylenblau + Safranin-Anilin + Alaun-Methode.)

Figur 175 zeigt cylindrische Stäbe von rosenroter Farbe. Sie liegen dicht zusammengedrängt in einer Zelle, von der noch der geschrumpfte Kern und wenig Protoplasma erhalten ist, welches die hyalinen Stäbe zusammenkittet.

Figur 176. Diese Zelle enthält zwei cylindrische Stäbe von enormer Gröfse, denen an einem Ende, etwas eingeklemmt, der atrophische Kern aufsitzt. Aufser dem Kernrest sind Zellenreste an diesem Gebilde nicht mehr nachweisbar.

Figur 177 zeigt eine sehr häufige Form. Die Zelle ist mit feinen, parallelverlaufenden, hyalinen Stäben ausgefüllt, die, etwas gekrümmt, sich dem Zellkontur anschmiegen. An der Unterseite hat sich ein kleines Bündel losgelöst, wobei auch der Kern, der wie in allen Hyalinzellen peripher sitzt, sich vom Zelleibe halb abgelöst hat.

Figur 178 illustriert den Fortgang des Prozesses. Der Kern sitzt dieser Zelle nur noch lose auf. Eine Anzahl von cylindrischen Stäben an der oberen Seite der Zelle ist fast ganz losgelöst und hängt nur an einem Punkte noch mit der Zelle zusammen. Der dem Kernpol gegenüberliegende Pol der Zelle existiert als solcher nicht mehr; die Stäbe sind unter Geradestreckung etwas auseinandergewichen und bilden jetzt ein fascesähnliches Bündel paralleler Stäbe.

Figur 179. Die drei Stäbe, welche sich in dieser Zelle entwickelt haben, sind vollkommen frei geworden und liegen lose nebeneinander. Der oberste Stab trägt hier den aufsen liegenden Kern mitten auf der Breitseite.

Figur 180. Stellt eine selten vorkommende Abweichung der hyalinen Degeneration dar, die auf eine konzentrische Entwicklung des Hyalins in der Zelle hinweist. Der Zelleninhalt ist zerfallen in einen gröfseren, zentralen Hyalinblock und eine gröfsere Zahl kleinerer, peripher liegender Stücke, die sich gegenseitig abgeplattet haben. Der dadurch gebildete äufsere Ring enthält an einem Pole den atrophischen Kern. Der zentrale Block ist einheitlich, dunkler gefärbt, also wohl kompakter und an den Kanten durch Druck der kleinen Blöcke etwas polygonal abgeplattet.

Figuren 181—183 sind Beispiele einer seltener vorkommenden Form, bei welcher das Hyalin sich in konzentrischen Schalen um einen nicht stets in der Mitte liegenden Punkt anordnet. Nach den Figuren 181 und 182 könnte es scheinen, als ob das Zentrum der Hyalinschalen der Kern und zwar der inmitten der Zelle liegende Kern wäre; in Wirklichkeit war aber an diesen Zellen durch Gebrauch der Mikrometerschraube leicht zu zeigen, dafs der Kern an einem Pole der Zellen gelegen war, wie Figur 183 in der Profilansicht auch deutlich zeigt und wie es der Lage des Kernes in allen Hyalinzellen entspricht. In Figur 181 machen Kern und hyaline Schalen die Abweichungen der Zelle von der Kugelgestalt konzentrisch mit.

Figuren 184—189. Die nun folgenden Hyalinformen erinnern noch mehr als die bisher betrachteten Stäbe, Blöcke und Kugelschalen an Krystallformen. Figur 184 zeigt zwei Stäbe, die der Gröfse nach denen in Figur 176 gleichkommen. Aber sie zeichnen sich dadurch aus, dafs die Stäbe bis auf die Pole verwachsen und an diesen konisch abgeplattet sind, so dafs auf einem mittleren regelmäfsigen Cylinder polwärts zwei gleich grofse regelmäfsige Kegel aufsitzen. Diese Kegel sind beide von je einem linienförmigen, feinen Kanal durchbohrt, der mit Kerndetritus gefüllt ist, während ein anderer Kernrest dem oberen Stabe in der Mitte seitlich aufsitzt, woselbst auch ein geringer Rest von Protoplasma noch wahrnehmbar ist.

Figuren 185 und *186.* Diese beiden Figuren illustrieren den seltenen Fall, dafs sich das Hyalin in grofsen Prismen von übrigens unregelmäfsiger Gestalt im Innern der Zelle abscheidet. Die Zellkonturen sind in beiden Figuren gut erhalten, ebenso die geschrumpften Kerne. Figur 186 enthält neben dem grofsen Prisma seitlich noch zwei kleine, plattgedrückte hyaline Kugeln und im Innern des Prismas einen rotgefärbten kleineren Hyalinblock, der an den zentralen Block in Figur 180 erinnert. Die

beiden grofsen Prismen sind tinktoriell dadurch ausgezeichnet, dafs sie im Innern viel von dem Farbstoff der pol. Methylenblaulösung festhalten und deshalb dunkelviolett erscheinen, während die Randpartie nur das Safranin-rot festgehalten hat; zwischen den beiden verschieden gefärbten Partien liegt eine feine, schwach rosa gefärbte Mittelzone.

Figuren 187, 188 und *189*. Diese Bilder zeigen den sehr merkwürdigen, aber an meinem Material häufig wiederkehrenden Befund von regelmäfsigen, würfelförmigen Hyalinkrystallen, die an Kochsalzkrystalle erinnern. In allen drei Figuren ist die Zellform noch gut erhalten, mit feinen Protaplasmaresten und peripher angeordneten Kernen. In Figur 189 hat sich eine flache sechsseitige Tafel abgelöst und hängt nur mit ihrem oberen Rande noch an der Zelle. Auch in anderen Zellen (s. Figur 188) kommen neben Würfeln sechsseitige Tafeln vor. Das eigentümlich schöne Ansehen dieser fremdartigen intracellulären Gebilde bei Ölimmersion und starker Durchleuchtung ist ebenso schwer zu beschreiben wie zu malen. Sie leuchten in zartestem Rosa; das Durchscheinende der Krystalle bei durchfallendem Licht ist mit undurchscheinenden Farben nicht wiederzugeben und der Eindruck des Glasigen hier nur andeutungsweise durch spiegelnden Reflex auf den Krystallen ersetzt.

Mykosis fungoides (*Histopathologie*, pag. 506).

Die schon von Alibert mit dem Namen Mykosis fungoides zu einer Zeit belegte Geschwulst, als man von Mykosen im heutigen Sinne noch keine Ahnung hatte und noch nicht einmal der Favus als Pilzkrankheit erkannt war, ist ätiologisch noch immer unaufgeklärt. Klinisch und histologisch dagegen ist die Geschwulst heute sehr genau bekannt und besonders dadurch gut charakterisiert, dafs — im Gegensatz zu vielen Sarkomen — der histologische Befund dem klinischen bis ins Einzelne gut entspricht. Die fast ganz aus hypertrophischen Bindegewebszellen der Haut bestehenden Geschwülste zeichnen sich klinisch durch ihre wandelbare Form und häufige spontane Involution, durch ihre Weichheit und Neigung zu ulcerösem Zerfall und endlich dadurch aus, dafs sie mit Vorliebe Sitz sekundärer Saprophyten werden — auch ganz im Gegensatz zu den sonstigen bösartigen Geschwülsten der Haut; alle diese Besonderheiten klärt das histologische Bild in überraschend einfacher Weise auf. Die Weichheit und der leichte Zerfall beruht auf dem Schwund des kollagenen Gewebes bei rapidem Zellwachstum. Die Neigung der Geschwulst zu partiellem Einsinken und totaler Involution rührt aber von einem Zerfall des Protoplasmas der Zellen her, welcher geradezu einzig dasteht. Der raschen Bildung und Ansammlung von Granoplasma entspricht eine ebenso rapide Auflösung und Abbröcklung desselben. Wird hierdurch auf das Einfachste die Wandelkarkeit der Form erklärt, so ist es andererseits auch begreiflich,

dafs die beständige Überschwemmung der Lymphspalten der Geschwulst mit gelöstem Eiweifs und toten Eiweifsbröckeln schon in vivo ausnahmsweise die Cutis zu einem idealen Nährboden für Saprophyten machen mufs. Die durch die verschiedenen Organismen erzeugte Massennekrose fehlt daher niemals im Bilde einer hochgradigen und länger bestehenden Mykosis fungoides.

Figur 190 gibt einen Abschnitt aus einem Tumor der Mykosis fungoides, welcher die grofse Vielgestaltigkeit der progressiv und regressiv veränderten Zellen erkennen läfst. Neben gewöhnlichen Plasmazellen (*a*) finden sich andere blassere und gröfsere Zellen, an denen das Granoplasma stellenweise ausgewaschen (*b*) oder vollständig ausgelaugt ist (*c*), so dafs der wabige Bau des Spongioplasmas deutlich hervortritt. Bei diesen Zellen ist meistens auch der Kern angeschwollen, kuglig, chromatinarm und folglich schwach gefärbt (*d*), doch finden sich auch in grofsen, blassen Zellen hin und wieder chromatinreiche, dunkle Kerne (*e*), ja selbst Mitosen. Am Ende dieser Veränderung, die man als eine kombinierte Granolyse und Chromatolyse bezeichnen kann, stehen ganz blasse, öfters kaum wahrnehmbare Schatten von Zellen (*f*). Eine andere Reihe von Veränderungen besteht in der Abbröcklung der ganzen granoplasmareichen Waben, so dafs nur mehr oder minder spärliche Reste des Zelleibes um die fast nackten Kerne übrig bleiben (*g*). Die letzteren können dabei auch chromatinarm werden, behalten aber öfter als in der ersten Reihe ihr Chromatin und bilden auch öfter noch Mitosen (*h*). Zahllose Trümmer von Granoplasmabröckchen und ganzen, noch färbbaren Zellwaben erfüllen die weiten Lymphspalten der Geschwulst. Diesem überaus reichen Zerfall von Zellsubstanz wird durch eine rege Kernproliferation bis zu einem gewissen Grade entgegengewirkt, für welche der Reichtum der Geschwulst an normalen Mitosen spricht.

Figur 191. Da die Zellen der Mykosis fungoides, die im Zerfall begriffen sind, sich im allgemeinen nur schwach färben, wie die in der vorigen Figur zur Verwendung gekommene pol. Methylenblau-Glycerinäther-Methode beweist, so füge ich einen analogen mit der pol. Methylenblau—rot. Blutlaugensalz-Methode stark gefärbten Schnitt zum Vergleiche bei. Der Farbstoff der polychromen Methylenblaulösung wird durch das rote Blutlaugensalz dunkelviolett bis braunviolett umgefärbt und fixiert (Entfärbung in saurem Alkohol). Die intakten Plasmazellen (*a*) und alle Kerne erscheinen sehr dunkel, jedes Körnchen von Granoplasma in den Lymphspalten tritt scharf gefärbt hervor und die sonst kaum sichtbaren schleierartigen Ausläufer des in Auflösung begriffenen Spongioplasmas sind deutlich zu verfolgen (*b*). Diese Färbemethode eignet sich daher ganz besonders gut für das Studium des Zellzerfalles bei der Mykosis fungoides.

Figur 192. Der sichtbare Zerfall des Zelleibes, wie er in den letzten beiden Figuren dargestellt ist bei relativ gutem Zustande der Kerne, legt die Frage nahe, ob überhaupt unter dem Zellschutt der Lymphspalten sich auch Kernchromatinreste befinden oder nicht. Hierüber gibt die von mir modifizierte PAPPENHEIMsche Färbung bündigen Aufschlufs. Mit verschwindenden Ausnahmen zeigen alle Bröckel zwischen den Zellen die rote Farbe (Pyronin) des Granoplasmas, nicht die blaue (Methylgrün) der Kerne. Auch in diesem Bilde erkennt man die progressiven und regressiven Zustände des Zellprotoplasmas, Plasmazellen von normaler Form und Gröfse (*a*), ödematös angeschwollene, riesige, mehr oder weniger ausgelaugte Gebilde (*b*), fast nackte Kerne mit einem Kranz von Granoplasmabröckeln, teils blafs und grofs (*c*), teils dunkel und klein (*d*), Mitosen (*e*) und endlich blofse Zellschatten (*f*). Es gibt geradezu keine Form, keine Defiguration und keinen Färbungszustand, welche diese offenbar äufserst labilen Zellgestalten nicht unter Umständen aufweisen könnten. Sie bringen jede Veränderung zur Schau, welche an Bindegewebszellen durch Ansammlung, Auslaugung und Abbröcklung von Granoplasma denkbar ist. Eine interessante Parallele zu diesen Zellbildern liefern die auf den letzten beiden Tafeln dargestellten Formen künstlich bewirkter Granolyse (vgl. besonders Figuren 207—208).

Figur 193. Dieses Stück aus der Randpartie eines Tumors von Mykosis fungoides zeigt[1] das im späteren Stadium der Krankheit häufige Bild der peripheren Massennekrose. Am unteren Rand ist ein von Blut- und Lymphkapillaren stark zerklüftetes, im übrigen wohlerhaltenes Tumorgewebe (*a*). Dasselbe geht nach oben hin in eine nekrotische, gleichförmige, von vielen Spalten und Lücken durchsetzte Masse über, in denen, von unten nach oben gehend, zuerst noch Kerne (*b*), dann nur noch elastische Fasern (*c*) und endlich im peripher sten Abschnitt Kolonien von Streptokokken (*d*) wahrnehmbar werden, die sich in der Randzone zu grofsen Ballen (*e*) anhäufen.

---

[1] Färbungsmethode: S. Orcëin—pol. Methylenblau—n. Orcëin-Methode.

XXXVIII.

Künstlicher Transport von Zellsubstanzen durch Behandlung des frischen oder in Alkohol gehärteten Gewebes mit Kochsalzlösungen.

Ich habe vor einiger Zeit gezeigt,[1] dafs sowohl Granoplasma wie Kernchromatin in Kochsalzlösungen von bestimmter, schwacher Konzentration löslich sind und dafs wir mittels einer Kochsalzbehandlung des toten Materials ohne Schwierigkeit die verschiedensten Formen von Auflösung und Zerfall des Zelleibes und Kernes nachzuahmen im stande sind, welche sich bei verschiedenen Hautaffektionen als charakteristische Symptome finden und zum Teil auf den vorhergehenden Tafeln dargestellt worden sind. Ich schliefse daher dieses dem Schicksal des Granoplasmas gewidmete Heft mit Bildern, welche ich einer ausgedehnten Studie über diese künstliche Beeinflussung der Zellen und den dabei erzeugten Transport von Zellbestandteilen verdanke. Im allgemeinen hat sich ergeben, dafs das Granoplasma hypertrophischer Zellen um so leichter in Kochsalzlösungen gelöst wird, je schwächer dieselben sind, am leichtesten und vollständigsten in den sog. physiologischen Kochsalzlösungen von 0,6—0,9 % NaCl-Gehalt; natürlich tut es das kochsalzhaltige Serum von Tieren und Menschen ebenso gut. Diese Erfahrungen sind bei allen Versuchen mit „physiologischen Kochsalzlösungen" im Bereich von Geschwülsten, entzündlichen Granulomen und sonstigen hypertrophischen Geweben im Auge zu behalten. Indem man die Konzentration der Kochsalzlösung variiert, kann man die Auflösungsprodukte der Zellen beliebig ändern. Am zweckmäfsigsten beginnt man die Untersuchung mit einer konzentrierten Kochsalzlösung, welche man 24 Stunden bei Körperwärme auf die frisch dem Körper entnommenen oder in Alkohol gehärteten oder bereits in

---

[1] Unna, Über spontanen und künstlichen Transport von Zellsubstanzen und über Kochsalz als mikrochemisches Reagens. *Monatsh. f. prakt. Derm.* 1901. Bd. 33. pg. 342.

Celloidin eingebetteten und geschnittenen Gewebe einwirken läfst, da dieselbe nur leichte Veränderungen des Gewebes hervorruft.

Figur 194. Rhinophymgewebe, frisch in konzentrierte NaCl-Lösung 24 Stunden, dann Alkoholhärtung, Celloidineinbettung, Färbung mit modif. PAPPENHEIMscher Methode. —

Man sieht rechts oben einen Teil der Oberhaut, rechts unten und seitlich links Anschnitte der vergröfserten Talgdrüsen, dazwischen ein an Plasmazellen reiches Gewebe mit erweiterten Gefäfsen (vgl. hierzu den unveränderten Rhinophymschnitt Figur 160). Der ganze Schnitt zeigt eine abnorm starke Pyroninfärbung, welche sich nicht wie gewöhnlich der Hauptsache nach auf das Protoplasma beschränkt, sondern auch intensiv am Kollagen haftet und das Deckepithel mit rotem Hofe umsäumt (*a*). Ähnliche rote Höfe umgeben alle Plasmazellen (*b*), die daher im ganzen ein auffallend verwaschenes Aussehen haben. In diffuser Weise rot erscheinen auch die Wandungen der arteriellen Kapillaren (*c*) und die sonst bis auf das feine Netz von Spongioplasma farblosen Talgdrüsenzellen (*d*). Etwas Ähnliches zeigt sich an den vergröfserten Spindelzellen der Cutis, deren Ausläufer ein viel stärkeres Rot als gewöhnlich aufweisen (*e*) und dadurch schon bei dieser mittelstarken Vergröfserung auffallend deutlich als ein zusammenhängendes Netz in die Erscheinung treten. An den Plasmazellen lösen sich hier und da ganze Kappen in Körner- und Tropfenform ab und zahlreiche Granoplasma-Körner und -Tropfen umgeben dieselben (*f*) und füllen reihenweise die Saftspalten des Gewebes. Die Kerne sowohl des Deckepithels und der Talgdrüsen wie die der Cutis zeigen keine so bemerkenswerten Veränderungen; sie färben sich stark aber abnorm gleichmäfsig, so dafs keine weiteren Strukturverhältnisse sichtbar sind; sie erscheinen einfach geschrumpft, pyknotisch.

Alle Veränderungen dieses Bildes gegenüber dem des nicht mit Kochsalz behandelten Rhinophyms (Figur 160) erklären sich dadurch, dafs die konzentrierte Kochsalzlösung das Granoplasma nicht vollkommen gelöst, sondern nur schwach in Flufs gebracht hat. Gelöstes Granoplasma imbibiert alle benachbarten Gebilde, besonders das Kollagen und Spongioplasma. Daher erscheinen die aus Spongioplasma bestehenden Ausläufer der Spindelzellen der Cutis und die Leiber der Talgdrüsenzellen diffus rot und ebenso die nächstgelegenen Teile des Kollagens; sie haben ihre sonstige Oxyphilie mit der Basophilie des Granoplasmas vertauscht (sind durch Imbibition mit einem stark sauren Eiweifsstoff saurer geworden).

Es ist sicher, dafs ein Teil der fleckweise im Bindegewebe auftretenden Basophilie des Kollagens auf eine solche Imbibition, mit dem Granoplasma benachbarter Zellen zurückzuführen ist, welche reich an Granoplasma sind und sich im Beginne der Granolyse befinden.

Sodann ergibt sich aus diesem Versuch, dafs man durch Behandlung

mit konzentrierter Kochsalzlösung unter Umständen schwach sichtbare, rein spongioplastische Zellfortsätze tingibler und der Beobachtung zugänglicher machen kann.

Figur 195. Rhinophymgewebe, frisch in konz. NaCl-Lösung gelegt und fünf Tage in der Wärme darin gelassen; modif. PAPPENHEIMsche Färbung. Das Präparat hat kein tiefrotes Aussehen mehr wie das vorige; die längere Behandlung mit konzentrierter Kochsalzlösung in der Wärme hat viel Granoplasma ausgewaschen, zunächst das im Kollagen vorübergehend imbibierte; weiter ist das der Plasmazellen soweit verschwunden, dafs nur noch wenige gut gefärbt und in ihren Konturen wohlerhalten sind (*a*); doch auch diese färben sich blasser als die Vergleichsobjekte in nicht gesalzenen Präparaten. Die meisten Plasmazellen aber zeigen um den abgeblafsten, aber sonst wohlerhaltenen Kern statt des Zellenleibes einen mehr oder weniger vollständig erhaltenen Ring von Granoplasmabröckeln (*b*) und schliefslich nur noch einige rotgefärbte Körner, die die Peripherie der einstigen Plasmazelle markieren (*c*). Das Gewebe in der Umgebung der Plasmazellen enthält viele Granoplasmabröckchen, die aber feiner und weniger tropfenartig sind als die entsprechenden (schwächer vergröfserten) der Figur 194. — Die Spindelzellen zeigen auch hier lange rote Ausläufer durch künstliche Imbibition mit gelöstem Granoplasma, sind aber wesentlich schwächer gefärbt als im vorigen Bilde (*d*). Die Kerne sind blafs und homogen gefärbt, offenbar ist ihnen auch Chromatin entzogen, ohne dafs in der Umgebung der Zellen sich Tröpfchen oder Körnchen davon finden. Solche würden blau gefärbt sein und sehr in die Augen fallen, fehlen aber gänzlich.

Dieses Bild repräsentiert die weiter fortgeschrittene Salzauslaugung mittels einer nur schwach lösenden Kochsalzlösung und kann als Prototyp der Granolyse bei den meisten Granulationsgeschwülsten dienen, welche neben wohlerhaltenen Plasmazellen ja stets teilweise ausgelaugte und zerfallende aufweisen. Man vergleiche mit diesem Bilde besonders Figur 163 (Rhinophym) und Figur 170 (Rhinosklerom).

Figur 196. Rhinophymgewebe, in Alkohol gehärtet, in Celloidin geschnitten. Die Schnitte 24 Stunden in konz. NaCl-Lösung in der Wärme, dann 12 Stunden kalt in Aq. destillata; modif. PAPPENHEIMsche Färbung. — Indem ich die Granolyse durch eintägige Behandlung mit konzentrierter Kochsalzlösung in der Wärme in Flufs brachte, dann aber sistierte und durch eine gründliche Auswaschung in kaltem destillierten Wasser ersetzte, gelang es mir, Bilder von Zellen künstlich herzustellen, wie sie uns täglich in den Granulomen begegnen und als atrophische Plasmazellen angesehen werden müssen. Man sieht in der Figur einen Zellenherd, der, wie benachbarte Kontrollschnitte ergeben, einen lediglich aus grofsen Plasmazellen bestehenden Herd darstellt, die hier aber mächtig durch die

Salzbehandlung angegriffen sind. Das Protoplasma ist bei den meisten Zellen durch Granolyse vollständig zerstört, wobei zahlreiche Granoplasmakörner frei im Gewebe zerstreut sind (*a*), andere durch Spongioplasmafäden noch mit den Zellen zusammenhängen (*b*). Bei einigen Zellen hat die auf die Lösung folgende Spülung die Granolyse derartig sistiert, dafs ziemlich glattrandige, kleinere Plasmazellen aus den grofsen entstanden sind, die sogar mit Lymphocyten eine entfernte Ähnlichkeit besitzen (*c*). Man kann demnach hier tatsächlich von einer künstlichen Erzeugung aller Formen atrophischer Plasmazellen aus grofsen Plasmazellen reden.

Man vergleiche auch diese künstliche Granolyse mit der spontanen in Figur 170.

Das Bild zeigt aber im Gegensatz zu Figur 195 auch noch eine stärkere Veränderung der Kerne. Diese sind, in Flufs gebracht durch die konz. Salzlösung, durch die nachfolgende Spülung grofsenteils aufgequollen, färben sich gleichmäfsig und schwach (*d*) und haben überdies Chromatin nach aufsen in Gestalt von fädigen Gebilden abgegeben, die zwischen den Zellen liegen und sich mit Methylgrün blaugrün färben (*e*). Es handelt sich mithin sicher um abgeschmolzenes und zu Fäden ausgezogenes Chromatin und um den Anfang der von mir als Chromatotexis bezeichneten Kerndegeneration. Sie wird uns in viel grofsartigerer Ausbildung in den Figuren 198 ff wieder begegnen.

Figur 197. Rhinophymgewebe, frisch vier Stunden lang in warmer Kochsalzlösung von 0,7 %; modif. Pappenheimsche Färbung. — Diese Figur zeigt einzelne Plasmazellen aus einem Schnitte zu einem Gruppenbilde vereinigt, welche durch eine kürzere Auslaugung in ganz schwacher Kochsalzlösung stark verändert erscheinen. Sämtliche Zellen sind schwach gefärbt, gequollen, abgerundet und vergröfsert durch vollständige Auslaugung einzelner oder vieler Waben, aus denen das Granoplasma vollständig geschwunden ist.

Der Hauptunterschied mit den vorhergehenden Bildern besteht darin, dafs hier die Granolyse von vornherein unter Mitwirkung von viel mehr Wasser stattfand. Dadurch kam es nicht zu einem Zerfall des Spongioplasmas und damit des ganzen Zelleibes, sondern nur zur Erfüllung der Waben mit einer sehr verdünnten Eiweifslösung, also zu einem Erhaltenbleiben des Zelleibes unter Aufquellung und Wabenvergröfserung. Es ist genau derselbe Prozefs der Verschäumung des Protoplasmas, den ich von den Schaumzellen der Wundgranulationen und des Rhinoskleroms abgebildet habe (vgl. Figur 159 und Figur 173e, auch Figur 164), soweit die Schaumzellen sich nämlich aus Plasmazellen bilden (kleine Schaumzellen). Der einzige Unterschied zwischen den spontan vorkommenden und den künstlich durch Salzbehandlung erzeugten, kleinen Schaumzellen

besteht darin, dafs erstere mehr die reine Kugelform zeigen, die letzteren sich der Kugelform nur nähern; ein Unterschied, der wohl darauf hinweist, dafs das Spongioplasma im Leben nachgiebiger ist als an toten Zellen.

Die folgenden Figuren beschäftigen sich vorzugsweise mit den Veränderungen des Kernchromatins durch Salzbehandlung. Gerade diese Salzwirkungen beweisen die nahe chemische Verwandtschaft von Granoplasma und Kernchromatin, die sich tinktoriell doch so scharf unterscheiden und können daher (abgesehen von ihrer eigenen Bedeutung für die experimentelle Pathologie) in diesem Hefte nicht umgangen werden. Im allgemeinen wird das Kernchromatin erst später nnd schwieriger angegriffen als das Granoplasma. Daher ist weder die sehr langsam wirkende, konzentrierte, noch die sehr rasch wirkende, ganz schwache Salzlösung geeignet, die Bewegung des Kernchromatins gut vor Augen zu führen, sondern eine Lösung mittlerer Konzentration. Ich bediene mich zu diesem Zwecke einer 10%igen Lösung.

Figur 198. Rhinophymgewebe. Alkoholfixierung. Schnitte 24 Stunden in 10%iger Kochsalzlösung. Pol. Methylenblau-Glycerinäther-Methode.

Die Einsenkung des Deckepithels auf der rechten Seite des Schnittes (*a*) entspricht dem seitlichen Anschnitt des Ausführungsganges einer grofsen Talgdrüse, von welcher links unten noch ein wohlerhaltener Rest getroffen ist. Sowohl die Cutis wie das Deckepithel sind diffus bläulich gefärbt. Diese Basophilie ist das Zeichen einer allgemein verbreiteten, schwachen Granolyse und Imbibition des Kollagens mit gelöstem Granoplasma. Aufserdem gewahrt man in der Cutis zahlreiche blaue Fäden, die sich an Zellen inserieren, oder frei im Gewebe liegen. Insbesondere ist ein dicht unter dem Deckepithel liegender Plasmazellenherd (*b*), der als solcher auf benachbarten Kontrollschnitten leicht zu erkennen war, von diesen Fäden erfüllt, welche alle Zellkerne desselben förmlich einrahmen. Noch grofsartiger ist dieses Netz blauer Fäden in dem Deckepithel (*c*) und der Stachelschicht der Talgdrüse (*d*) ausgebildet. Hier ist jeder Kern von einem dunkelblauen Rahmen umgeben und diese fliefsen alle zu einem Netze zusammen, dessen Balken- und Knotenpunkte in der basalen Stachelschicht am dicksten werden (*d*). Wo die Oberhaut sich stellenweise von der Cutis etwas abgehoben hat, sieht man, dafs die ganze Unterseite der Stachelschicht von einem solchen dunkelblauen Fadennetz bekleidet ist (*c*).

Aus einer der nächsten Figuren erhellt mit Sicherheit, dafs es sich bei diesen feinen und groben Fadennetzen nicht um Granoplasma, sondern um durch die Salzlösung in Flufs gebrachtes Kernchromatin handelt, also um eine künstliche Chromatotexis, was aber auch ohne den tinktoriellen Beweis schon aus der eigentümlichen, fädigen Form des

Produkts und seinem oft nachweisbaren Zusammenhang mit schmelzendem Kernchromatin hervorgeht. Der ganze Strom der Auslaugung geht offenbar im Epithel von der Hornschicht gegen die basale Stachelschicht. Die obere Stachelschicht ist relativ hell, chromatinarm, läfst aber um so klarer die bei dieser Chromatotexis einhergehende Veränderung der Epithelkerne erkennen. Sie sind geschrumpft und haben sich konzentrisch von dem durch blaue Körner markierten Rande des Protoplasmas zurückgezogen (*f*), liegen mithin in einer künstlich erzeugten, gröfseren Kernhöhle. Noch auffallender ist aber ihre grobwabige Beschaffenheit. Am schönsten in der Figur ist sie rechts unten ausgebildet (*g*), läfst sich aber auch bis in die kleinen Kerne der Stachelschicht verfolgen. Während mithin das Chromatin der Kerne durch die 10%oige Kochsalzlösung in Form plastischer Fadennetze ausfliefst, tritt in dem zurückbleibenden Kerngerüst eine schaumige Struktur auf, wie wir sie im Zellenleibe bei Einwirkung ganz schwacher Kochsalzlösungen (Figur 197) erzeugen können. Ganz ähnliche Kernveränderungen kennen wir übrigens längst von der Einwirkung kaustischer Mittel auf die Haut her. Frickenhaus konnte diese grofswabigen Kernreste bei der Einwirkung der Karbolsäure und Rasch bei der Kaliumlösung konstatieren.

Figur 199. Rhinophymgewebe. Pol. Methylenblau-Glycerinäther-Methode.

Diese Figur zeigt ebenfalls eine ausgebreitete Chromatotexis, aber durch fünftägige Einwirkung einer konzentrierten Kochsalzlösung in der Wärme erzeugt. Links zieht sich ein schräg getroffener Knäuelgang nach abwärts, welcher rechts oben von geschmolzenem Chromatin in Form eines groben Netzes ganz bedeckt wird. Nach unten breitet sich dieses Netz zur Seite in die Lymphspalten der Cutis aus. An einigen Stellen sieht man deutlich den Zusammenhang der blauen Fäden mit abschmelzenden Kernen (*a*) und bemerkt Kerne in den Knotenpunkten des Fadennetzes (*b*). Die Verschäumung der Kerne ist bei dieser Behandlung mit konzentrierter NaCl-Lösung nur hier und da angedeutet.

XXXIX.

(Fortsetzung von Tafel XXXVIII.)

Die Tafel beginnt mit zwei dasselbe in verschiedener Färbung darstellenden Pendants, aus deren Vergleichung mit Sicherheit hervorgeht, dafs die blauen Netze nur aus Chromatin bestehen. Rhinophymgewebe wurde 24 Stunden frisch mit 10%iger NaCl-Lösung in der Wärme behandelt. Von zwei benachbarten Schnitten des gehärteten Gewebes wurde einer nach der pol. Methylenblau-Glycerinäther-Methode, der andere nach der modifizierten Pappenheimschen Methode gefärbt. In beiden wurde dieselbe Stelle (eine besondere Epithelleiste) aufgesucht und gezeichnet. Aus dem ersten gibt

Figur 200 die betreffende Stelle wieder. Rechts zieht sich die Epithelleiste herab, links erblickt man die Hälfte der anstehenden Papille. Der untere Teil der Stachelschicht ist diffus blau; der obere farblos, läfst sehr schön die geschrumpften und zugleich schaumigen Kerne hervortreten (*a*). Das aus diesen Kernen stammende Netz von Chromatinfäden ist in der unteren Stachelschicht nur noch in schwachen Resten vorhanden, da es schon in die Cutis hinein weiter befördert ist (*b*) und hier die Lymphspalten künstlich injizierend, die Bindegewebskerne einrahmt (*c*), welche der schaumigen Degeneration weit weniger unterlegen sind als die Epithelkerne. Vergleichen wir hiermit nun

Figur 201, so ist hier die diffuse Färbung der Stachelschicht rötlich, ist also durch Granolyse erzeugt und aus dem Granoplasma der Stachelzellen hervorgegangen, das mittels der Salzbehandlung gelöst sich in der Stachelschicht diffus imbibierte. Wir müssen daher in der Figur 200 die dort vorkommende diffuse Blaufärbung des unteren Abschnittes der Stachelschicht auch auf Granolyse beziehen. Die Rahmen und Fadennetze zwischen den Epithelzellen und in den Lymphspalten der Cutis dagegen haben sich — wie die Kernreste selbst — mit Methylgrün gefärbt, stammen mithin sicher vom Kernchromatin ab. Allerdings sind sie, der schwächeren tinktoriellen Kraft des Methylgrüns entsprechend, viel schwächer gefärbt als im pol. Methylenblaubilde und gerade nur angedeutet.

Figuren 202—203. Die folgenden beiden Bilder sind wiederum Pendants mit verschiedener Färbung und betreffen analoge Stellen aus ganz gleichmäfsig behandelten, benachbarten Schnitten. Dieselben waren der Wirkung einer schwachen, 1%igen Kochsalzlösung ausgesetzt und ergaben daher ganz andere Resultate wie Figuren 200—201. Betrachten wir zuerst das methylenblaue Bild (Figur 202), so ist von Chromatinfäden und -netzen nichts zu sehen. Die Stachelschicht hat einen nur schwach grünlich-blauen Anflug. In den obersten Lagen derselben findet sich eine Andeutung von Schaumkernen (*a*), doch ist fast alles Chromatin ausgezogen. Dafür ist die untere Stachelschicht, in der auch nur noch wenige Kernreste vorhanden sind, bedeckt mit einer Wolke von blauen Körnern und Tropfen (*b*). Dieselben häufen sich an der Cutisgrenze hier und da zu einer dichten Schicht (*c*) an. Auch die Cutis ist fast ganz ausgelaugt. Es finden sich nur noch Kerne vor und diese zeigen, besser als die Epithelkerne, eine Schaumstruktur (*d*).

Figur 203. Auch hier ist in der Stachelschicht nichts mehr von Zellen zu sehen; es finden sich nur Reste von schaumigen Kernen in den obersten und untersten Lagen (*a*). Die ganze Stachelschicht zeigt aber einen matten roten Ton, also eine diffuse granolytische Färbung, auf welche wir mithin den grünblauen Ton der Stachelschicht in Figur 202 zu beziehen haben. Die Granolyse in diesem Gewebe war eben schon beendet, als die Chromatolyse sich noch in vollem Gange befand. Von Chromatin gewahren wir, der schwächeren tinktoriellen Kraft des Methylgrüns entsprechend, nur noch einige blaue Punkte in der Stachelschicht und eine gröfsere Anhäufung derselben zwischen Stachelschicht und Cutis (*b*), welche die Chromatinnatur der entsprechenden, gröfseren Körner in Figur 202c beweist. Sehr schön stellt sich sodann in diesem Bilde die Verschäumung der chromatinarmen Kerne der Cutis dar (*c*).

Figur 204. Rhinophymgewebe, frisch, zwei Tage in 0,7%iger Kochsalzlösung. Pol. Methylenblau-Glycerinäther-Methode. Mitten durch das Bild zieht eine gröfsere venöse Kapillare nach abwärts, an die sich beiderseits, aber besonders links ein Plasmomherd anlehnt. Die Plasmazellen sind stark angegriffen und bestehen nur noch aus blassen Kernen mit wenigen Körnern und Kappen von Granoplasma als Reste früherer Zellleiber. Dafür treten aber jetzt stark gefärbte, grofse, ovale, oder spindelförmige Kerne hervor, die den von mir so genannten (ganz) „sauren Kernen“ entsprechen (*a*). Diese Kerne widerstehen länger als alle anderen der Kochsalzbehandlung und können auf diesem Wege leicht in jedem Gewebe isoliert werden.

Figuren 205—206. Die beiden folgenden Figuren bilden wieder zwei verschieden gefärbte Pendants und stellen die sehr rasche und radikale Entfernung des Granoplasmas aus dem Gewebe durch

Serum dar. Figur 205 stammt von einem Rhinophymschnitte, der zehn Stunden mit warmem Rinderserum behandelt wurde. Die Färbung geschah mit der pol. Methylenblau-Glycerinäther-Methode. Links im Bilde zieht sich ein Stück Deckepithel nach abwärts, rechts daneben ein Plasmomherd. In der Oberhaut sind nur noch Kerne schwach färbbar, in der Cutis ebenfalls. Die Plasmazellen haben ihr Protoplasma vollständig eingebüfst und bestehen nur noch aus Kernen. Die kurze Behandlung mit Serum hat genügt, um das ganze reiche Strukturbild des Rhinophyms (vergl. Figur 160) zu vernichten und ein dürftiges Kernbild zu hinterlassen, welches an die hypothesenreichen und tatsachenarmen Zeiten der blofsen Kernfärbungen erinnert.

Figur 206. Rhinophymgewebe, frisch 15 Stunden mit Hammelserum in der Kälte behandelt. Modifizierte Pappenheimsche Färbung. Das Rot des Pyronins ist nur noch in minimalem Grade diffus in der Stachelschicht verbreitet, stark dagegen in der nicht angegriffenen Körner- und basalen Hornschicht. Der Plasmomherd in der Cutis ist noch radikaler seines Granoplasmas entledigt als die Stachelschicht und besteht nur noch aus mit Methylgrün gefärbten Kernen. Es findet sich auch keine Spur von Protoplasmabröckeln mehr im Gewebe. Zum Vergleiche möge man Figuren 162 und 163 heranziehen.

Figur 207. Die folgenden beiden Bilder, die letzten dieses Heftes, beschäftigen sich mit einem anderen Material und sind als Pendants zu betrachten, die durch ihre verschiedene Färbung nach Seite der Intensität und der diagnostischen Schärfe sich gegenseitig ergänzen. Sie stammen von einem Carcinom der Haut, welches frisch 24 Stunden in der Wärme mit Menschenserum + Kochsalz im Überschufs behandelt wurde.

Es ist ein ziemlich weit verbreiteter Irrtum, der amorph-körnige Bestandteil des Protoplasmas, der, im Übermafs gebildet, die Bindegewebszelle zur Plasmazelle aufbläht, sei der Bindegewebszelle eigentümlich. Vielmehr findet er sich mit wenigen Ausnahmen (Ödem) in jeder Zelle, wenn auch in sehr verschiedenem Mafse. Jede Epithelzelle enthält Granoplasma auf der Höhe ihrer Ausbildung und viele Organzellen würden anders als bisher beschrieben werden, nähme man auf die Konservierung dieses Zellbestandteiles stets Rücksicht. Speziell um diesem Vorurteil, das Granoplasma sei etwas den Plasmazellen Eigentümliches, entgegenzutreten, bilde ich an dieser Stelle auch den Granoplasmatransport eines epithelreichen Gewebes ab, des Carcinoms. Die im Serum zu erwartenden allzu raschen Veränderungen wurden durch einen Kochsalzzusatz im Überschufs herabgemindert und verlangsamt, so dafs man die von der Peripherie des Stückes nach der Mitte zu abnehmende Einwirkung deutlich verfolgen kann. Die beiden Figuren sind benachbarten Schnitten entnommen und so gewählt, dafs die Kanten links der freien, von der Serumlösung be-

spülten Fläche entsprechen, die Kanten rechts dagegen mitten im Carcinomgewebe liegen. Wir haben also links die Orte starker, rechts die successive schwächer werdender Granolyse.

Die erste Figur, nach der pol. Methylenblau-Glycerinäther-Methode gefärbt, zeigt sehr schön die graduell verstärkte Auslaugung des Granoplasmas und Chromatins von rechts nach links. Da der hier teilweise gezeichnete Carcinombalken nur aus dicht aneinander liegenden Epithelzellen bestand, so sieht man, von rechts beginnend, dafs die Auslaugung Teile zwischen den Kernen der Epithelien hinweggeschafft hat, welche den früheren Protoplasmaleibern entsprechen und jetzt mit Granoplasmatrümmern (*a*) erfüllte Lücken darstellen. Die Kerne sind häufig von genau parallelen doppelten Konturen begrenzt, deren äufserer nicht etwa die Zellperipherie darstellt, sondern den inneren Rand des übrig gebliebenen Protoplasmas (*b*), während dessen äufserer Randsaum sich in der Emulsion von Zelltrümmern verliert. Man vergleiche mit diesem Bilde der Epithelzertrümmerung die ganz analoge Plasmazellenzertrümmerung der Mykosis fungoides (Figuren 190—192, Tafel 37). Weiter nach links werden auch die Kerne angegriffen und lassen teilweise eine grofswabige Aufblähung zu Schaumkernen (*c*) erkennen; teilweise geben sie Chromatin in Fadenform ab (*d*). Diese Chromatinfäden treten nachweisbar aus abschmelzenden Kernen aus. An der linken Kante endlich, der am meisten durchspülten Zone entsprechend, fehlen die Granoplasmatrümmer gänzlich und die Kerne schmelzen zu kleinen Tropfen und Fäden (*e*) ab, die allein im Bilde übrig bleiben.

Auch dieses Bild beweist wieder, und zwar an einem ganz anderen Substrate, die leichtere Löslichkeit des Granoplasmas als des Kernchromatins in denselben Salzlösungen. Es fehlt noch die Gewifsheit, ob alle zwischen den Zellen der rechten Bildseite befindlichen Körner auch granoplastischer Natur sind, ob mit anderen Worten das Kernchromatin aufser den Fäden auch Bröckel und Tropfen erzeugt. Zur Entscheidung dieser Frage dient das folgende nach der modifizierten Pappenheimschen Methode gefärbte Pendant.

Figur 208. In diesem sieht man, dafs die Bröckel im rechten Teile der Figur wirklich alle aus Granoplasma bestehen, denn sie sind sämtlich rot gefärbt. Die Kern- und Zellgrenzen erscheinen hier noch mehr verwaschen und die Kerne — entsprechend der geringeren tinktoriellen Kraft des Methylgrüns — viel schwächer gefärbt als in Figur 207. Die dort ja allerdings zarten Chromatinfäden fehlen in diesem Bilde ganz, was ebenfalls auf die schwächere tinktorielle Kraft des Methylgrüns zurückzuführen ist. Diese Färbung gibt uns mithin für die Chromatinabkömmlinge ein viel engeres Bild als die Färbung mit pol. Methylenblaulösung, definiert aber dafür alles sehr genau, was vom Granoplasma abstammt, im

Gegensatz zu den Kernabkömmlingen. Ginge die Färbung nämlich nur nach der groben Differenz zwischen sauren und basischen Elementen, so wäre ja hier Gelegenheit gegeben, dafs das basische Pyronin die sauren Chromatinfäden ebenso gut färbte, wie die pol. Methylenblaulösung es tut (Figur 207), und hier um so mehr, als das Methylgrün dieselben ja frei läfst. Aber nirgends findet sich ein aus der Chromatinschmelze hervorgehender Faden rot gefärbt. An der linken Kante heben sich die blau gefärbten Kernreste von den diffus und schwach rosa gefärbten, d. i. etwas von gelöstem Granoplasma imbibierten Zellresten ab.

Überblicken wir zum Schlusse die auf den letzten beiden Tafeln vorgeführten Bilder, welche den künstlichen Abbau und Transport des Granoplasmas und des Kernchromatins durch Behandlung mit Salzlösungen darstellen, so ergeben sich folgende allgemeine Sätze.

In tinktorieller Beziehung bewähren sich die schon früher festgestellten Regeln. Sowohl Granoplasma wie Kernchromatin zeigen eine starke Verwandtschaft zu dem Farbstoff der polychromen Methylenblaulösung; einem Gemisch von Pyronin und Methylgrün in zweckmäfsiger Weise ausgesetzt, zeigen sie aber zu diesen beiden ebenfalls basischen Farbstoffen eine sehr verschiedene Affinität: Pyronin färbt nur das Granoplasma, Methylgrün nur das Kernchromatin.

Als neue Sätze treten folgende hinzu:

1. Die Abkömmlinge des Granoplasmas teilen die Affinität desselben zum Pyronin.
2. Die Abkömmlinge des Kernchromatins teilen die Affinität desselben zum Methylgrün.
3. Die Kernkörperchen teilen die Affinität des Granoplasmas zum Pyronin.
4. In allen Salzlösungen ist das Granoplasma leichter und rascher löslich als das Kernchromatin; es wird stets zuerst angegriffen.
5. Die Granoplasmalösungen haben Neigung, alles Spongioplasma und alle Intercellularsubstanzen zu imbibieren und erteilen diesen dann ihre eigene Affinität zu basischen Farbstoffen (Basophilie); von den Lösungen des Kernchromatins ist ein Gleiches bisher nicht bekannt.
6. Die Lösungsprodukte des Granoplasmas verhalten sich, soweit sie fest sind, meistens wie das Granoplasma der Zellen: amorphkörnig, bröckelig, pulverig; niemals fadenförmig.
7. Die Lösungsprodukte des Kernchromatins, soweit sie fest sind, neigen zur Form von Tropfen, Schmelzgestalten, Fäden und Fadennetzen.

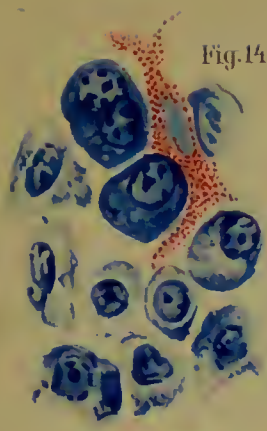
Fig.142.

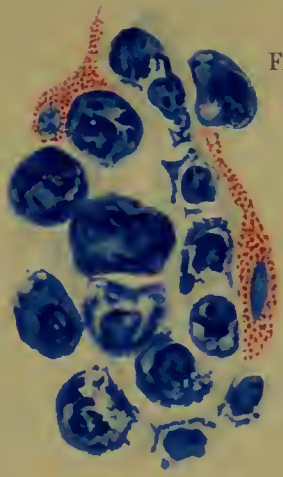
Fig.143.

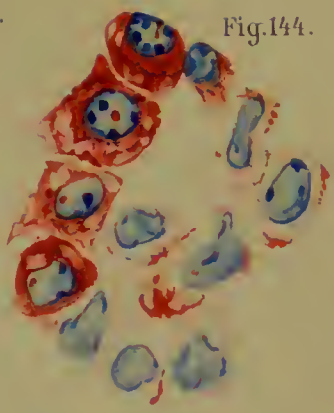
Fig.144.

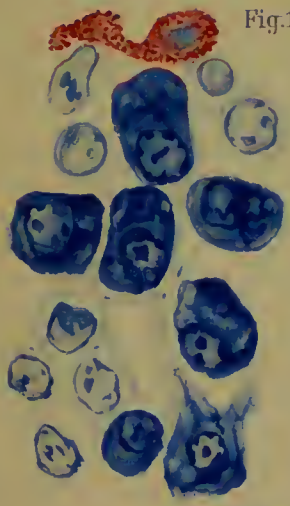
Fig.145.

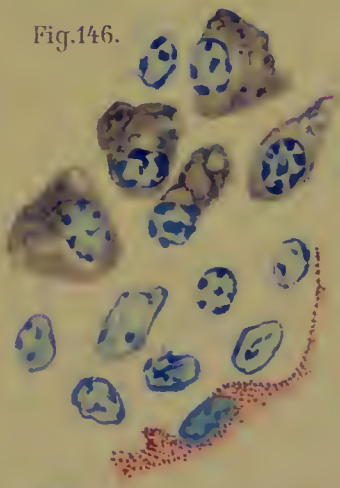
Fig.146.

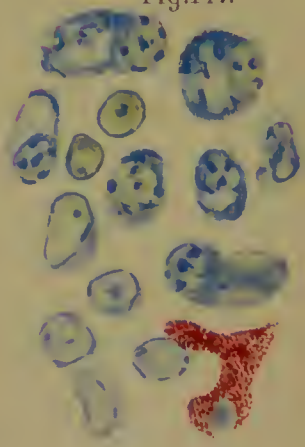
Fig.147.

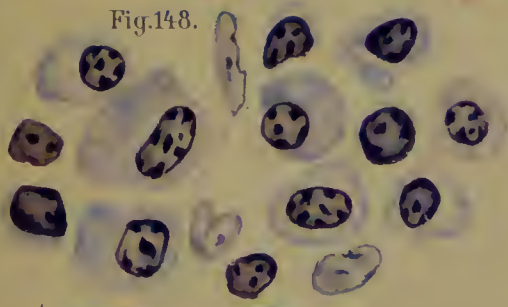
Fig.148.

Fig.149 a.


Fig.149 b.

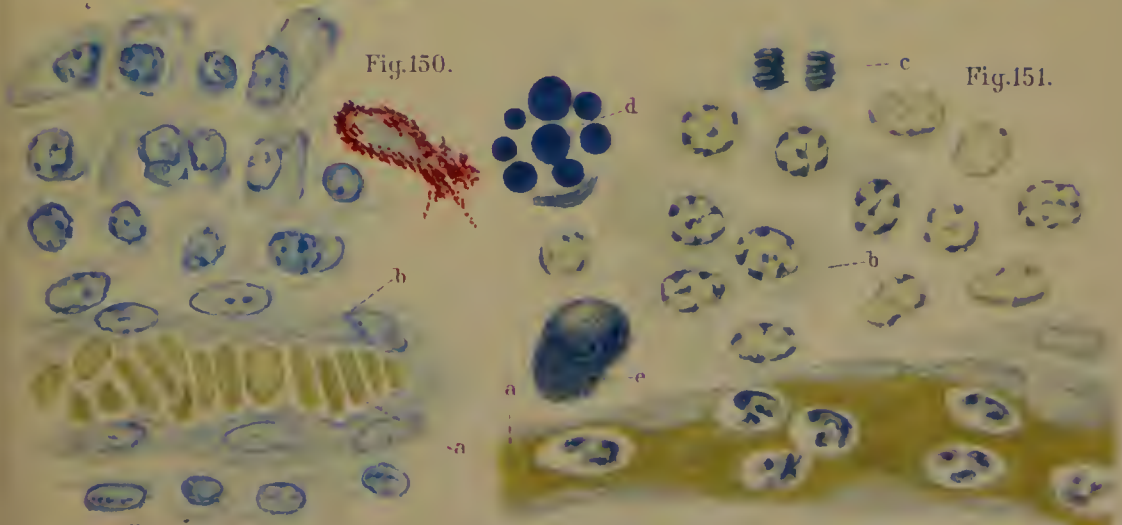

Gute und schlechte Darstellungen des Granoplasmas. $\frac{1000}{1}$

Gummelt del

Verlag von Leopold Voss in Hamburg und Leipzig.

Aust. Julius Klinkhardt Leipzig

Fig.152.

Fig.153.

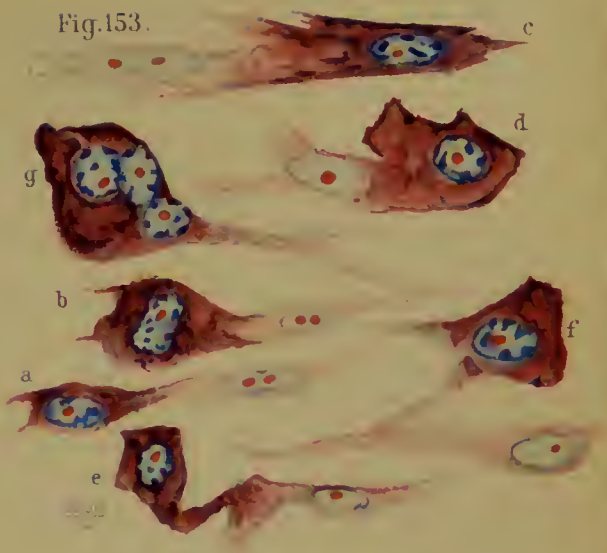

Fig.154.

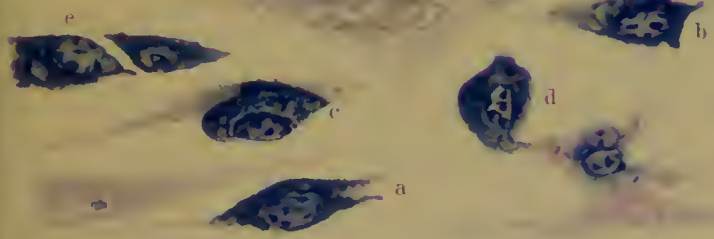

Fig.155.

Fig.156.

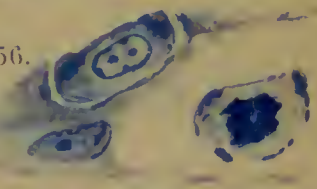

Fig.157.



Fig.158.



Fig.159.

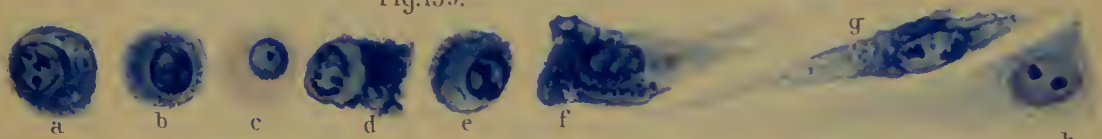

Fig.160.

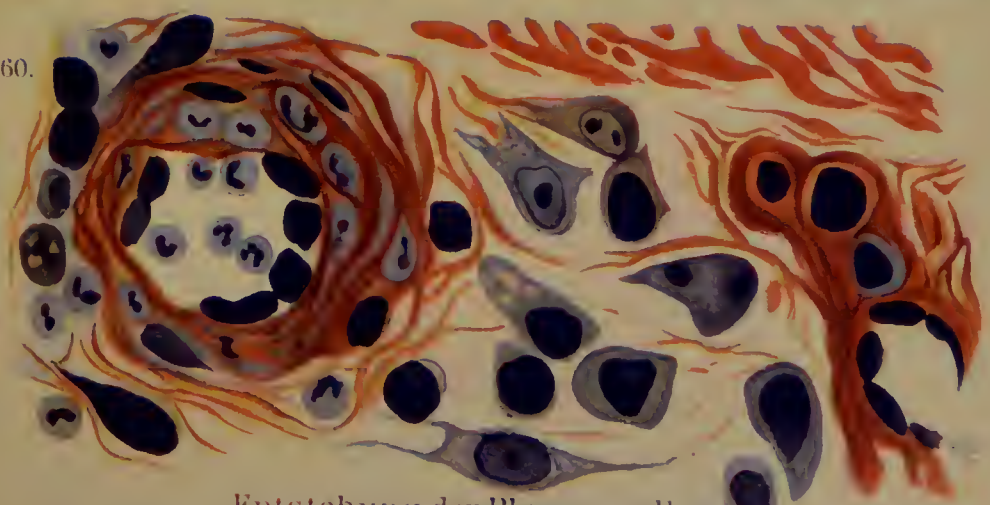

Entstehung der Plasmazellen-Plasmatochterzellen. Die Plasmazellen des Granulationsgewebes.

Gummelt del

Leopold Voss

Fig.160.

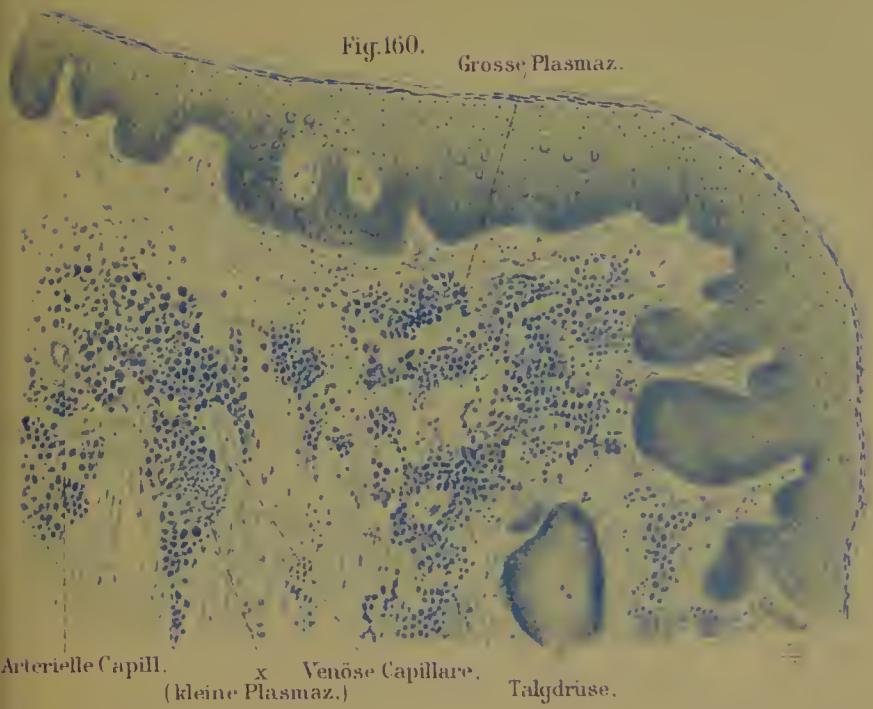

Fig.162.

Fig.163.

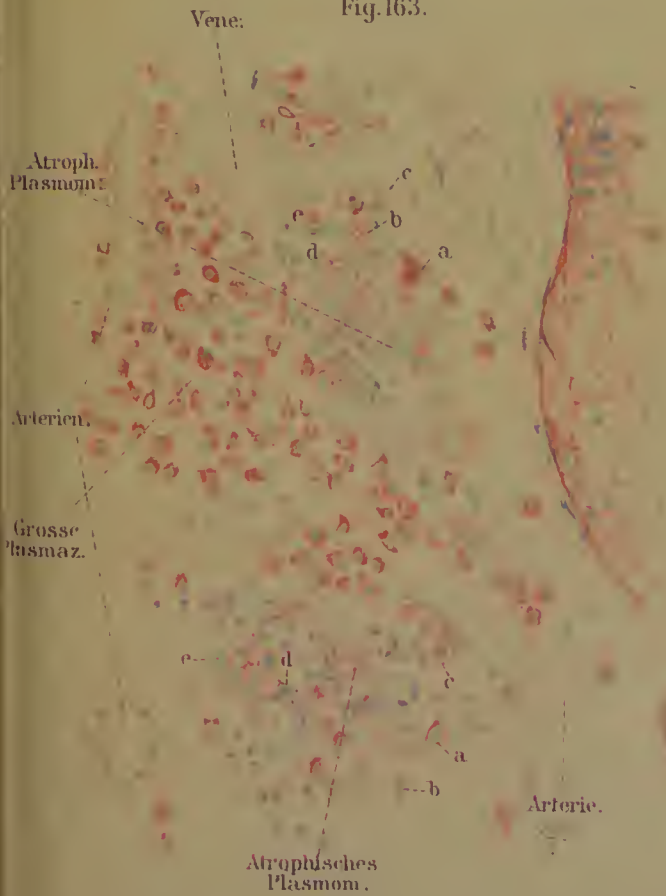

Fig.164.

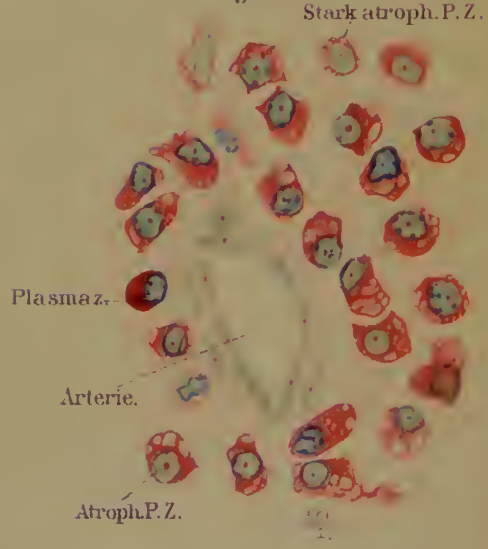

Fig.161.

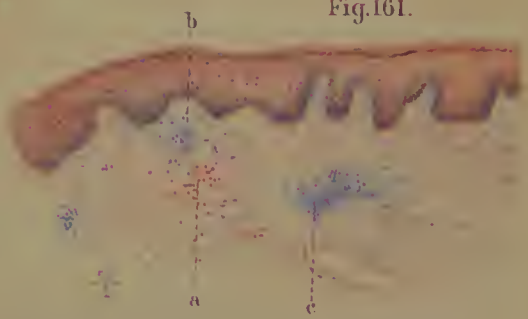

Das Plasmom des Rhinophyms. Die atrophischen Plasmazellen.

Leopold Voss

Fig.165.



Fig.167.

1000/1

Fig.168.

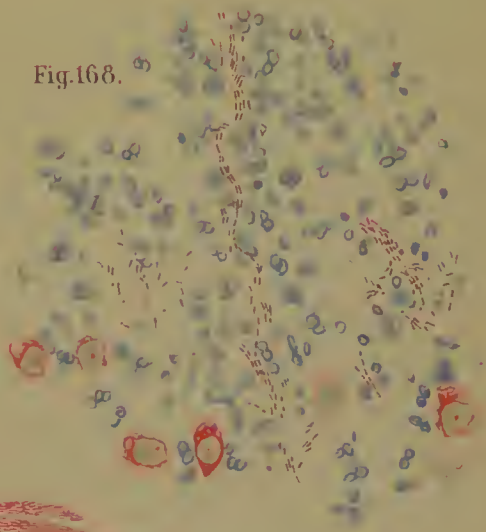

Fig.166.

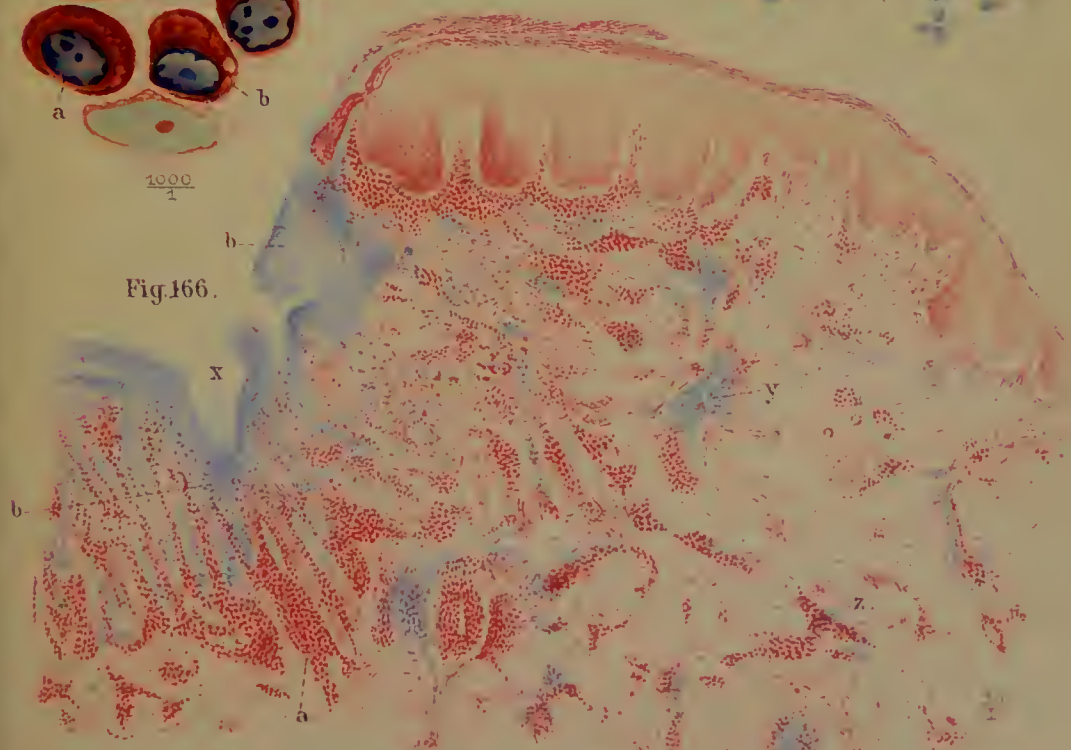

Das Plasmom des Ulcus molle
Der Streptobacillus ulceris mollis (Unna)

Gummelt del

Lith. Anst. Joh. Kinkhardt Leipzig

Verlag von Leopold Voss in Hamburg und Leipzig.



Fig.169.

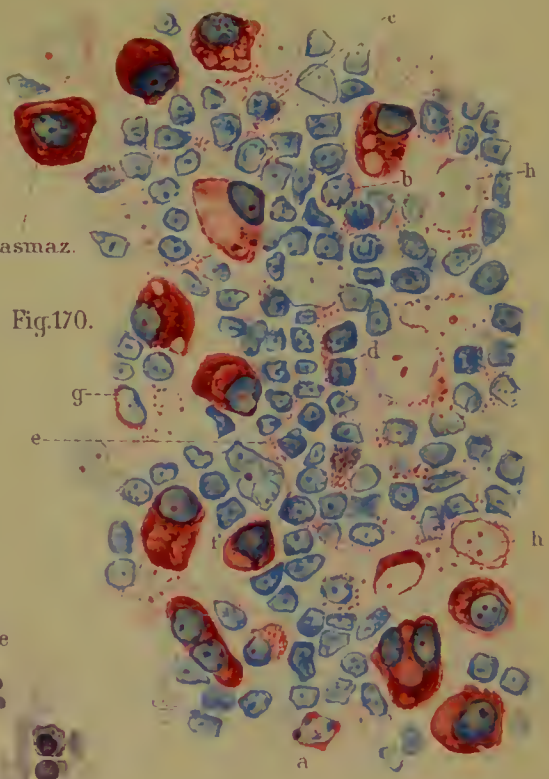

Fig.170.

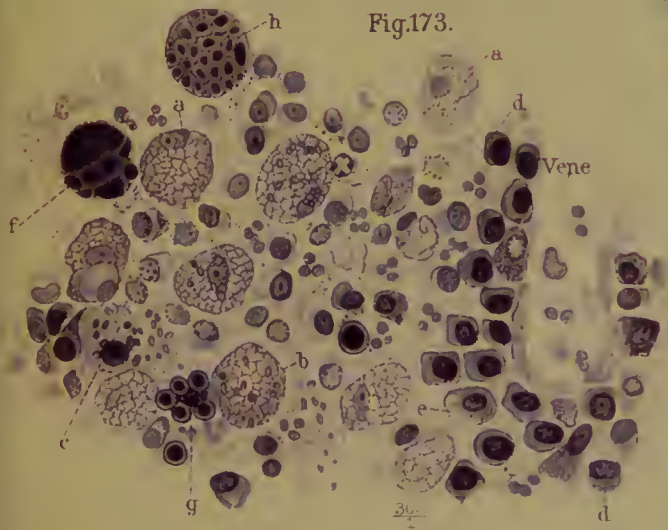

Fig.173.

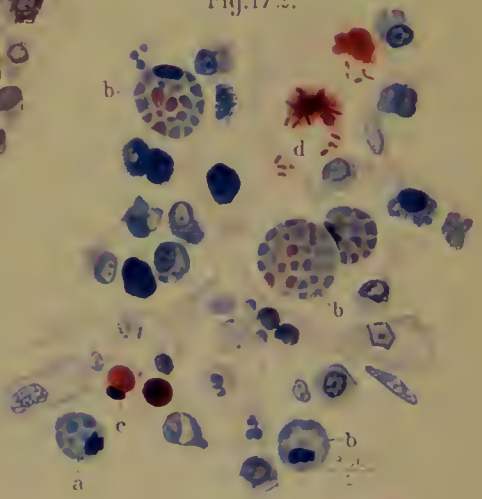

Fig.172.

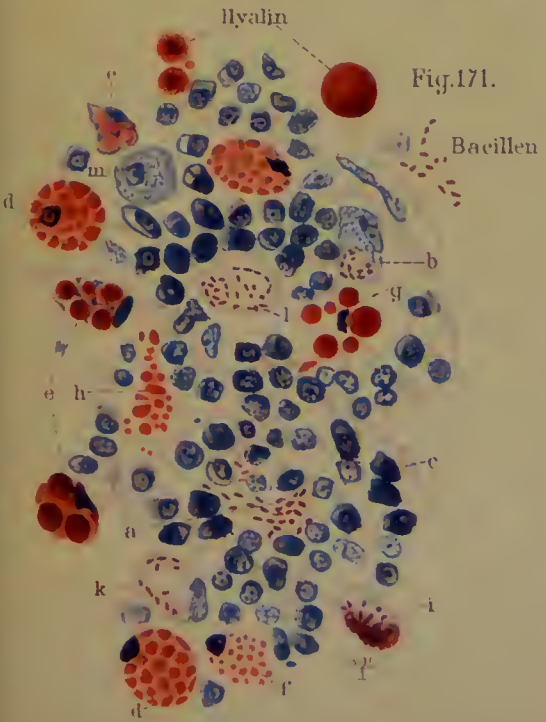

Fig.171.

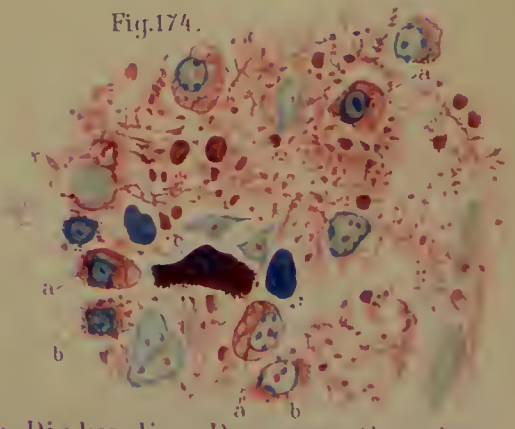

Fig.174.

Das Plasmom des Rhinoskleroms - Die hyaline Degeneration der Plasmazellen - Die Schaumerzellen - Die Bacillen des Rhinoskleroms.

Gumolt del

Leopold Voss

Fig.175.

Fig.176.

Fig.184.

Fig.177.

Fig.185.

Fig.186.

Fig.178.

Fig.190.

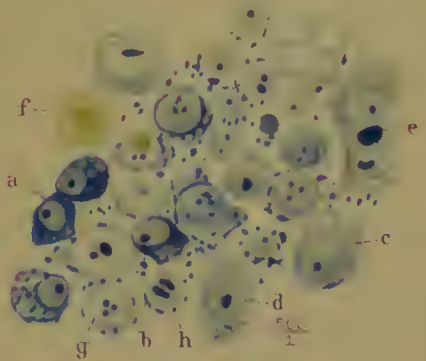

Fig.187.

Fig.188.

Fig.179.

Fig.189.

Fig.180.

Fig.191.

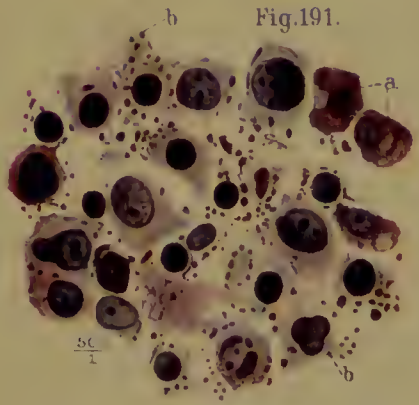

Fig.193.



Fig.181.



Fig.192.

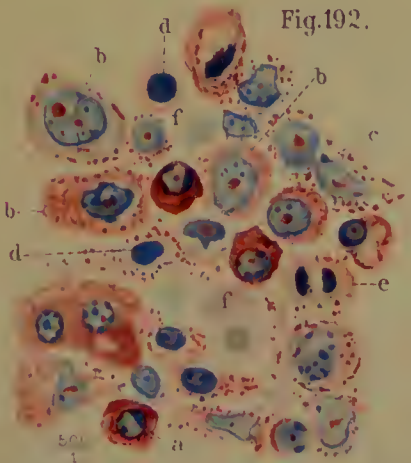

Fig.182.



Fig.183.

Hyalin des Rhinoskleroms in crystalloiden Formen.
Das Plasmom der Mykosis fungoides. Die Granolyse.

Gummelt del

Leopold Voss

Fig.194.

Fig.195.

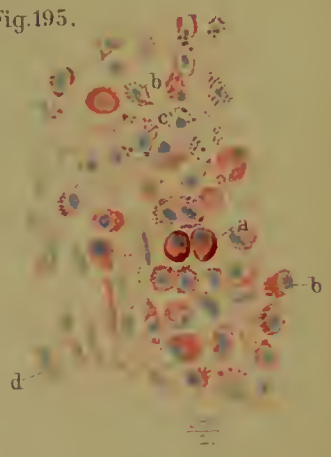

Fig.196.

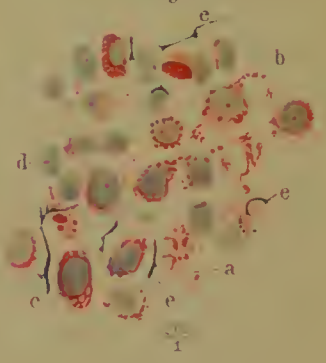

Fig.197.



Fig.198.

Fig.199.

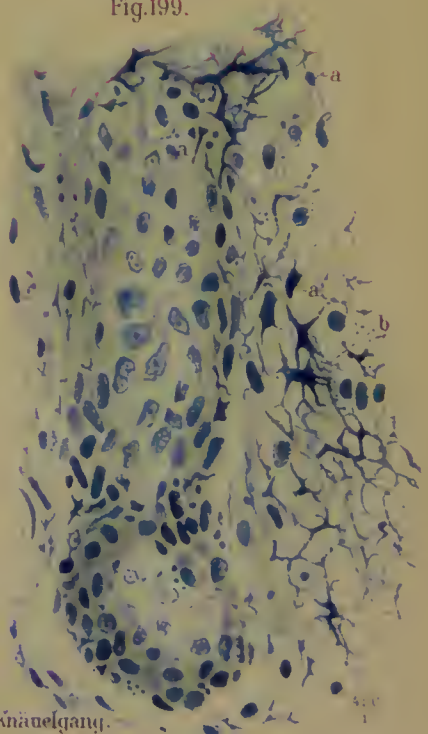

Künstlicher Transport von Zellsubstanzen durch Kochsalzbehandlung.

Gummelt del

Leopold Voss

Fig.200.

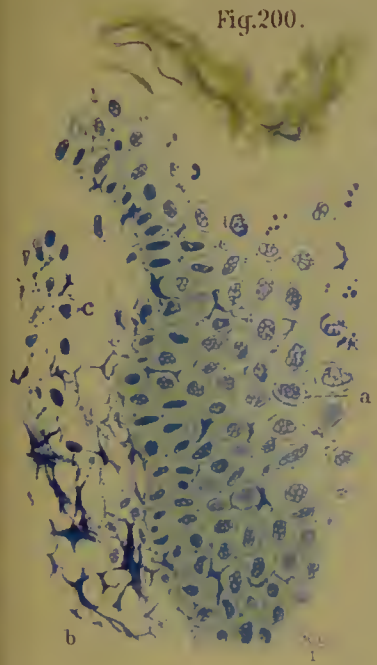

Fig.201.

Fig.202.



Fig.205.

Fig.204.

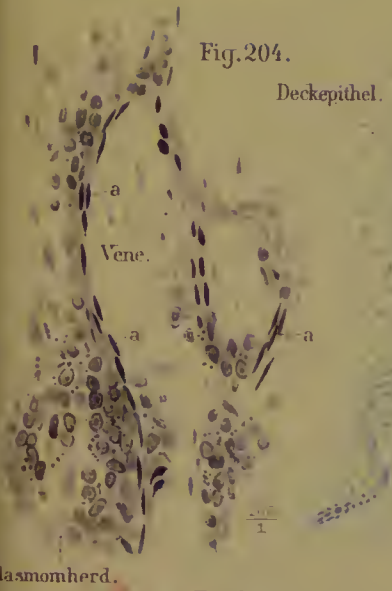

Fig.203.

Fig.206.

Fig.207.

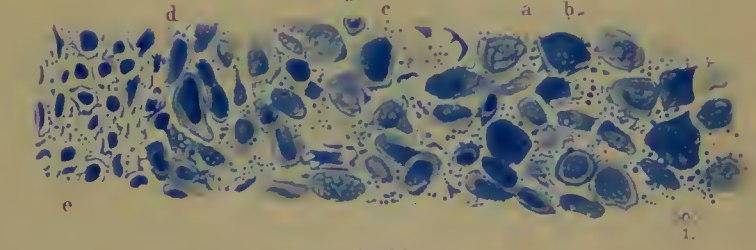

Fig.208.

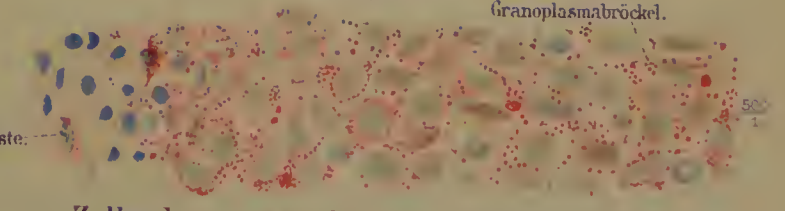

Künstlicher Transport von Zellsubstanzen durch Kochsalzbehandlung. Fortsetzung.

Gummelt del

Verlag von Leopold Voss in Hamburg und Leipzig.

Lith. Anst. Julius Klinkhardt, Leipzig

Herrn

Geheimrat Professor Julius Arnold

in gröfster Hochachtung

gewidmet

vom Verfasser.

Einleitung.

Wenn ich in diesem Hefte der historischen Kritik einen breiteren Raum als sonst gewähre, so geschieht es einerseits aus dem sachlichen Grunde, weil der Inhalt derselben, die Tuberkulose der Haut, eine viel ältere Geschichte besitzt als die übrigen Kapitel der Hauthistopathologie und zudem eine solche, an der die bedeutendsten Pathologen nicht weniger beteiligt sind als die Dermatologen, wo wir mithin nicht ganz ohne historische Rücksichtnahme auskommen können. Andererseits bewegt mich dazu auch der freundschaftliche Rat, etwas mehr als bisher an die bekannten Lehrbücher der speziellen und allgemeinen pathologischen Anatomie „Anschluſs zu gewinnen".

Aber dieses Abweichen vom gewohnten Pfade der einfachen, unbeirrten Tafelerklärung erfordert recht viel Raum, und um die Geduld derjenigen Leser, denen es hauptsächlich um das Verständnis der Tafeln zu tun ist, nicht zu sehr in Anspruch zu nehmen, habe ich die historische Kritik der Hauptsache nach in diese Einleitung verwiesen, so daſs sie ein jeder, der nur das Positive liebt, mit Leichtigkeit überschlagen kann.

Ein anderer mir öfter in bezug auf den Atlas vorgetragener Wunsch bezieht sich auf die bei Herstellung der den Tafeln zugrunde liegenden Präparate befolgte Färbetechnik, deren genaue Besprechung der Tafelerklärung beigegeben werden solle. Insofern hinter diesem Wunsche der andere verborgen liegt, die hier vorliegenden Bilder durch eigene Präparation zu gewinnen und sich in die betreffende Färbetechnik selbst einzuarbeiten, so ist mir derselbe ein erfreuliches Zeichen der Wertschätzung des bisher in diesem Atlas Gebotenen. Ich werde demselben so weit nachzukommen suchen, daſs ich an den betreffenden Orten die Stellen zitiere, wo das Genauere über die Färbetechnik nachzulesen ist. Dieses Genauere erfordert aber selbst so viel Raum, daſs es zum zweiten Male, ausführlich wie es sein muſs, in dem Atlas wiederzugeben, nicht angängig ist.

Um nun jenen eben erwähnten Anschluſs zu gewinnen, würde es sich darum handeln, die mit neuen Färbemethoden gefundenen Tatsachen mit den Worten und Begriffen wiederzugeben, die in den heutigen Lehrbüchern als Niederschlag einer langen Geschichte des Tuberkels eine Rolle spielen. Und die notwendige historische Kritik wird eben darin bestehen, zu ergründen, was eigentlich hinter jenen oft gehörten Worten für Begriffe sich finden, um zu prüfen, ob jene Worte auf die heute zum Verständnis erforderlichen Begriffe passen oder nicht.

Da ist zunächst ein Wort: Epithelioidzelle, das sich der gröſsten Beliebtheit erfreut, obwohl keinem Menschen bei der Erklärung desselben recht froh zu Mute ist. Prüfen wir also zuerst, ob es vielleicht zu jenen Worten gehört, die sich dort mit Vorliebe einzunisten pflegen, wo eine Lücke in unserem Wissen klafft.

Der Begriff der „epithelioiden Zellen“ wurde von Virchow (Geschwülste, 1864—1865, Bd. II, S. 641) in die Histologie des Tuberkels eingeführt und hat demgemäſs eine nun bereits 40jährige, recht verwickelte Geschichte. Gleich am Anfange finden sich zwei verschiedene Hinweise auf eine „Epithelähnlichkeit“ gewisser Zellen in tuberkulösen Produkten, die wohl auseinander zu halten sind. Einerseits fand Virchow in den fibrösen Formen des Tuberkels Andeutungen von gewundenen Schläuchen, Lumina von solchen und verfettete Zellen von „epithelioidem“ Habitus. Genauer wurden diese Dinge nicht beschrieben, gaben aber Anlaſs zu jener gewaltigen Literatur[1] über die Entstehung der Riesenzellen aus degenerierenden Lymph- und Blutgefäſsen, deren letzte Ausläufer sich bis in die Neuzeit hinziehen. Es ist klar, daſs Virchow unter „epithelioiden“ Zellen im Gegensatz zu den „lymphoiden“ Zellen an jener Stelle des Tuberkels nur solche verstand, welche dem Gefäſsepithel ähnlich waren. Da wir letzteres heutzutage allgemein Gefäſsendothel nennen, müſsten die Autoren, welche diesem ähnliche Zellen im Tuberkel finden, eigentlich nicht mehr von „epithelioiden“, sondern von „endothelioiden“ Zellen sprechen.

Andererseits beschrieb aber Virchow in demselben Werke (Bd. II, S. 487) bei der Histologie des Lupus Zellen im Bindegewebe, die den „Zellen des Rete Malpighi“, also echten Epithelien, ähnlich waren. Es müssen dieses Zellen gewesen sein, die Virchows „lymphoiden“ Zellen nicht glichen, denn sonst hätte er sie sicher so genannt; ob es aber die heutigen sog. „epithelioiden“ Zellen des Lupus oder die Plasmazellen desselben waren oder gewuchertes echtes Epithel, wird sich heute nicht mehr entscheiden lassen; die Plasmazellen hätten der Form und Art des Protoplasmas nach eher ein Anrecht auf den Vergleich mit Zellen der Stachel-

[1] Klebs, Köster, Schüppel, Rindfleisch, Cornil, Hering, Brodowski, Cocciola, Lübimow u. a.

schicht. Auf diesen bemerkenswerten Vergleich kam Virchow bei Zurückweisung einer Reihe von Angaben, nach welchen der lupöse Prozefs sich in der Oberhaut abspielen sollte (Berger, Pohl, Bardeleben, Billroth). Virchow erklärte den Irrtum dieser Autoren mit dem Hinweise auf gewisse Zellen des Lupus von bindegewebigem Ursprung, aber „epithelähnlichem" Äufsern, „welche denen des Rete Malpighi so ähnlich sehen können, dafs es schwer wird, die Grenze zwischen dem lupösen Gewebe und dem Rete festzustellen", wodurch der Übergang zwischen Cutis und Oberhaut oft wie verwischt sei. Mit dieser entschiedenen Behauptung eines bindegewebigen Ursprungs der Zellenmassen des Lupus folgte Virchow Auspitz, welcher zuerst (1864) den Lupus als ein Granulom im Sinne Virchows definiert hatte.

Es ist hierbei für die Sache der Epithelioidzellen ohne Belang, dafs Virchow damals den Lupus noch gar nicht für eine tuberkulöse Neubildung hielt, gegen die Annahme Bazins von der skrophulösen Natur des Lupus polemisierte (S. 493) und von Rayers Lupus tuberculosus s. tuberosus sagte, „er habe nichts mit wahrer Tuberkulose zu tun, sondern bestehe aus wucherndem Bindegewebe" (S. 485). Bekanntlich hat erst Friedländer (Über lokale Tuberkulose. Volkmanns Hefte 1873, Nr. 64) die tuberkulöse Natur des Lupus erkannt, die dann nach R. Kochs Nachweis von Tuberkelbazillen im Lupus (1883) entschieden nur noch von Kaposi verneint wurde (Kopenhagener Kongrefs 1884), jetzt nicht mehr bestritten wird.

Übersetzen wir die Virchowschen Befunde in die heutige Sprache, so fand er also in verschiedenen Tuberkeln sowohl endothelähnliche wie epithelähnliche Zellenelemente. Da in der Folge unter „epithelioiden" Elementen im Tuberkel durchweg solche von mittlerer Gröfse verstanden worden sind, die zwischen verschiedenerlei kleineren Zellen und den Riesenzellen einen Übergang bilden sollten, so hat man auf solche Übergangszellen und deren Beschreibung zu achten, wo bei den Autoren das Wort epithelioid fehlt. Denn es gibt auch Forscher, welche ohne dieses Wort fertig werden.

Langhans, dem wir die erste, klassische Beschreibung der Riesenzellen im Tuberkel verdanken (1868), behilft sich noch ohne Epithelioidzellen. Gemeint sind aber gewifs[2]

„grofse, runde oder ovale, sehr blasse Zellen, von fast homogener, nur sehr feinkörniger Zellsubstanz; die äufsere Kontur ist ebenfalls sehr blafs; an wenigen Stellen sieht man kleine, feine, spärliche Zacken von der Oberfläche ausgehen. . . . Bei längerem Liegen in Salzwasser oder Serum werden die Zellen mehr homogen, stark

[2] *Virchows Archiv*, Bd. 42. S. 390.

glänzend, dunkel konturiert . . .; sie schrumpfen ein. . . . Die Kerne sind hell, nicht sehr dunkel konturiert und enthalten einige dunkle Körnchen und zusammengeballte grobgranulierte Massen, Kernkörperchen sind nur selten deutlich. Sie sind im Verhältnis zur Zelle klein, zeigen manchmal eine Einschnürung (Biskuitform) und liegen exzentrisch. Finden sich, wie sehr häufig, mehrere (zwei bis fünf und mehr) in einer Zelle, so liegen sie . . . immer wandständig. . . Von diesen Zellen kann man . . . . Übergangsformen zu den gröfseren Riesenzellen finden. Schon die eigentümliche wandständige Lagerung der Kerne deutet auf diese Möglichkeit hin; die Kerne vermehren sich und die Zellsubstanz wird dunkelkörnig, und eine der kleineren Formen der Riesenzellen ist fertig."

Was sind nun diese Zellen? Der grofse, homogene Zellleib, der blasse Kontur, die hellen Kerne sprechen für solche Zellen, die die heutigen Autoren Epithelioidzellen nenuen. Aber die grobgranulierten Massen im Kern und die Undeutlichkeit des Kernkörperchens passen weniger auf diese als auf die heutigen Plasmazellen; die Multiplizität und Wandständigkeit der Kerne würde mit beiden Deutungen harmonieren. Die beigegebene Figur 1c zeigt einige Zellen, welche wohl als Plasmazellen im Beginne der homogenen Schwellung gelten könuen.

Wie wir bei Langhans schon die unicellulare Entstehung der Riesenzellen beschrieben finden, so ist er auch der Entdecker der multicellularen Entstehung, also der Schöpfer der Konfluenztheorie. Er beschreibt als Mutterboden der Riesenzellen rundliche Stellen, ausgefüllt von locker liegenden runden und spindelförmigen Zellen mit grofsen, hellen, bläschenförmigen Kernen, und sagt dabei:

„Die Abgrenzung dieser Stellen war dadurch besonders scharf, dafs die Fasern und Spindelzellen der nächsten Umgebung konzentrisch um dieselben geschichtet erschienen, als wären sie durch die übermäfsige Entwicklung von Zellen an einer Stelle auseinander gedrängt worden."

Diese später, wie es scheint, ziemlich in Vergessenheit geratene Beobachtung eines im Tuberkel wirkenden, centrifugalen, durch Schwellung von Übergangszellen bewirkten Druckes finden wir mithin in nuce schon in dieser ersten, wirklich klassischen Abhandlung über die Struktur des Tuberkels und wundern uns daher auch nicht, dafs Langhans, welcher die Riesenzellen auf verschiedene Weise aus einfachen Zellen durch Proliferation sowohl wie durch Konfluenz entstehen sah, nicht auch noch eine hypothetische Entstehung aus Gefäfsendothelien und Drüsenepithelien annahm, sondern vielmehr die Entstehung aus irgendwelchen Gefäfsen und Drüsenkanälen rundweg ablehnte.

Im Gegensatz zu dieser höchst objektiven, epithelioidzellenlosen Darstellung von Langhans treffen wir nun bei dem nächsten Autor über

Tuberkelstruktur, bei SCHÜPPEL[3] höchst phantastische Angaben, nicht nur über Epithelioidzellen und Riesenzellen, sondern über alle einzelnen Elemente und Phasen der Tuberkelentwicklung. Es ist ganz unbegreiflich, wie SCHÜPPEL zu der Ehre gekommen ist, neben LANGHANS als Entdecker der Struktur des Tuberkels genannt zu werden. Nicht blofs hat sich fast jeder Satz, den derselbe aufstellte, als ein fundamentaler Irrtum erwiesen, sondern — worauf es hier ankommt — er negiert geradezu jede Beziehung der Tuberkelelemente zu Endothelien und Epithelien, hat also mit der Epithelioidhypothese überhaupt keinen anderen Zusammenhang, als dafs er an einigen Stellen das Wort Epithelioidzelle braucht, dem er einen ganz anderen Sinn unterlegt. Und noch mehr, er ist bemüht, ein anderes Wort als Bezeichnung der Mutterzellen des Tuberkels einzuführen, das Wort Tuberkelzellen. Und nun lese man einmal nach, was SCHÜPPEL im Laufe der Zeit unter Tuberkelzellen verstand.

In seiner Arbeit: Zur Histogenese der Lebertuberkulose[4], sind die „Tuberkelzellen" Lymphkörperchen in den Blutkapillaren (der Leber), in deren Innern „ein mit hyaliner Substanz gefüllter Raum, sogenannter Brutraum, sich bildet", den Protoplasma und Kern des Lymphkörperchens zur Atrophie bringt und in sich auf eine dem Autor unbekannte Weise Kerne autochthon entstehen läfst, die sich „in einem Haufen zellenartiger, miteinander verklebter Körper" umwandeln. Aus diesen „Tuberkelzellen" entstehen nach SCHÜPPEL Lebertuberkel.

Als wäre die Pathologie hiermit noch nicht genügend vergewaltigt, treten in einer späteren Arbeit SCHÜPPELS[5] eine neue Art von „Tuberkelzellen" auf, wiederum in Blutgefäfsen. Dieses Mal sind es aber im Blute kreisende „Protoplasmateile", die sich zusammenballen, zunächst zu einem kernlosen „Protoblast", in welchen nach dem Schema der freien Zellbildung Kerne entstehen. Wenn SCHÜPPEL hier nun schwiege, so wäre er mit dem Irrtum gröfserer Leute (HENLE, ROBIN) für diese Abirrung vom rechten Wege der omnis cellula e cellula noch zu entschuldigen. Er fügt aber als dritten, durchsichtigen Mifsgriff hinzu, dafs diese Kerne aus „hellen, mattglänzenden Kugeln" entstehen, die, wie seine Figur 7 nebst Figurenerklärung zeigt, nichts als die bekannten Vakuolen der Riesenzellen sind. Aus den so ganz frei entstandenen Riesenzellen, die sich SCHÜPPEL in Blutgefäfsen liegend denkt, deren Wandung auf eine ihm unbegreifliche Weise verschwindet, werden nun mittels einer vierten Hypothese die „Epithelioidzellen" durch radiäres Auswachsen länglicher

---

[3] *Arch. d. Heilkunde.* 1868. B. 9. S. 524.

[4] Über die Entstehung der Riesenzellen im Tuberkel. *Arch. d. Heilkunde.* 1872. Bd. 13. S. 69.

[5] *Wien. med. Jahrbücher.* 1875—1876.

„Sprossen“ gebildet, die sich vom Leibe der Riesenzellen abschnüren und einen Kranz neuer Zellen um letztere bilden. Mit welchem Rechte diese Abkömmlinge frei im Blut gebildeter Riesenzellen noch Epithelioidzellen genannt werden, vermöchte wohl niemand zu sagen. Es ist wohl in unserer an Hypothesen reichen Pathologie selten einem Autor gelungen, in einer einzigen Theorie so viele Irrtümer harmonisch zu verschmelzen wie Schüppel in seiner Darstellung der Genese des Tuberkels, und es wäre für diejenigen, welche in Zukunft noch den Begriff von Epithelioidzellen aufrecht zu halten wünschen, wenigstens geraten, Schüppel als Gewährsmann für dieselben fallen zu lassen.

E. Wagner in der sechsten Auflage seines Lehrbuches (1874) stellt sich wieder mehr auf den objektiven Standpunkt von Langhans, beschreibt die Übergangszellen als rundliche Zellen von mittlerer Gröfse mit feinkörnigem Protoplasma und einem grofsen oder mehreren kleineren Kernen und setzt hinzu: sie sind „epithelähnlich“.

Lang, der bald darauf eine Arbeit: Über die Bedeutung der sog. Riesenzellen im Lupus[6] publizierte und zum ersten Male im Gegensatz zu Schüppel den Gedanken vertrat, dafs die Riesenzellen durch Konfluenz degenerierender Zellenhaufen entständen, beschreibt die Elemente dieser „retrograd metamorphosierten Zellenkonglomerate“ nicht genauer, leitet sie aber von Lymphzellen, Endothelien oder Drüsenepithelien her. Bis zu dieser Zeit hatte sich mithin der Name „epithelioide Zellen“ für die Übergangszellen noch nicht festgesetzt.

Unter den weiteren Arbeiten dieses Jahrzehnts (von Hering, Friedländer, Köster, Bizzozero, Rustitzky, Baumgarten, Tizzoni und Gaule, Lang, Orth, Jacobson, Brodowski, Ziegler, Wolff, Weiss, Nedopil, Chiari, Lübimow, Jarisch) hebe ich nur die von Weiss und Lübimow hervor, da erstere aus dem Institut von Virchow, letztere aus dem von Recklinghausen stammt. Sie geben uns bündige Auskunft darüber, wie in jener Zeit die Virchowsche Schule über „Epithelioidzellen“ dachte.

Nach Weiss[7] bilden die Mutterzellen der zelligen Elemente des Tuberkels „kleine, rundliche, etwas getrübte, einkernige Zellen, welche am meisten den Granulationszellen ähneln, obwohl diese etwas gröfser und mehrkernig sind“. Diese nicht mit Leukocyten zu verwechselnden Granulationszellen wandeln sich durch eine regressive Metamorphose in die „Epitheloidzellen“ um, d. i. in „dreimal so grofse und auch noch gröfsere,

---

[6] *Wien. med. Jahrbücher.* 1875—1876.

[7] Über die Bildung und Bedeutung der Riesenzellen und über epithelartige Zellen, welche um Fremdkörper herum im Organismus sich bilden. *Virchows Arch.* 1876. Bd. 68. S. 59.

teils polygonale, teils rundliche Zellen mit reichlichem, feinkörnigem Inhalt und mit zwei bis fünf ovalen, feinkörnigen Kernen versehen". Aus diesen Epitheloidzellen sollen sich dann durch Verschmelzung die Riesenzellen bilden, indem sie zusammenkleben und ein immer homogeneres Aussehen erhalten.

Sind diese Epitheloidzellen von Virchow-Weiss unsere heutigen Epithelioidzellen? Der reichliche feinkörnige Inhalt und die oft polygonale Form spricht einigermafsen dagegen und dafür, dafs jedenfalls u. a. auch grofse Plasmazellen der Beschreibung zugrunde gelegen haben, auf welche diese Epitheta und auch die Mehrkernigkeit passen würden, eine Annahme, der auch die Figuren 1 und 5 nicht widersprechen. Weshalb diese Zellen Epitheloidzellen genannt werden, gibt Weiss nicht an; ein Vergleich mit Epithelien wäre auch unstatthaft gewesen, da der Autor ausdrücklich behauptet, die Zellenvergrösserung entspräche einer regressiven Metamorphose und die frühere Virchowsche Annahme einer Entstehung aus Endothelzellen scheint aufgegeben zu sein, da sie nicht erwähnt wird, während Weiss die Entstehung aus einfachen Granulationszellen ausdrücklich als die typische hinstellt.

Die Arbeit von Lübimow[8], die unter der Ägide von von Recklinghausen entstand, spricht beständig von Epithelioidzellen, beschreibt ihre Struktur gar nicht, bildet sie aber glücklicherweise recht gut ab. Die mangelnde Detailbeschreibung bei beständiger Erwähnung zeigt uns, dafs wir auf der Höhe der Epithelioidperiode des Tuberkels bereits (1879) angelangt sind. Lübimow beschreibt und zeichnet (Fig. 1 und 2) gröfsere, teils runde, teils strangförmige Herde von Zellen (vom Peritoneum), die lediglich aus „Epithelioidzellen" bestehen sollen und bei denen die Figuren deutlich einen Übergang von dunkleren, kleinen zu helleren, grofsen Zellen erkennen lassen. Ein Muttergewebe aus Granulationszellen wird dabei nicht mit dargestellt; schon die kleineren, dunklen, ebenso wie die gröfseren, hellen Zellen, sind alles — „Epithelioidzellen".

Ein gröfserer Sprung als dieser innerhalb der Virchowschen Schule von 1876 zu 1879, von Weiss zu Lübimow ist kaum denkbar. Während dort die endotheliale Abstammung und Ähnlichkeit mit Rete Malpighizellen schon fast aufgegeben schien und nur noch der Name persistierte, wird derselbe hier wieder mit neuem Inhalt erfüllt und die Epithelioidzelle dominiert über alle anderen Tuberkelelemente. Lübimow leitet seine „Epithelioidzellen", die in ihrer Vielseitigkeit nach heutigen Begriffen jedenfalls vor allem auch Plasmazellen umfafst haben müssen, teils vom Endothel (Peritoneum, Lymphdrüsen, Wandung der Samenkanäle),

[8] Zur Frage über die Histogenese der Riesenzellen in der Tuberkulose. *Virchows Arch.* 1879. Bd. 75. S. 71.

teils von wahren Epithelien (der Samenkanäle) ab, womit der Name allerdings eine ganz neue Rechtfertigung erhielt, und er konnte die betreffenden Zellen auch eher mit den genannten, normalen Zellarten vergleichen, da er sie nicht — wie Weiss — für degenerierte, sondern für proliferierende hielt und demgemäfs die Riesenzellen auch nicht aus der Konfluenz, sondern aus der Proliferation von Zellen ableitete.

Im Tuberkel von Weiss (Virchow, 1876) gehen mithin gewöhnliche Granulationszellen durch sehr unbestimmt gelassene „epitheloide" Zellen regressiv in Riesenzellen über, im Tuberkel von Lübimow (v. Recklinghausen, 1879) wahre Endothelien oder Epithelien durch „epithelioide" Zellen progressiv in Riesenzellen.

Die Besiegelung dieser neuen Rechtfertigung des Namens Epithelioidzelle geschah durch Rindfleisch[9] zwei Jahre später (1881), zu einer Zeit, als schon die Emigrationslehre von Cohnheim die Grundmauern des Virchowschen Baues zu untergraben begann. Denn die Hauptmasse des Tuberkels und die Mutterzellen aller übrigen Elemente bestehen jetzt mit einem Male aus Rundzellen, die „man allgemein für ausgewanderte weifse Blutkörperchen hält". Ein Teil derselben nimmt „epithelioiden Charakter" an. Rindfleisch „weifs nicht, wer diese Zellen zuerst beschrieben hat", entnimmt aber seinem bei Virchow geschriebenen Kollegienheft, es seien „gröfsere Elemente des Tuberkels mit mehreren, oft paarweise gestellten Kernen". Rindfleisch bezeichnete dieselben später als „Tuberkelzellen", weil er sie für ein ziemlich charakteristisches Produkt der Tuberkulose hält.

„Sie unterscheiden sich von den einfachen weifsen Blutkörperchen teils durch ihre das Drei- bis Fünffache botragenden Gröfsenverhältnisse, teils durch die Beschaffenheit des Protoplasmas und der Kerne. Das Protoplasma ist feinkörnig und mattglänzend. Der Kern — oder die Kerne, wenn mehrere vorhanden sind — erscheinen „bläschenförmig", wie man früher sagte, nämlich etwas gröfser als die Kerne der farblosen Blutkörperchen, oval, blafs, mit Kernkörperchen und doppeltem Kernsaum. Durch diese Eigenschaften rücken die in Rede stehenden Elemente den Epithelzellen in der Tat einigermafsen nahe und verdienen wenigstens die Bezeichnung „epithelioid". Es würde aber falsch sein, wenn wir sie, wozu bei einigen Autoren Neigung zu bestehen scheint, ohne weiteres mit gewucherten Endothelien identifizieren wollten. Es sind Rundzellen, die einen Schritt in der Richtung der epithelialen Zellenselbständigkeit getan haben. Es sind auch Zellen, die, ähnlich den Epithelzellen, ihrem Nährboden etwas ferner gerückt sind als die Bindegewebskörperchen. Man findet

[9] Tuberkulose. *Virchows Arch.* Bd. 85. S. 71.

sie später stets in zusammenhängenden Kontinuitäten, die von aufsen ernährt werden müssen oder, wie gesagt, da, wo die Ernährungsterritorien der Blutgefäfse in Binnenspalten des Bindegewebes aneinanderstofsen, epithelartig, aber doch nicht eigentlich epithelial — d. h. nicht als scharf vom Bindegewebe getrennte Zellennester, sondern aus diesem kontinuierlich herauswachsend und mit ihm in ununterbrochenem, allmählichem Übergange. Für eine etwas gelungenere Ausscheidung epithelartigen Materials aus der tuberkulös entzündlichen Neubildung halte ich die vielkernigen Riesenzellen, welche wir als ein so häufiges Nebenprodukt derselben antreffen, dafs man sie eine Zeitlang für pathognomonisch zu halten geneigt war. Die gleiche Gröfse aller in einer Riesenzelle vorfindlichen Kerne, die abgezirkelt ovale Gestalt derselben, das genau in der Mitte liegende, runde, glänzende Kernkörperchen erinnern schon lebhaft an die Kerne eines jüngsten Epithelstratums. Dazu kommt dann die Aufreihung dieser Kerne an der Peripherie des Kompagnieprotoplasma s welche der Aufreihung der jüngsten Epithelkerne und ihrer exzentrischen Lage im Protoplasma der zugehörigen Zelle entspricht, die scharfe Grenze zwischen Riesenzelle und anstofsendem Bindegewebe, die vollkommene Übereinstimmung der Riesenzellenkerne und der jüngsten Epithelzellenkerne in dem Verhalten gegen Tinktionsflüssigkeiten, namentlich Hämatoxylin, endlich das physiologische Verhalten, welches den Riesenzellen meines Erachtens ihren Platz neben den Epithelzellen anweist. . . . Dafs die Riesenzellen in tuberkulösen Lymphdrüsen verhornen können, wurde von Schüppel bemerkt.[10] . . . Riesenzellen bilden den Mittelpunkt einer Eiterung, gegen die sich der Strom der eitrigen Exsudation wie gegen eine freie, epitheltragende Oberfläche richtet. . . . Nach diesem glaube ich nicht, dafs man mir die Berechtigung absprechen wird, bis auf weiteres die Riesenzellen als eine angestrebte Epithelbildung zu definieren."

Also für Rindfleisch haben die epithelioiden Zellen nicht deswegen ihren Namen, weil sie, wie Lübimow will, aus Epithelien (und Endothelien) entstehen, sondern umgekehrt, weil sie dem Epithelcharakter zustreben. Man denke sich dieses Meisterstück einer Metaplasie: aus polynukleären Leukocyten werden Zellen mit den Eigenschaften des Epithels. Sachlich will ich nur bemerken, dafs die „bläschenförmigen" Kerne der Epithelioidzellen nicht den Kernen der jüngsten Epithelstrata ähnlich sind, da diese viel mehr Chromatin aufweisen, sondern gerade den Kernen der älteren Epithelstrata, z. B. den Kernen des Deck-

[10] Ein weiterer Irrtum dieses unglücklichen Entdeckers (Unna).

epithels zunächst der Hornschicht. Diese Ähnlichkeit beruht also hier wie dort auf einer „bläschenförmigen“ Veränderung der anfangs chromatinreichen Kerne und involviert durchaus keine Epithelähnlichkeit im allgemeinen. Eine wirkliche Verhornung (Schüppel) existiert an den Riesenzellen nicht und ein Eiterzentrum ist deshalb noch nicht epithelähnlich, weil der Eiter auch häufig nach der Oberfläche des Epithels hingelockt wird. Die palisadenähnliche Aufreihung der Kerne haben die Riesenzellen allerdings mit der Keimschicht des Deckepithels gemein, aber nur, weil hier wie dort eine rege Kernteilung auf beschränktem Raume vor sich geht.

Mit diesem Versuch, den Namen der Epithelioidzellen nicht nur zu retten, sondern allererst zu begründen, war die Idee der Proliferation, der fortschreitenden Metamorphose im Zentrum des Tuberkels (Schüppel, Lübimow) auf die Spitze getrieben und offenbar über ihr Ziel hinausgeschossen; eine völlige Umkehr zur Idee der rückschreitenden Metamorphose mit allen ihren Konsequenzen auf dem Wege von Lang und Weiss war die notwendige Folge und diese Richtung fand sehr bald einen energischen Vertreter in Arnold.

Doch vorher möchte ich, da sie historisch der Arbeit von Rindfleisch vorhergeht, einen wichtigen Aufsatz von Baumgarten (1880)[10] nicht unerwähnt lassen, der in diesem Heft noch mehrfach zu Rückblicken Veranlassung geben wird. In dieser Arbeit suchte Baumgarten, auf eingehende Untersuchungen gestützt, den Lupus trotz seines Gehaltes an Riesenzellen und trotz der kurz zuvor von Volkmann geltend gemachten klinischen Gründe für ihre Zusammengehörigkeit mit der Tuberkulose, von dieser zu trennen und entwarf mit viel Geschick eine histologische Differentialdiagnostik beider Affektionen. In diesem Aufsatze prägte Baumgarten den Gegensatz eines Virchowschen Lymphoidzellentuberkels und eines Schüppelschen Epithelioidzellentuberkels, von denen der letztere speziell bei der Tuberkulose, dagegen nur sehr selten beim Lupus vorkommen sollte. In bezug auf die Epithelioidzellen und Riesenzellen steht Baumgarten insofern ganz auf dem damals dominierenden Standpunkte von Rindfleisch, dafs er eine progressive Metamorphose annimmt und auf das entschiedenste die Idee von Lang abweist, der die Riesenzellen durch einen Verschmelzungsprozefs absterbender Zellen entstehen läfst, hält aber abweichend von Rindfleisch an der vorzugsweise endothelialen Entstehung der Epithelioidzellen, ebenso wie der Riesenzellen, fest,

„die wir gute Gründe haben, mit abnormen Proliferationszuständen der Blut- und Lymphgefäfse in Verbindung zu bringen“. (S. 435.)

---

[10] Über Lupus und Tuberkulose, besonders der Conjunctiva. *Virchows Archiv.* Bd. 82. S. 397.

Bei Arnold[11] finden wir nun zum ersten Male eine Beschreibung der Epithelioidzellen, die uns modern anmutet, so dafs der Leser von heute, ohne erst lange zu grübeln, was der Autor mit seiner Beschreibung eigentlich im Sinne haben mag, sofort an seine eigenen Präparate erinnert wird und weifs, wovon gesprochen wird. Die Erklärung für diesen fundamentalen Unterschied ist einfach. Arnold verwendet zum Studium der Tuberkulose zum ersten Male eine — wenn auch noch primitive — Protoplasmafärbung, eine Haematëin-Eosin-Methode. Alle Autoren vor ihm waren sich allerdings darüber einig, dafs die merkwürdigen Zellveränderungen im Tuberkel, die zur Riesenzellenbildung führen, sich hauptsächlich und zuerst im Protoplasma abspielen. Sie beurteilen dieselben aber nur an Zupfpräparaten, ungefärbten Schnitten und — Kernfärbungen. Dafs dabei jeder Autor zu einer anderen Darstellung und Auffassung der Übergangszellen und Riesenzellen gelangen mufste, ist leicht verständlich. Ja, die Art der Färbung wird dabei für so nebensächlich gehalten, dafs viele Autoren sie gar nicht erwähnen.[12]

Und nun höre man Arnold:

„Das Auftreten der sog. epithelioiden Zellen verrät sich durch eine Aufhellung der Herde, welche meistens zentral, selten an mehreren Punkten gleichzeitig beginnt. Es treten an die Stelle der oben beschriebenen (Granulations-) Zellen solche mit hellem, bläschenförmigem Kern und einem breiten, lichten, schwach gekörnten und etwas glänzenden Protoplasmasaum. Der Unterschied zwischen den beiden Zellarten ist besonders an Präparaten, welche mit Eosin und Hämatoxylin gefärbt sind, sehr auffallend. Die Kerne der zuerst erwähnten Zellen sind dunkelblaurot tingiert, diejenigen der anderen Zellen nehmen nur ein lichtblaues Kolorit an oder färben sich gleich der Zellsubstanz lichtrot. . . . Was die Herkunft der epithelioiden Zellen anlangt, so ist es mir am wahrscheinlichsten, dafs sie einer Umwandlung der Granulationszellen ihren Ursprung verdanken. Ihre Kerne werden lichter und mehr bläschenförmig, ihr Protoplasma hellt sich unter gleichzeitiger Volumenszunahme auf und wird eigentümlich glänzend . . . Einzelne glauben, dafs sie trotz ihrer Herkunft von Zellen des Granulationsgewebes zu einer Entwicklung in der Richtung der epithelialen Zellenselbständigkeit qualifiziert seien. Im Verlauf dieser Untersuchungen ist mir die Vermutung aufgedrängt worden, dafs

---

[11] Beiträge zur Anatomie des miliaren Tuberkels. *Virchows Archiv.* 1880, Bd. 82, S. 377; 1881, Bd. 84, S. 289; 1882, Bd. 87, S. 114.

[12] Als Kuriosum für spätere Zeiten sei erwähnt, dafs Lübimow alle Fixationsmittel seines tuberkulösen Materials erwähnt, aber nicht ein einziges Mal, wie er seine Schnitte gefärbt hat. Damit harmonicrt denn auch die Ausdehnung, die er dem Begriffe seiner Epithelioidzellen gibt.

die eigentümliche Erscheinung der epithelioiden Zellen im Tuberkel zum Teil mindestens auf die Anfänge einer Degeneration zu beziehen ist. Die Kerne werden lichter und schliefslich unfärbbar. Ebenso werden die Zellen lichter und färben sich mit Eosin. Dadurch werden die Zellen des Granulationsgewebes zu kernlosen Schollen."

Diese Schilderung bedeutet seit Langhans den ersten wirklichen Fortschritt in der Erkenntnis des Wesens der Epithelioidzellen; wir können seine Sätze noch heute vollinhaltlich gutheifsen. Ebenso treffend sind seine Darlegungen über die weitere Entwicklung, die Entstehung der Riesenzellen und die Ausgänge des Tuberkels. Die Riesenzellen sind entweder Produkte derselben eigenartigen Umwandlung, wie die Epithelioidzellen, oder auch entstehen sie durch Konfluenz der letzteren. Sie tragen wie diese ihre Kerne wandständig, haben ein ähnliches Protoplasma, ihre Kerne schwinden in ähnlicher Weise und sie wandeln sich schliefslich auch in glänzende Schollen um; die Aufnahmefähigkeit für Eosin ist ebenfalls die gleiche. Beide Zellenarten können nach Arnold verkäsen oder hyalin oder fibrös entarten, indem die Fibroblasten von der Peripherie einrücken und die schwindenden Zellen substituieren; aber sie können nur degenerieren, nicht sich — wie Rindfleisch will — fortschrittlich entwickeln. Die Mehr- und Vielkernigkeit ist für Arnold kein Beweis einer progressiven Veränderung, selbst wenn sie nicht durch blofse Konfluenz, sondern auf dem Wege der Kernteilung entstehen sollte.

Schliefslich präzisiert Arnold seinen Standpunkt Schüppel gegenüber noch einmal sehr klar dahin, dafs, während für letzteren der Tuberkel aus Epithelioidzellen, Riesenzellen und Reticulum bestehe, der Tuberkel für ihn ein aus Rundzellen bestehender Entzündungsherd sei mit zentraler Umwandlung in Epithelioidzellen und Riesenzellen.

Die Granulationszellen gehören also für Arnold mit zum Tuberkel, ja sie bilden die Matrix der in regressiver Metamorphose befindlichen zentralen Zellmassen. Mit dieser These geht Arnold wieder auf die durch Schüppel erschütterte, ursprüngliche, einheitliche Auffassung Virchows zurück.

Es mufs das betont werden, da unter dem Einflusse Cohnheimscher Ideen in der Folge wieder eine dualistische Auffassung des Tuberkels die Oberhand gewann, wonach die Granulationszellen als aus dem Blute emigrierte Zellen, die Epithelioid- und Riesenzellen als Abkömmlinge sefshafter Bindegewebszellen angesehen wurden.

Wenn Arnold in einer Richtung zu weit ging und einseitig wurde, war es die Aberkennung jeglicher progressiver Vorgänge im Tuberkel, wie wir sie in der eminenten Kernvermehrung vor uns sehen. Er bildet so den reinsten Gegensatz zu Rindfleisch und stellt sich nahezu auf den

älteren Standpunkt von Lang. Es war Weigert[13] vorbehalten, hier die scheinbar unversöhnlichen Gegensätze zu vermitteln und uns das zu geben, was in der Arnoldschen Schilderung noch fehlte. Er tat das bekanntlich, indem er uns die Riesenzelle als ein nekrobiotisches Doppelwesen kennen lehrte, in welchem regressive und progressive Tendenzen miteinander im Kampfe liegen, er stellte den Begriff der Partialverkäsung einer Zelle auf. Weigert benutzte den inzwischen durch Koch aufgestellten Satz, dafs jede tuberkulöse Riesenzelle Bazillen enthält oder enthalten hat und übertrug die Erfahrungen über den verschiedenen Gehalt lebendigen und nekrotischen Gewebes an Bazillen auf die Riesenzelle, indem er die kernproduzierende Wandpartie derselben für lebendig und bazillenhaltig, die kernlose Mittelpartie für nekrotisch und deshalb bazillenarm resp. bazillenlos erklärte. Die Zelle, die „ihre gute Absicht zur formativen Neubildung durch die Kernteilung zu erkennen gibt", kann doch ihr noch gesundes Protoplasma nicht zur Teilung bringen, da es mit dem nekrotischen und — wie Weigert gern annehmen möchte — geronnenen Teile zusammenhängt. Für ihn sind also die Riesenzellen in Wucherung begriffene und dabei einer Partialverkäsung unterliegende Zellen.

Im Grunde war es und bleibt es das Verdienst Weigerts, dafs er die bis dahin zwischen progressiver und regressiver Entwicklung hin und her schwankenden Auffassungen der Tuberkelelemente miteinander versöhnte durch den Hinweis, dafs schon in einer Zelle ein Gegensatz zwischen Degeneration und Proliferation wohl bestehen könne. Allerdings geht diese Degeneration in der Riesenzelle nicht immer — und im Lupus fast nie — so weit, dafs man mit Weigert von einer Koagulationsnekrose, d. h. einer „Nekrose mit Gerinnung" sprechen könnte. Aber die Doppelnatur der Riesenzellen bleibt auch gewahrt, wenn wir die eigentümliche pathologische Veränderung berücksichtigen, welche den gröfseren Teil der Riesenzelle befällt und welche ebenso bereits in den sogenannten epithelioiden Zellen vorhanden ist.

Aus dieser krankhaften Veränderung[14], der ich in Anlehnnng an die älteren Forscher (Langhans, Arnold) den Namen: homogene Schwellung gab (1892), leitete ich dann in einheitlicher und daher, wie ich glaube, einfacher Weise die bis dahin so sehr kompliziert aufgefafste Struktur des Tuberkels ab (die Figuration der Herde, die Riesenzellen), und gab in der Entdeckung der Plasmazellen, der atrophischen

[13] Zur Theorie der tuberkulösen Riesenzellen. *Deutsch. med. Wochenschr.* Nr. 35. 1885.

[14] Ich erkenne die Kritik als berechtigt an, die Lukjanow (*Pathologie der Zelle.* 1891. S. 62) an dem Wort Degeneration übt. Durch „Krankheit" der Zelle wird dasselbe wohl am besten ersetzt.

Plasmazellen und Plasmatochterzellen und in dem Nachweis, dafs keinerlei emigrierende Elemente beim Bau des Tuberkels beteiligt sind, eine feste Grundlage für eine einheitliche Auffassung des Tuberkels in Virchows Sinne, die trotz der Arbeiten von Langhans und Arnold verloren zu sein schien. Sehe ich von denjenigen neuen Tatsachen ab, die speziell für die Lehre vom Lupus Bedeutung hatten, so glaube ich als solche Tatsachen, welche auch für die Lehre vom Tuberkel im allgemeinen verwertbar sind, aus meinen Publikationen der Jahre 1891—1894[15] folgende hervorheben zu können. Erstlich den Nachweis, dafs die Doppelnatur der vom Tuberkelbacillus vergifteten Zellen durch die merkwürdige Eigenschaft des Tuberkulingiftes erklärt werden könne, das Protoplasma viel energischer als die Kerne anzugreifen (nach Versuchen an überlebendem Gewebe) und sodann den weiteren, dafs die Leukocyteneinwanderung und Fibrinabscheidung im Tuberkel nichts mit dessen Bau zu tun hat, sondern nur stürmische, vorübergehende Episoden betrifft, die durch Überschwemmung mit Tuberkulin hervorgerufen werden. (Injektion von Tuberkulin, Absterben von Tuberkelbazillen.)

Aus dieser kurzen Übersicht über die Lehre von den „epithelioiden Zellen" und Riesenzellen geht hervor, dafs meine in der *Histopathologie der Haut* vertretene Auffassung des Tuberkels direkt an die Arbeiten von Langhans, Arnold und Weigert anknüpft, sich dagegen sämtlichen Emigrations- und Phagocytentheorien gegenüber, sie mögen so verführerisch lauten, wie sie wollen, ablehnend verhält; nach meinen am Lupus seit 1891 konsequent weitergeführten Untersuchungen sind dieselben mit den dort wahrnehmbaren Bildern des Tuberkels nicht zu vereinigen. Dagegen haben mir die letzten Jahre noch einige neue Lupusbefunde geliefert, die ich in meiner *Histopathologie* noch nicht verwerten konnte, die sich aber zwanglos der dort gegebenen Darstellung anschliefsen, es ist die Homogenisierung der gewöhnlichen Spindelzellen und deren hervorragende Bedeutung für die Lupuszentren, der Nachweis zweier Arten von Kernveränderung in den letzteren, des Vorkommens der homogenen Schwellung und einer Art von Koagulationsnekrose im Epithel, die Umwandlung der Kapillarendothelien in Plasmazellen und die Plasmazellenabfuhr ins Blut und der Nachweis der abweichenden Struktur des hämatogenen Lupus.

Ob seit Weigerts Arbeit (1885) im übrigen das alte Tuberkelproblem wirklich gefördert ist, dieses zu bestimmen, überlasse ich lieber dem Leser, indem ich mit einer Blütenlese aus den seither erschienenen besten Lehrbüchern und zusammenfassenden Artikeln schliefse.

---

[15] Unna. Plasmazellen, insbesondere beim Lupus. *Monatsh. f. prakt. Derm.* Bd. XII. S. 296. Über die Verwendung des Tuberkulins bei der Lupusbehandlung. Ebenda. Bd. XII. S. 341. Einwirkung von Karbolsäure und Nelkenöl auf Lupusgewebe. Ebenda. Bd. XIII. S. 463. *Histopathologie der Haut.* Hirschwald. 1894.

Klebs[16] (1889) unterscheidet im Tuberkel drei Formen von Zellen:

„Rundzellen oder Leukocyten, platte, endotheliale Elemente, oft als Epithelioidzellen, besser als Plattzellen, Platycyten bezeichnet und Riesenzellen oder Makrocyten“

und leitet seine Platycyten sowohl von fixen Bindegewebszellen wie von Leukocyten her.

v. Baumgarten[17] vertritt wie früher (1880) den Standpunkt, dafs die Tuberkelbazillen zunächst eine progressive Veränderung des Gewebes hervorrufen, eine mitotische Vermehrung der Bindegewebszellen, woraus „eine Brut von neugebildeten, protoplasmareichen „epithelioiden“ Zellkörpern hervorgeht, die sich durch grofse, ovale, bläschenförmige Kerne auszeichnen und sich selbst weiter mitotisch teilen“.

Nach v. Baumgarten sind also jetzt die „Epithelioidzellen“ direkt und progressiv entstandene Abkömmlinge der Bindegewebszellen; ihre und der Riesenzellen Entstehung aus Lymph- und Blutgefäfsen ist für ihn seit seinen eigenen experimentellen Arbeiten, wie es scheint, in den Hintergrund getreten.

Ziegler[18] (1898) sagt neuerdings:

„Die erste Folge der Bazillenentwicklung in einem Gewebe kann eine Wucherung der fixen Gewebszellen sein, die durch Karyomitosen eingeleitet wird und zur Bildung protoplasmatischer (? wohl Druckfehler für protoplasmareicher) epithelähnlicher Zellen (Fibroblasten) führt, welche gewöhnlich als epithelioide Zellen bezeichnet werden“,

stellt sich also ganz auf den Standpunkt von Baumgarten, ohne die Epithelähnlichkeit weiter zu erklären. Anders Schmauss[19] (1901):

„Die durch diese Wucherung gebildeten jungen Bindegewebszellen sind meistens länglich, spindelförmig und weisen dann nach den ausgezogenen Seiten hin oft längere Fortsätze auf oder sie zeigen auch eine gröfsere Anzahl von Ausläufern, die nach verschiedenen Seiten abgehen, wodurch die Zelle eine sternförmige Gestalt erhält. Diese Zellen bezeichnet man als Granulationszellen (sic!) oder auch als Fibroblasten. Die gröfsten derselben gleichen durch ihren stark ausgebreiteten Zellkörper manchmal Epithelzellen, und man spricht dann auch wohl von epithelioiden, d. h. den Epithelien in ihrer äufseren Form ähnlichen Zellen.“

---

[16] *Die allgemeine Pathologie.* Teil II. Jena 1889.

[17] *Pathologische Mykologie.* 1890. S. 561. Über die pathologisch-histologische Wirkung und Wirksamkeit des Tuberkelbacillus. *Berl. klin. Wochenschr.* 101. S. 44—46.

[18] *Lehrbuch d. spez. path. Anatomie.* 9. Aufl. S. 612.

[19] *Grundriss der pathologischen Anatomie.* S. 83.

Schmauss gibt uns also endlich die ersehnte Auskunft; die Epithelähnlichkeit besteht in der Form. Aber leider widerspricht ihm alsbald Dürck[20] (1903):

„Als die erste Folge des Eindringens von Tuberkelpilzen in ein Gewebe sieht man die Anschwellung und mitotische Teilung der präexistenten, fixen Gewebszellen. Diese Elemente gruppieren sich gewöhnlich kreisförmig oder kugelmantelförmig um die eingedrungenen Tuberkelpilze, wobei sie unter Anschwellung ihrer Protoplasmaleiber in dichten Verbänden nebeneinander liegen. Wegen dieses Verhaltens (sic!) hat Virchow diese Zellen als „epithelioide“ Zellen bezeichnet, sie liegen nämlich in einem epithelähnlichen Zusammenhange.“

(Sollte Rindfleisch nicht für diese Idee mit gröfserem Rechte als Virchow die Priorität zukommen?)

„Später ist der Ausdruck „epithelioide Zellen“ vielfach irrtümlich „mifsbräuchlich angewandt“ (siehe oben Schmauss) und auf besondere Formen der Zellen übertragen worden; man wollte damit einen besonderen Protoplasmareichtum derselben kennzeichnen. Das ist aber vollkommen unrichtig, denn auch eine Bindegewebszelle kann einen sehr grofsen Zelleib besitzen, und andererseits können Epithelzellen bei ihrer gegenseitigen Aneinanderlagerung sehr mannigfache Formen annehmen und gelegentlich auch nur ganz geringe Protoplasmasubstanz aufweisen. Das Tertium comparationis liegt also nicht in der Form, sondern in der gegenseitigen Anordnung der Zellen. Diese epithelioiden Zellen gehen wohl zumeist aus der Proliferation von Bindegewebszellen und von Endothelien hervor, sind also den Fibroblasten bei der einfachen Entzündung an die Seite zu stellen.“

Du siehst also, lieber Leser, dafs, wenn ein wifsbegieriger Schüler dich in Zukunft fragt, was denn das Wesen der berühmten „Epithelioidzellen“ sei und woher ihr eigentümlicher Name rühre, du ihm je nach deinem Geschmack die vielseitigste Auskunft geben kannst. Du kannst sie mit Virchow als dem Endothel der Gefäfse und dem Epithel der Oberhaut ähnliche Zellen hinstellen, mit den Progressisten, und zwar mit Schüppel, als sprossenartige Auswüchse der Riesenzellen, mit Lübimow als progressiv veränderte Endothelien und Epithelien, mit Baumgarten als eine durch mitotische Teilung entstandene Brut von Bindegewebszellen, mit Rindfleisch als eine „angestrebte Epithelbildung“ aus Leukocyten, mit Klebs als aus fixen Bindegewebszellen und Leukocyten entstandene Platycyten, mit Schmauss als grofse Fibroblasten von epithelartiger Form, mit Dürck als ebensolche von epithelartiger Anordnung — oder mit den Regressisten, und zwar Weiss als regressiv veränderte Binde-

[20] H. Dürck. Atlas und Grundrifs der pathologischen Histologie.

gewebszellen, mit Langhans, Arnold und Unna als homogenisierte und geschwollene Zellen des Granulationsgewebes. Die Folge dieses historisch berechtigten Zuviel wird allerdings die sein, dafs der Schüler das vielumdeutete Wort dahin verweist, wohin es gehört, in die historische Rumpelkammer der Wissenschaft, und sich mit Ausdrücken behilft, die an die Phantasie des Lesers weniger Ansprüche machen, dafür aber scharf definiert sind, wie: die homogene Schwellung der Zelle.

Die homogene Schwellung der Zellen ist ein bei vielen infektiösen Prozessen, besonders aber bei der Tuberkulose weitverbreiteter Vorgang, der sich der von Virchow eingeführten trüben Schwellung der Zellen ebenbürtig an die Seite stellt. Dafs er soviel später erst zu seinem Rechte kommt, hängt damit zusammen, dafs das Homogene und Durchscheinende soviel schwieriger sichtbar zu machen ist als das Trübe. Auch darin teilt er das Schicksal der „trüben Schwellung", dafs sein Name, wie er zuerst in meiner Histopathologie der Haut (1894) bei Schilderung des Lupus Verwendung fand, logisch sehr anfechtbar ist. Denn wie bei der „trüben Schwellung" keineswegs die Schwellung trübe ist, sondern die geschwollene Zelle, und es eigentlich heifsen müfste: „Schwellung der trüben Zelle" oder „Trübung der geschwollenen Zelle" oder „Trübung und Schwellung der Zelle", so hätte ich auch den Namen gewählt: „Homogenisierung und Schwellung der Zelle", wenn er nicht zu lang wäre. In der Wissenschaft schlägt aber der kürzere Name, auch wenn er weniger logisch gebildet ist, mit der Zeit stets den längeren.

Die „Homogenisierung" ist von der „Schwellung" wohl zu trennen; denn nicht alles, was homogenisiert ist, ist auch geschwollen. Stets tritt zuerst die Homogenisierung ein, zu der sich dann weiter in geringerem oder stärkerem Grade bei den verschiedenen Zellen die Schwellung hinzugesellt. Die Homogenisierung befällt selten eine Zelle allein, meist zusammenliegende Gruppen von solchen und zunächst nur den Zellenleib. Dieser verliert seine amorphe Körnung, bekommt ein lichtes, homogenes Aussehen, ohne wie bei der amyloiden und hyalinen Entartung stärker lichtbrechend zu werden. Es werden sogar die Konturen undeutlich und damit die Begrenzung der einzelnen Zellen. Mit dem Schwund des Granoplasmas in den Zellen schwindet ihre Affinität für basische Farben, wodurch sie sich bei unseren besten Protoplasmafärbungen (mit polychromer Methylenblaulösung, nach Pappenheim-Unna usw.) als blasse Stellen in Mitte der stark gefärbten Zellenmassen deutlich abheben. Diese Veränderung befällt nicht blofs die Plasmazellen und Plasmatochterzellen, wie ich es 1894 beschrieb, sondern auch alle gewöhnlichen Spindelzellen zwischen und neben ihnen, so dafs die zusammenliegenden Zellen herdweise und gleichmäfsig, wie von einer von aufsen kommenden Substanz überschwemmt, in den Prozefs hineingezogen werden.

Die Kerne werden von der Erkrankuug länger verschont und sind oft noch mit allen tinktoriellen Kriterien inmitten hochgradig veränderten Protoplasmas zu sehen. Hin und wieder bringen die so erkrankten Spindelzellen es auch, wie Baumgarten richtig fand, zur Mitosenbildung, wenn auch im ganzen nur selten; eine Zellteilung scheint aber hier auf diese nicht mehr zu folgen, da ich wohl Tochterkerne, aber niemals eben geteilte Tochterzellen fand. Allmählich erkranken die Kerne aber auch, und zwar unterliegen sie zwei ganz typisch sich abspielenden und wohl zu unterscheidenden Veränderungen. Die eine ist schon länger bekannt; die Kerne verwandeln sich in „saure Kerne“ [21], d. h. sie vergröfsern sich, besonders in einer Richtung, nehmen also längsovale bis cylindrische Form an, während der Kernsaft stark sauer (basophil) wird. Ein feines Chromatinnetz durchzieht den ganzen Kern, während ein normales, oft in die Länge gezogenes Kernkörperchen gewöhnlich die Mitte dieses Riesenkerns einnimmt. Neben diesen sauren Kernen finden sich nahezu ebenso oft in den homogen geschwollenen Zellen ganz blasse, leicht der Aufmerksamkeit entgehende Kerne, welche in der Form den sauren Kernen gleichen, also auch sehr grofs, längsoval bis cylindrisch sind, aber durch den Mangel eines sauren Kernsaftes ebenso wie durch den Mangel an Chromatin sich auszeichnen. Sie erscheinen daher bei Färbungen mit basischen Farbstoffen ganz blafs, ja bei schwacher Färbung oft nur wie Hohlräume der Zellen. Färbt man mit der spezifischen Chromatin-Nucleolinmethode (Pappenheim-Unna), so bemerkt man, dafs der letzte Chromatinrest sich auf der Wandung des Kerns als ein feiner Niederschlag befindet, wodurch der Kern eine stärkere Hülle bekommt, während der Kernsaft von Chromatin ganz oder nahezu frei ist, und dafs als Nucleolinrest in der Mitte ein feines Korn oder Tröpfchen verbleibt. Diese Kerne sind also nicht ganz achromatisch, sie sind chromatinarm, es findet in ihnen ein Chromatinschwund statt. Ich nenne sie daher chromatoliptisch, den Vorgang dieser krankhaften Veränderung Chromatolipsie.[21] Aber sie sind nicht blofs chromatoliptisch, sondern auch hochgradig geschwollen, genau wie die sauren Kerne, und sie teilen mit diesen auch noch zwei andere Eigenschaften, welche gelegentlich der

---

[21] Unna, Zur Kenntnis der Kerne, *Monatsh. f. prakt. Derm.*, 1895. Bd. 20, S. 599. — Saure Kerne, *Deutsche med. Ztg.* 1895. Nr. 42. — Die Darstellung der sauren Kerne in normalem und pathologischem Gewehe, *Monatsh. f. prakt. Derm.* 1905. Bd. 41, S. 353.

[21] Von *λειπω*, verlassen, übriglassen; Pass. und Med.: bleiben, zurückbleiben, geringer sein; *τινός*, ermangeln, entbehren; intrans. schwinden. — Besseres Griechisch wäre: lipochromatisch nach Analogie von *λειπόδερμος*, hautlos, *λειπόψυχος*, ohnmächtig, doch würde dieses Wort zu unangenehmen Verwechslungen mit dem Lipochrom, Pigmentfett, von *λίπα*, Fett, führen.

Tafelerklärung zur Sprache kommen werden, sie zeigen eigentümliche Verbiegungen und sind eine Fundquelle für den Prozefs der Amitose. Hier will ich nur daran erinnern, dafs die Chromatolipsie eine Erscheinung ist, die sich nicht auf die Tuberkel und ähnliche pathologische Produkte beschränkt, sondern eine weit verbreitete Veränderung chromatinreicher Kerne darstellt. So bildet die Chromatolipsie (aber ohne gleichzeitige Schwellung) eine normale Alterserscheinung der Kerne der Stachelschicht. Wenn man der Oberhaut im allgemeinen „bläschenförmige" Kerne zudiktiert hat, so pafst das genau genommen nur für die älteren Stachelzellen, und wenn Rindfleisch die „bläschenförmigen Kerne" der Riesenzellen als ein Analogon zu den Epithelkernen hinstellte, so pafste der Vergleich auch nur, insoweit die Chromatolipsie eine verbreitete Eigenschaft alternder Epithelkerne ist. Die genauere Färbung zeigt eben, dafs beim Chromatinschwund die Kernwand allein chromatinhaltig bleibt und der in seiner Wandung verdickte, in seinem Inhalt verarmte Kern kann mit Recht einem Bläschen verglichen werden.

Aufser der Schwellung teilen die sauren Kerne mit den chromatoliptischen auch den hohen Chromatingehalt der Kernwandung, weshalb diese bei geeigneter Methylgrünfärbung als blaue Kernhülle der (rotgefärbten) sauren Kerne erscheint. Mit einem Wort, so verschieden an gut gefärbten Präparaten das Aussehen der chromatoliptischen und sauren Kerne in den homogen geschwollenen Zellen und den Riesenzellen auch ist, so stehen sich die beiden Veränderungen der Kerne doch sehr nahe.

Beide haben auch dasselbe Ausgangsmaterial; es sind dieses die an und für sich chromatinärmeren Kerne der gewöhnlichen Spindelzellen. Die Kerne der Plasmazellen und Plasmatochterzellen wandeln sich nicht direkt in saure und chromatoliptische geschwollene um, sondern unterliegen bei der Homogenisierung ihres Zelleibes zunächst nur einem Chromatinschwund, der schliefslich wohl zu einem chromatoliptischen, „bläschenförmigen Kerne" führt, aber ohne die bedeutende Schwellung und cylindrische Verlängerung der Spindelzellenkerne.

Wenn nun schon, wie die Tafeln zeigen werden, das cylindrische Wachstum der Kerne den homogenisierten Spindelzellen ganz eigentümliche Formen verleiht, tritt eine noch bemerkenswertere, weil für den Tuberkel charakteristische Formveränderung in der Zelle auf, sowie sich die als Schwellung bezeichnete Veränderung bei ihr einstellt. Diese betrifft nämlich nicht die Zelle als Ganzes in gleichmäfsiger Weise, sondern insbesondere einen im Innern liegenden, sich kugelig auftreibenden und als etwas hellerer, transparenter Raum sich von dem übrigen Zellenleibe ziemlich scharf absetzenden Teil der Zelle. Die platten- oder spindelförmige Zelle wird dadurch einseitig, bauchartig aufgetrieben.

Diese bauchartige Anschwellung des Zellenleibes ist die unumgänglich

notwendige Elementarveränderung, die durch Summierung die kugelige Anschwellung des Tuberkelknötchens mit der konzentrischen Anordnung der Plasmazellen an der Peripherie bewirkt. Ich habe zu wiederholten Malen, so beim Epithelioma contagiosum und der Talgdrüse[23], bei der Hyalin- und Hornperle des Carcinoms[24] gezeigt, dafs jede kugelige und konzentrische Konfiguration von Zellkomplexen, jede sogenannte „Perle“ irgend einer kugeligen Auftreibung eines Zellenelementes im Innern als eines primum movens bedarf. Diese ist bei dem Tuberkel in der bauchartigen Zellschwellung gegeben, da die auftreibende Masse innerhalb der Zelle der Kugel zustrebt. Die einzige Erklärung, soweit mir bekannt, für die konzentrische Konfiguration des Tuberkels rührt von v. Baumgarten her, welcher annahm, dafs dieselbe durch einen zentralen, rundlichen Bazillenhaufen bewirkt wird. Der Lupus mit seiner exzessiven Figuration der geschwollenen Herde und seiner sprichwörtlichen Armut an Bazillen zeigt uns, dafs die Ursache nicht in letzteren, sondern in einem Gewebselement zu suchen ist.

Wie aus den so homogenisierten und geschwollenen Zellen mit Einschlufs noch vieler anderer homogenisierter Bestandteile die Riesenzellen werden und sich der Tuberkel der Haut konstituiert, mufs der Erklärung der Tafeln vorbehalten bleiben. Ich möchte im Anschlufs an die eben gegebene Definition der homogenen Schwellung im Tuberkel nur noch kurz einige differentialdiagnostische Bemerkungen in bezug auf die nahestehenden anderen albuminösen Zellerkrankungen hinzufügen, die trübe Schwellung Virchows, die mucinöse, amyloide und hyaline Degeneration.

Mit den trübe geschwollenen Zellen teilen die homogen geschwollenen vor allem die Eiweifsreaktionen, die Löslichkeit in Säuren und Alkalien, die Unlöslichkeit in Alkohol und Äther, die Gelbfärbung durch Salpetersäure und Jod. Bemerkenswert ist jedoch, dafs die homogen geschwollenen Zellen den Verdauungssäften (Salzsäure-Pepsin, Soda-Trypsin) einen erheblichen Widerstand leisten. Der bisher wesentlichste Unterschied zwischen beiden Veränderungen besteht darin, dafs bei der trüben Schwellung die amorphkörnige Beschaffenheit des Protoplasmas zunimmt, bei der homogenen Schwellung abnimmt. Gewifs werden sich noch andere chemische und tinktorielle Unterschiede finden lassen, wenn daraufhin die homogene und trübe Schwellung genauer studiert werden.

Um eine mucinartige Einlagerung kann es sich bei der homogenen Schwellung nicht handeln, da die tinktoriellen Reaktionen auf Mucin

---

[23] Histopath. d. Haut, S. 797.

[24] Über Pseudoparasiten der Carcinome. *Zeitschr. f. Krebsforschung.* Bd. III, Heft 2.

versagen, die Verdauungssäfte, wenn auch langsam, so doch positiv wirksam sind, konzentrierte Essigsäure die homogen geschwollenen Zellen löst und heifses Wasser sie nicht zum Quellen bringt.

Gegen eine amyloide Umwandlung spricht die Gelbfärbung durch Jod, das Versagen der Virchowschen Reaktion und der Amyloidfärbung mittels Methylviolett.

Etwas schwieriger sind die hyalinen Zelldegenerationen im allgemeinen auszuschliefsen, da es beispielsweise im Hautcarcinom diffuse, nicht scharf abgesetzte Hyalininfiltrationen gibt, die sich wie die homogen geschwollenen Bindegewebszellen durch ihre Affinität zum Orcëin auszeichnen. Um so leichter sind die begrenzten Hyalinkörper der Bindegewebszellen, auf die es bei der Differentialdiagnose doch vor allem ankommt, von der homogenen Schwellung zu trennen. Was sie mit jenen verbindet, ist lediglich die Affinität für saure Farben. Dagegen unterscheidet sie sicher die scharfe Begrenzung und Absetzung der Hyalinkörper vom Protoplasma, ihre starke Lichtbrechung und die Möglichkeit, sie tief und dauerhaft mit basischen Farben mittels einer Tannin- oder Jodbeize zu färben, eine Eigenschaft, die den homogen geschwollenen Zellen abgeht.

Ich kenne bisher nur eine Zellenerkrankung, welche mit der homogenen Schwellung die gröfste Ähnlichkeit besitzt, die ballonierende Degeneration der Stachelzellen (siehe Heft 4 dieses Atlas, besonders Zoster und Varicellen). Bei dieser verliert ebenfalls das Protoplasma der Zellen unter Verlust seines Granoplasmas seine Affinität zu basischen Farben, erhält dafür eine besondere Affinität zum Orcëin, schwillt gleichzeitig kugelig (zur Ballonform) an, während die Kerne länger lebensfähig bleiben, sich chromatoliptisch verändern und wiederholt amitotisch teilen. Es würde sich lohnen, diese bei mehreren Hautaffektionen (Varicellen, Zoster) typisch vorkommende Zellerkrankung einmal genauer chemisch, morphologisch und tinktoriell mit der homogenen Schwellung der Tuberkelzellen zu vergleichen.

Wie bei jener Epithelerkrankung ist auch für die homogene Schwellung die beste Färbung eine kombinierte Tinktion mit Orcëin und pol. Methylenblaulösung. Die übrigen sauren Farbstoffe, Eosin, Wasserblau, Säurefuchsin, färben das Zellprotoplasma zu diffus. Nur das Orcëin (ohne Ansäuerung) färbt und definiert gleichzeitig den Leib der homogen geschwollenen Zelle in ausreichender Weise. Läfst man dann noch eine Entfärbung und gleichzeitig partielle Fixierung durch konzentrierte Tanninlösung folgen, so heben sich die sauren Kerne violett von den hellen oder schwach bläulich gefärbten chromatoliptischen Kernen ab.[25]

* * *

[25] Diese sehr empfehlenswerte Färbungsmethode für die homogen geschwollenen Zellen des Tuberkels lautet mithin: Unangesäuertes Orcëin 1 % (Grübler) zehn

Es gibt aufser dem Wort „Epithelioidzelle“ noch ein zweites Wort in der Lehre vom Tuberkel, welches der Mediziner im Examen auch noch immer als notwendigen Bestandteil eines Tuberkels wissen mufs, obgleich auch dieses besser eine Zierde des grofsen Museums veralteter medizinischer Begriffe bildete, d. i. das Reticulum. Dieses Wort hat einen guten historischen Sinn, indem es uns daran erinnert, dafs Wagner vor 40 Jahren die Struktur des Tuberkels durch Vergleich mit derjenigen der Lymphdrüsen und Lymphome zu klären suchte und so naturgemäfs darauf kam, die in demselben enthaltene Bindesubstanz als ein „retikuläres Gewebe“ zu definieren. Sowohl die Analogie, die Wagner vorschwebte, wie die dürftige ihm zu Gebote stehende Darstellungsmethode, die im Auspinseln der Schnitte bestand, haben genaueren Vorstellungen und besseren Methoden weichen müssen. Gibt es doch kein einziges Plasmom, welches kein rarefiziertes und daher „retikuläres“ Kollagen als Bindesubstanz enthielte, und man könnte durch Auspinseln ebenso gut im weichen Schanker wie im Rhinosklerom, wenn man Lust hätte, ein „Reticulum“ nachweisen. Wagners Reticulum ist also weit entfernt, für den Tuberkel etwas Pathognomonisches darzustellen, etwa wie der Tuberkelbacillus oder die homogen geschwollene Spindelzelle. Weshalb also das Gedächtnis des Mediziners immer noch mit diesem historischen Ballast beladen? Am weitesten in dieser Pietät geht wohl v. Baumgarten, wenn er in seinem auf der Hamburger Naturforscherversammlung erstatteten Referate drei Arten von Reticula unterscheidet, ein kollagenes, fibrinöses und protoplasmatisches. Wäre ein fibrinöses Netz in allen Tuberkeln, so hätte es am Ende eine Berechtigung, in v. Baumgartens — nicht in Wagners — Sinne von einem Reticulum als notwendigem Bestandteil des Tuberkels weiterhin zu reden. Aber beim Lupus wenigstens ist die Fibrineinlagerung nur ein seltener, z. B. durch Tuberkulininjektion künstlich zu erzeugender Zustand, eine Episode, und kann daher nicht zur Definition der tuberkulösen Herde im Lupus herangezogen werden. Die von Riesenzellen ausgehenden protoplasmatischen langen Ausläufer aber, die Schüppel zuerst gesehen und Dürck letzthin in seinem Atlas abgebildet, sind erstens kaum als ein den Tuberkel durchziehendes Netz zu bezeichnen und zweitens noch weniger häufig als die fibrinöse Einlagerung; sie bilden eigentlich nur ein Kuriosum und einen Beweis, wie weit unter Umständen die Koaleszenz der homogenisierten Spindelzellen geht.

Minuten, in Alkohol gut abspülen, Wasser, polychrome Methylenblaulösung zwei Minuten, Wasser, Glycerinäthermischung (1 : 4 aq.) eine bis zwei Minuten, in Wasser gut abspülen, Alkohol, Öl, Balsam. — Sollen in den Zellen die sauren Kerne dunkelviolett hervortreten, so tritt an die Stelle der Glycerinäthermischung eine 30%ige Tanninlösung, mit der man 10 bis 15 Minuten entfärbt.

Ich finde, dafs die wirklich konstanten und wichtigen Bestandteile des Tuberkels schon so formenreich sind, dafs wir nicht nötig haben, in seine Definition selbstverständliche, aber unwichtige oder inkonstante und seltene Strukturen aufzunehmen.

* * *

So wären wir denn glücklich zwei dunkle und lästige Punkte aus der Besprechung des Hauttuberkels los und können uns mit um so frischerem Mute zum Studium derselben an der Hand der neuen Färbemethoden wenden, welche uns ebenso viele Aufschlüsse über alte Rätsel geben, wie sie selbst wieder neue Probleme setzen und zu deren Erforschung anregen.

Allerdings mufs ich von vornherein bemerken, dafs bei der einmal feststehenden Zahl von sieben Chromotafeln für dieses Doppelheft eine leider sehr starke Beschränkung in der Abbildung des Wissenswerten geboten war. Die notwendige Auslese traf ich nach cellularpathologischen Gesichtspunkten und nahm nur auf, was an Zellveränderungen besonders neu und zugleich wichtig war. Alle im Verlaufe der Hauttuberkulose vorkommenden Zustände, die wohl wichtig, aber durch einfache Beschreibung vollkommen verständlich sind, mufsten zurücktreten. Als solche erwähne ich unter den Epithelveränderungen die der Knäueldrüsen und Haarbälge, die Schilderung der papillären Formen des Lupus verrucosus und das Lupuscarcinom. Die sehr interessante Umprägung des Lupus durch einwachsendes fibromatöses Gewebe findet sich nur angedeutet in den Figuren 218 und 248; die genauere Schilderung der Entstehung des Lupusfibroms, des sklerotischen Lupus und andererseits der definitiven Lupusnarbe, des Lupus resolutivus bitte ich, in meiner Histopathologie der Haut nachzulesen.

In der Tuberkulininjektion besitzen wir ein vorzügliches Mittel, alle entzündlichen Zustände des Lupus, das Ödem, die serofibrinöse Entzündung und Krustenbildung ad libitum zu erzeugen, und der Vergleich der entstehenden Bilder mit den von der Natur gebotenen ist in hohem Grade lehrreich, konnte aber aus obigen Gründen hier nicht mit Abbildungen belegt werden; derselbe lehrt, dafs und weshalb die serofibrinöse Entzündung zum Bild der Tuberkulose der Haut gehört, dafs anderseits aber die Eiterung und eitrige Einschmelzung — entgegen einer vielverbreiteten Annahme — derselben fremd ist und ein Lupus exulcerans in wahrem Wortsinne nicht vorkommt. Auch Bazillenbilder des Lupus glaubte ich mir ersparen zu dürfen, da Koch in seinem ersten Werke alles Bezügliche schon gegeben hat. Ein mykopathologisches Interesse wird der Lupus erst gewinnen, wenn es gelingt, die latente Form des Tuberkelgiftes im Lupus mikroskopisch nachzuweisen.

Endlich mufste ich mir auch versagen, das grofse Gebiet der sekundären Hauttuberkulose, des knotigen und gummösen, cutanen und sub-

cutanen Skrophulodermas nebst der tuberkulösen Hautfistel vorzuführen, d. h. aller jener Formen der Hauttuberkulose, die sich durch die Überschwemmung mit Produkten des in inneren Organen wuchernden Bacillus auszeichnen und demgemäfs — im Gegensatz zum Lupus — alle Bilder der trocknen und feuchten Verkäsung aufweisen.

Schliefslich hätte ich der speziellen Tafelerklärung noch eine allgemeine Bemerkung über die Nomenklatur voranzuschicken, und zwar über die Bezeichnung der „kleinen Plasmazellen". Ich habe im vorigen „Granoplasma" - Heft dieses Atlas (Heft 6/7) möglichst scharf die grundverschiedenen Formen der Plasmatochterzellen (Tafel 33) und der atrophischen Plasmazellen (Tafeln 34 u. 38) auseinandergehalten und wählte, um diesen Unterschied so deutlich wie möglich zu machen, solche Gewebe, in denen aufser den pro- und regressiven Bildern des Granoplasma - An- und Abbaues keine sonstigen pathologischen Zellveränderungen vorkommen, die Initialsklerose und das Rhinophym. Die Tuberkulose mit ihrer Neigung zur vorwaltenden Schädigung des Protoplasmas und geringeren der Kernsubstanz zeichnet sich nun dadurch aus, dafs eine rapide Kern- und Zellteilung ohne genügende Neubildung von Protoplasma vorherrscht. Daher erscheinen in den tuberkulösen Produkten auch die meisten Plasmatochterzellen protoplasmaarm, also atrophisch und sind in solcher Überzahl vorhanden, dafs dagegen die wenigen atrophischen (grofsen) Plasmazellen — kenntlich an den gröfseren und weiter voneinander stehenden Kernen — gar nicht in Betracht kommen. Es ist mithin bei der Tuberkulose praktisch nicht von grofsem Werte, die ursprüngliche Bezeichnung „kleine Plasmazellen" zugunsten der genaueren „atrophische Plasmazellen und atrophische Plasmatochterzellen" aufzugeben. So wichtig es mir war, bei der Einführung in die Plasmazellenlehre diesen Unterschied der Verkleinerung einerseits durch Teilung und andererseits durch Atrophie des Protoplasmas rein und klar hervortreten zu lassen und so wenig deshalb die Tuberkulose, bei welcher durch die allgemeine Neigung zur Atrophie des Protoplasmas dieser Unterschied verwischt ist, zu jener Einführung hätte dienen können, so überflüssig erscheint es mir nach dieser Erklärung, bei der Tafelbeschreibung in diesem Hefte die umständlicheren, genaueren Bezeichnungen überall durchzuführen. Ich werde daher statt von „atrophischen Plasmatochterzellen" häufig kurzweg wie früher von „kleinen Plasmazellen" reden und glaube, dafs jetzt dadurch keine Verschleierung der Tatsachen mehr zustande kommen kann. Wo daher von „kleinen Plasmazellen" die Rede ist, sind immer verkleinerte Abkömmlinge von grofsen Plasmazellen, in letzter Instanz Abkömmlinge der Spindelzellen gemeint und nicht etwa aus den Blutgefäfsen emigrierte Lymphocyten.

Hamburg, September 1905.

XL.

Lupus faciei. Übersicht der verschiedenen Zellformen.

Figur 209. Unsere erste Figur gibt bei schwacher Vergrößerung ein nach PAPPENHEIM-UNNA gefärbtes[26] Übersichtsbild aus einem Gesichtslupus, das sich durch die gleichmäßige Verteilung der beim Lupus in Betracht kommenden verschiedenen Zellenarten auszeichnet. Als dunkelrote Punkte erscheinen die gewöhnlichen großen Plasmazellen, als bei weitem kleinere blaue Punkte die atrophischen Plasmazellen und Plasmatochterzellen, indem bei dieser Vergrößerung von jenen nur das Protoplasma, von diesen nur der Kern sichtbar wird; schwach rosa gefärbt stellen sich die homogenisierten Partien dar, welche an einigen Stellen reichlich Riesenzellen eingesprengt enthalten.

Im großen und ganzen halten sich die großen Plasmazellen an die Peripherie der einzelnen Zellenherde, indem sie entweder homogenisierte Abschnitte (*a*) oder kleine Plasmazellen (*b*) umgeben und gegen die gesunde Haut begrenzen. Sie sind daher vielfach in Streifen oder genauer gesagt schalenartig angeordnet, so z. B. rechts oben und unten, links oben und in der Mitte des Bildes. Bedeutender an Masse sind die Herde der kleinen Plasmazellen, welche hier und da und meist nur streckenweise von großen Plasmazellen begrenzt sind, oft aber ohne solche Begrenzung diffus die Haut durchsetzen und nur einzelne große Plasmazellen eingesprengt enthalten (*c*). Der Quantität nach in der Mitte stehen die homogen geschwollenen, hellen, rosafarbenen Herde mit den Riesenzellen.

Nach dem gewöhnlich angenommenen Tuberkelschema sollte man eine ziemlich regelmäßige Einscheidung dieser letzteren (hellrosa gefärbten) Herde durch die (blau punktierten) Massen kleiner Plasmazellen erwarten. Diese Verteilung kommt auch vor, so bei *d*, ist aber durchaus nicht die Regel. An manchen Stellen sind sie direkt umgeben von Massen (rot

---

[26] Färbung s. Artikel Plasmazellen in *Encyklopädie der mikroskop. Technik* Formel A III, S. 1120.

punktierter) grofser Plasmazellen, so bei *a* und *e*, und die kleinen Plasmazellen fehlen dann ganz (*a*) oder sind nach aufsen zur Bildung einer dritten Schale angeordnet (*e*). In noch anderen Fällen liegen aber die homogenisierten Herde und Riesenzellenkomplexe ohne andersartige Zellenbegrenzung, man möchte sagen nackt, in der Cutis, so bei *f*. Öfter noch werden sie wohl einseitig von kleinen oder grofsen Plasmazellen umgeben, grenzen aber an einer anderen Seite direkt an nicht zellig infiltriertes Hautgewebe, so bei *g*.

Aus diesem Bilde geht schon zur Genüge hervor, dafs die Struktur des Lupus sich nicht einfach überall auf das gewöhnliche Tuberkelschema reduzieren läfst und dafs ein regelmäfsig konzentrischer Aufbau, etwa von Riesenzellen und homogen geschwollenen Zellen im Zentrum und von kleinen Plasmazellen — die den sog. Rundzellen oder Leukocyten oder neuerdings Lymphocyten im Tuberkelschema entsprechen würden — an der Peripherie, nur verhältnismäfsig selten und zufällig vorkommt. Schon die grofsen Plasmazellen, die teilweise die homogenisierten Herde begrenzen und an die Stelle der kleinen Plasmazellen treten, stören dieses Schema; ebenso die diffus verbreiteten Massen kleiner Plasmazellen ohne jede Einsprengung von homogenisierten Herden.

Die Verteilung der verschiedenen Zellenarten macht vielmehr den Eindruck — den ein weiteres Studium vieler Lupusfälle befestigt —, dafs dieselben sich in ihrer Existenz nicht notwendig bedingen und ebensowohl gesondert wie in jeder beliebigen Kombination vorkommen können. Nur eine einzige Verteilungsart erscheint bei der Tuberkulose der Haut ausgeschlossen. Es kommt nämlich niemals vor, dafs kleine oder grofse Plasmazellen von einem Mantel homogenisierter Zellen und Riesenzellen umgeben sind. Die Lupuszentren, d. h. solche Zellenmassen, um welche sich andere konzentrisch gruppieren, werden also nur durch homogenisierte Zellen, eventuell mit Riesenzellen gebildet. Diese Zentren können für sich bestehen bleiben; an dieselben können sich aber auch nach aufsen schalenartig kleine Plasmazellen anlegen — dann haben wir etwas dem Tuberkelschema Analoges — und an diese eventuell nach aufsen noch grofse Plasmazellen, so z. B. bei *k*; oder diese letzteren können direkt (*a*) oder vermischt mit kleinen Plasmazellen eine Schale für jene Zentren bilden (*l*). Endlich können sowohl die kleinen wie die grofsen Plasmazellen — letztere z. B. bei *h* — selbständige umschriebene Herde oder diffuse Infiltrationen bilden. Letztere sind meist aus kleinen und grofsen Plasmazellen gemischt (*c*).

Diese Schilderung macht es zudem sehr unwahrscheinlich, dafs die homogenisierten Centra stets aus denselben nicht homogenisierten Elementen in bestimmter Reihenfolge und nach einem festen Abwandlungsschema hervorgehen, sondern sie erscheinen nur als letztes Produkt derselben Gift-

wirknng, der auch die grofsen und kleinen Plasmazellen ihr Dasein verdanken. Wie die anscheinend so scharf geschiedenen Zellenarten entstehen und zum Teil doch ineinander übergehen, wird die nächste Tafel bei stärkerer Vergröfserung erläutern.

Im übrigen zeigt dieser Lupusschnitt eine mäfsig starke Wucherung des Deckepithels und einen ziemlich normalen Gefäfsreichtnm der gesunden Hautstrecken. Die Zellinfiltrate sind anscheinend gefäfslos. Eine Emigration von Leukocyten oder Lymphocyten ist nirgends zu bemerken.

Figur 210. Diese Figur zeigt bei starker Vergröfserung einen kleinen Teil (bei *i*) der vorigen Figur. Links oben ist der Querschnitt einer gröfseren Arterie zu sehen, an die sich nach rechts und unten zunächst eine Infiltration mit grofsen, normal gebildeten Plasmazellen anschliefst. Die wenigen granulierten, durch ihre Orangefärbung auffallenden Zellen sind Mastzellen. Nach rechts hin zeigen manche grofse Plasmazellen eine Abschwächung ihrer Tingibilität (*a*) und eine Verkleinerung ihres Zellleibes (*b*) und gehen so allmählich in die dichtgedrängten kleinen Plasmatochterzellen (*c*) über, die noch dnrch ihren chromatinreichen Kern und wohltingiertes, wenn auch spärliches Granoplasma ihre Abkunft von den grofsen Plasmazellen verraten. Es ist eine Eigenheit des tuberkulösen Prozesses, dafs diese kleinen Plasmatochterzellen sehr häufig ihr Protoplasma bis auf einen winzigen Rest einbüfsen (*d*) und dann fast nackten Kernen gleichen. Diese atrophischen Plasmatochterzellen sehen bei allen Kernfärbungen wirklich wie nackte Kerne aus und haben, ehe die Existenz der grofsen Plasmazellen und Übergangszellen nachgewiesen wurde (1892), mit einigem Anschein von Recht zu der Theorie Anlafs gegeben (Rindfleisch, Baumgarten, Klebs u. a.), nach welcher Tuberkelelemente aus Leukocyten entstehen sollten, eine Theorie, welche erst neuerdings die vorsichtigere, aber ebensowenig haltbare Fassung einer Lymphocytentheorie erhielt (Jadassohn, Neisser, v. Marschalkó u. a.).

Weiter nach rechts im Bilde erscheinen unter den oberen kleinen und unteren grofsen Plasmazellen sehr grofse, langgestreckte, ovale bis cylindrische Kerne von schwach blauer Färbung mit deutlich rotgefärbtem Kernkörperchen (*e*); es sind entweder chromatoliptische oder saure Kerne, eine Alternative, die bei der Färbung nach Pappenheim-Unna nicht entschieden werden kann. Sie gehören Spindelzellen an, die zum Teil schon homogenisiert oder homogen geschwollen sind, deren Zellenleiber aber mitten unter den Plasmazellen nicht gut erkennbar sind. Nach rechts oben treten einige deutlicher hervor und leiten unmittelbar zu den homogen geschwollenen Zellen (*f*) und Riesenzellen (*g*) des kleinen Lupuszentrums über, welches am rechten Rande der Figur sichtbar wird.

XLI.

Homogene Schwellung der Zellen in den Lupuszentren. — Mitosen in homogen geschwollenen Spindelzellen. — Übersichtsbild eines Lupus circumscriptus.

Figur 211. Diese und die folgenden Figuren[27] dieser Tafel erläutern die Natur der Zellen, welche die homogenisierten Zentren des Lupus zusammensetzen.

In Figur 211 a sieht man zwei grofse, dicht zusammenliegende Plasmazellen, von denen die rechte noch ziemlich normal gebaut ist; es macht sich nur an der Randpartie stellenweise eine etwas schwächere Färbung geltend. Die links gelegene Zelle ist zum gröfsten Teil homogenisiert und hat ihre Affinität zum Pyronin verloren. Der Kern derselben hat in gleichem Grade seine Affinität für Methylgrün eingebüfst; er ist der Chromatolipsie verfallen und etwas vergröfsert, das Kernkörperchen ist erhalten geblieben.

Die beiden Zellen in Figur 211 b sind offenbar vor kurzem aus der Teilung einer grofsen Plasmazelle hervorgegangen. Auch hier besteht dasselbe Verhältnis wie in den oben besprochenen Zellen, indem die eine (rechts) unter chromatoliptischer Schwellung des Kernes nahezu vollkommen homogenisiert ist. So wie hier gezeichnet, schwellen in den homogenisierten Plasmazellen die Kerne gewöhnlich mäfsig an, das Protoplasma wenig oder gar nicht.

Figur 212. Hier sind einzelne grofse Plasmazellen aus der Mitte und von den Grenzen eines Lupuszentrums in den verschiedensten Stadien der Homogenisierung abgebildet. Am geringsten sind die Zellen *a*, *b* und *d* verändert. Man sieht, dafs die Erkrankung wabenweise vor sich geht und zumeist die Zellen von einer Seite her ergreift. Die Zelle *c* ist stärker geschwollen, so dafs nur zwei Zipfel derselben noch granoplasma-

---

[27] Färbung von Figur 211 und 212 nach Pappenheim-Unna. *Encyklopädie der histolog. Technik*, Formel A III, S. 1120.

haltig sind, und der Kern ist gleichzeitig chromatoliptisch geschwollen. Die Zellen *e* und *f* aus dem Zentrum des homogenisierten Herdes lassen ihre ehemalige Natur nur noch durch die chromatinreichen Kerne erkennen; die Zellenleiber sind vollkommen homogenisiert und wohl etwas angeschwollen. Sie beweisen, dafs vollkommene Erkrankung des Protoplasmas einhergehen kann mit relativ guter Erhaltung des Kernes, während eine stärkere chromatoliptische Erkrankung des Kernes, ohne dafs wenigstens eine beginnende Homogenisierung des Protoplasmas konkurrierte, kaum vorkommen dürfte. Aber die Veränderungen des Kernes und des Protoplasmas der Plasmazellen, so ähnlich sie sind, bedingen sich nicht, sondern laufen bis zu einem verschieden hohen Grade ausgebildet nebeneinander her unter dem Einflusse derselben Vergiftung.

Aus diesen Bildern geht klar hervor, dafs die Plasmazellen in das homogenisierte Lupuszentrum unter Verlust ihrer besonderen Eigentümlichkeiten eingeschlossen werden und mithin Bausteine derselben bilden, aber des weiteren auch, dafs sie durchaus nicht imstande sind, die Schwellung dieser Lupuszentren, auf der die besondere Architektur des Tuberkels beruht, zu erzeugen. Dazu schwillt ihr Protoplasma nicht genügend stark an. Die Erklärung für die Schwellung der Herde erhalten wir erst durch Betrachtung der gleichzeitigen Schicksale der Spindelzellen des Bindegewebes im Bereich des Lupuszentrums.

Figur 213. Wie in der Einleitung betont, färben sich die homogenisierten Zellen mit basischen Farben um so schwächer, je stärker sie erkrankt und geschwollen sind. Die für die Übersichtsbilder dieser und der vorigen Tafel verwandte, für die Darstellung des Granoplasmas sehr geeignete Färbung nach Pappenheim-Unna gibt die homogenisierten Zentren daher nur schwach rosa gefärbt wieder. Dazu kommt, dafs diese schwach gefärbten Zellenleiber in dem Lupus fest aufeinander gepreſst und vermöge der Zartheit ihrer Konturen schwer voneinander zu trennen sind. Über diesen mifslichen Umstand helfen besonders dünne Schnitte, z. B. Paraffinschnitte, nicht hinweg, da von den besonders grofsen Zellen nur wenig aussagende Anschnitte gewonnen werden. Die sich stark vergröfsernden und vielfach ausbauchenden Zellen erfordern vielmehr dickere Schnitte und gute Detailfärbung.

Die Schwierigkeiten werden einfach dadurch umgangen, dafs man die nicht seltenen Stellen in den Lupusschnitten aussucht, an welchen ein natürliches Ödem die Lupuszentren gelockert hat, wodurch alle Zellen unter Erhaltung ihrer Form voneinander getrennt werden und dann mit scharf gezeichneten Konturen deutlich hervortreten und diese Schnitte sodann mit einer sauren Farbe, am besten Eosin, vorfärbt, ehe sie nach der Methode Pappenheim-Unna gefärbt werden. Die Figuren 213 und 214 stellen Zellenkomplexe aus so gefärbten, leicht ödematösen Lupuszentren dar.

Figur 213 kann als typisch für die meisten Lupuszentren gelten. Es kreuzen sich hier fast lauter homogen geschwollene Spindelzellen unter Einschlufs von nur zwei kleinen Plasmazellen (*i*).[28] Man betrachte besonders die Zellen *a*, *b* und *c*, welche nach unten kolbig aufgetrieben sind, während sie nach oben ihre spindelförmigen Ausläufer bewahrt haben. Die Zelle *c* scheint aus zwei solchen angeschwollenen Zellen zusammengeflossen zu sein und alle drei zusammen die Grundlage einer späteren Riesenzelle abzugeben, in welcher dann ein regulärer Kranz von Kernen an der unteren Peripherie schon vorgebildet ist. Man sieht auch deutlich, was hier noch fehlt, damit an Stelle von drei oder vier homogen geschwollenen Zellen später eine Riesenzelle tritt; es müssen die oberen Ausläufer der Zellen durch homogene Schwellung noch eingezogen und die Zellen dadurch abgerundet werden, worauf die durch ihre eigene Schwellung gegeneinander gepreſsten Zellen miteinander verschmelzen. (Das Weitere über die Riesenzellenbildung, besonders über die Kernproliferation, s. Tafel 43, Figur 230 bis 235.)

Die Zelle *d*, der Peripherie des homogenen Herdes entsprechend, hat ihren Spindelzellentypus bewahrt, nur ihr Kern ist chromatoliptisch geschwollen. Die Zellen *a*, *f*, *g*, *h* zeigen den Fortschritt der homogenen Schwellung in nicht zu miſsdeutender Weise. Es bildet sich neben dem Kern in der Zelle eine bauchige, weniger tingible Anschwellung, die den Kern an die Wand der Zelle andrückt und demselben oft die Gestalt eines Halbmondes erteilt (*g*), ja, ihn sogar ganz einknickt (*f*). Der stark verlängerte Kern hatte inmitten der Spindel (*d*) noch Platz; an die Peripherie gedrängt, erhält er eine mehr oder minder gekrümmte Form.

Die Vorfärbung mit Eosin hat weiter den groſsen Vorteil, daſs der Kernsaft der sauren Kerne sich nachträglich stark mit Pyronin rot färbt, wodurch sie nun scharf von den chromatoliptischen Kernen unterschieden sind. Im übrigen verhalten sich beide Kernarten durchaus analog; sie sind stark vergröſsert, besonders im Längsdurchmesser, oft eingekerbt und über die Kante gebogen[29], haben beide eine chromatinhaltige und daher hier (mit Methylgrün) blau gefärbte Kernhülle, ein nur sehr zart angedeutetes Chromatingerüst, mithin ein fast homogenes Karyoplasma und ein oder zwei zentral gelegene, durch Pyronin dunkelrot gefärbte Kernkörperchen. Wo die Kerne rund oder kurzoval erscheinen (in den Zellen *e* und *h*), hat man es wohl stets mit Quer- oder Schrägschnitten solcher

[28] Die nun folgende Ableitung der homogen geschwollenen Zellen im Lupuszentrum aus Spindelzellen findet sich, entsprechend der damals noch geringer entwickelten Tinktionstechnik, nicht in meiner Histopathologie der Haut.

[29] Daſs die Kerne zuweilen die Form gebogener Platten im Tuberkel haben, hat schon Langhans angegeben; auf diese so charakteristische Verdrängungserscheinung ist später wenig mehr geachtet worden.

cylindrischen Kerne zu tun. Dieser Umstand wird auf feinen Schnitten oft übersehen, tritt aber auf gut gefärbten, dickeren Schnitten stets deutlich hervor.

Figur 214 zeigt eine andere Stelle aus einem durch natürliches Ödem gelockerten Lupuszentrum, die neben einer noch gut erhaltenen Spindelzelle mit saurem Kern (*a*) eine wenig angeschwollene (*b*), eine stark bauchig aufgetriebene (*c*) und schliefslich in der Mitte zwei grofse Bindegewebszellen (*d* und *e*) mit je drei angeschwollenen Kernen enthält. Die bauchig aufgetriebenen Stellen der Zellen *c* und *e* zeigen in diesem Falle und so öfter eine grofswabige Struktur mit rosa gefärbten Wabenwänden, welche beweist, dafs die krankhafte, die Zellen schwellen machende Substanz innerhalb des ganz ungefärbten Wabeninhaltes an Stelle des Granoplasmas eingelagert ist.

Endlich sind in diesem Zellenkomplex noch drei kleine (*f*, *g*) und zwei grofse (*h*, *i*) Plasmazellen eingeschlossen, die Kerne der letzteren sind chromatoliptisch geschwollen, das Protoplasma zum Teil homogenisiert.

Nach den hier gegebenen Bildern wird mithin die Struktur des Tuberkels beim Lupus beherrscht von der homogenen Schwellung der Spindelzellen. Indem diese in ihren Waben eine acidophile Substanz aufnehmen, schwellen sie zunächst als Ganzes an, später aber hauptsächlich in ihrem Zentrum durch weitere kugelige Auftreibung, wobei das Protoplasma noch immer weniger tingibel wird. Dabei werden allmählich die Ausläufer der Spindelzellen eingezogen, die ganze Zelle rundet sich ab und die Kerne werden durch dieselbe kugelig anschwellende Einlagerung mit physikalischer Notwendigkeit an die Peripherie gedrängt und dabei mannigfach verbogen. Wenn es später durch Verschmelzung der homogenisierten Zellenleiber zur Bildung der grofsen Riesenzellen kommt, kann die Kernzone sich der Regel nach nur peripher entwickeln. Die im Bereich der Schwellung liegenden kleinen und grofsen Plasmazellen werden, mehr oder weniger homogenisiert, in den Komplex von Zellen eingeschlossen, ohne an der Volumensvergröfserung des ganzen Zentrums wesentlich beteiligt zu sein, und gelangen auf diese Weise auch zuweilen in die grofsen Riesenzellen hinein.

Diese bauchigen Spindelzellen, welche in der Mitte nach allen drei Dimensionen gleichmäfsig kugelig aufgetrieben sind und eher „Gastrocyten“ als „Platycyten“ (Klebs) genannt werden könnten, sind für das homogenisierte Lupuszentrum charakteristisch. Wir werden später sehen (Tafel 43), dafs auch noch die tuberkulösen Riesenzellen sich durch diesen Charakter der zentralen, bauchigen Auftreibung vermutlich von Riesenzellen anderer Herkunft (Fremdkörperriesenzellen, Riesenzellen bei Akne, Syphilis usw.) unterscheiden.

Figuren 215, 216 und 217 zeigen den durchaus nicht häufigen Befund von Mitosen in den bereits homogen geschwollenen Zellen. Figuren 215 und 216 sind nach Pappenheim-Unna, Figur 217 ist mit polychromer Methylenblaulösung[30] gefärbt. Die mittels ersterer Färbung dargestellten Zellen beweisen, dafs bei der Mitose hier das Nucleolin sich vollständig vom Chromatin sondert, die — hier etwas durch Alkohol verklumpten — Mitosen von allen Seiten umgibt und mit den Tochtersternen polwärts wandert (Figur 216), wie ich es kürzlich von den Carcinommitosen beschrieben habe (Über Pseudoparasiten der Carcinome. *Zeitschrift für Krebsforschung.* 1905. Bd. III. Heft 2).

v. Baumgartens These, dafs in den Tuberkeln eine Mitosenbildung in den homogen geschwollenen Zellen noch stattfindet, besteht mithin auch für den Lupus vollkommen zu Recht, aber — wie ich betonen mufs — nur für den Anfang, nämlich solange noch normale Kerne in ihnen vorkommen. Daher tragen diese überdies ungemein selten zu findenden Mitosen zu dem Kern- und Zellenreichtum der Lupuszentren nur sehr wenig bei. Sowohl die chromatoliptischen wie die sauren Kerne zeigen nur noch eine amitotische Kernteilung durch Einkerbung und Zerschnürung (s. Tafel 43, Figur 235), und hierdurch erst entsteht der für alle Untersucher so auffallend gewesene Kernreichtum der homogenisierten Zellen und Riesenzellen.

Figur 218. Das Übersichtsbild dieser Tafel soll im Gegensatz zu dem der vorigen zeigen, wie die im Lupus mit der Zeit auftretende und besonders durch jede kaustische Behandlung geförderte Fibrombildung die Entstehung der umschriebenen Lupusherde begünstigt. Das Bild kann für den Typus des Lupus circumscriptus als charakteristisch gelten. Es zeigt etwa ein Dutzend kleiner, zerstreuter, rundlicher Zellinfiltrate, die nicht — wie in Figur 209 — durch ein diffuses Plasmom miteinander verbunden sind. Dieselben haben eine Gröfse, dafs sie klinisch unter Glasdruck eben noch mit blofsem Auge als honigbraune Pünktchen zu erkennen wären, und stellen die Reste des Lupus in einer fibromatösen Lupusnarbe nach längerdauernder Behandlung dar und zugleich die Keime eines eventuellen gröfseren Lupusrezidivs.

Dafs die Cutis, in welche diese Herde eingesprengt sind, nicht etwa eine normale und somit dieses Bild den Anfang des Lupus überhaupt darstellt, erkennt man deutlich aus der Fibrombildung (*a*) im oberen Teil des Bildes im Bereich der Cutis. Diese ist hier ersetzt durch ein aus dicken, kollagenen Bündeln bestehendes, durchaus parallelfaseriges, also kein rhomboidales Maschenwerk darstellendes Gewebe. Selbst im Bereich

---

[30] Färbung s. *Encyklopädie der mikroskop. Technik*, Artikel Plasmazellen, Formel BI, S. 1021.

des Papillarkörpers (a_1) ist das sonst hier so zarte, lockige Gewebe durch dickeres Bindegewebe ersetzt, das der Oberfläche der Haut parallel geschichtet ist. Demzufolge ist auch das Leistennetz der Oberhaut an dieser Stelle (a_1) auf schlanke Säulen reduziert und zeigt an, dafs ein Vernarbungsprozefs vorhergegangen ist. Aber eine definitive Narbe des Lupus liegt hier nicht vor. Das können wir — ganz abgesehen von den zurückgebliebenen Tuberkeln — dem Bindegewebe (a—a_1) allein schon ansehen. Bei einer definitiven Narbe ist die Haut eingesunken, verdünnt; hier ist sie verdickt, wofür aufser dem Augenschein ein untrüglicher Beweis die Entrollung der — nebenbei erweiterten — Knäueldrüse (bei *b*) ist. Sodann ist das hier vorliegende Gewebe reich, die definitive Narbe arm an Zellen und Blutgefäfsen. Das Elastin bedingt keinen Unterschied, da es im Lupusfibrom so gut fehlt wie in einer nicht zu alten Narbe. Dieses Lupusfibrom reagiert, auch wo es ohne jede Einsprengung von Plasmomknötchen rein vorliegt, auf die Tuberkulininjektion und schwindet unter dem Einflufs derselben; die definitive Narbe reagiert nicht mehr auf Tuberkulin.

An grofsen Plasmazellen (rote Punktierung) ist der Schnitt nicht besonders reich, aber sie zeigen einige Besonderheiten. An den eingestreuten Tuberkeln sind sie nur hier und da wesentlich beteiligt, so an dem langgestreckten Herde links unter dem Buchstaben *a*, wo ein nach rechts oben abgehendes und ein die untere Kante begrenzendes Blutgefäfs dicht von grofsen Plasmazellen umsäumt sind. Eine wesentliche Rolle spielen sie aber an einigen Stellen des Fibromgewebes, so besonders links oben, wo sie, den Spalten zwischen den dicken, parallelen Kollagenbündeln entsprechend, in parallelen Reihen angeordnet sind. Hier ist eine Fundgrube solcher Bilder, welche die Entstehung und Abschnürung der grofsen Plasmazellen von hypertrophischen Spindelzellen beweisen, wie ich das im letzten Doppelhefte 6/7, Tafel 33, Figur 152—156, beschrieben habe. Die nächste Tafel wird von diesem Fundort ebenfalls einige charakteristische Zellenbilder geben, die immer noch zu wenig bekannt und beachtet sind. Bei der ungemeinen Zartheit des Leibes der normalen Spindelzelle der Haut ist es selbstverständlich, dafs diese Übergangsbilder prägnanter und leichter zu finden sind, wenn das Plasmom sich auf dem Boden eines chronisch hypertrophischen Gewebes mit sehr grofsen und groben Spindelzellen bildet, wie es hier vorliegt.

Was nun die homogenisierten Zellenherde selbst anlangt, so sind sie, wie stets beim Lupus circumscriptus, sehr reich an Riesenzellen; manche sind ganz aufgegangen in eine Gruppe von Riesenzellen (*c*, *d*. *c*). Besonders bemerkenswert ist die kontinuierliche Kette von Riesenzellen (von *c* bis *d*), welche ein in das subcutane Gewebe hinabsteigendes Gefäfsrohr scheidenartig umgibt. Sodann die mächtigen Riesenzellen, welche Zentren des Herdes *f* bilden.

Je fester das Gewebe ist, in welchem die Tuberkel sich bilden, um so vollständiger pflegen die einzelnen Herde vom Zentrum aus homogenisiert zu werden und schliefslich sich ganz in ein Konglomerat von Riesenzellen zu verwandeln.

Schliefslich sei noch erwähnt, dafs bei *g* eine mit einem Thrombus von Plasmazellen erfüllte venöse Blutkapillare getroffen ist, deren Bedeutung auf Tafel 43 erläutert werden wird. Derselbe findet sich hier, wie auch sonst, zentripetal gelagert von einem gröfseren Herd von Plasmazellen, aus welchen derselbe stammt.

XLII.

Entstehung der grofsen Plasmazellen aus Spindelzellen. — Lupus diffusus faciei. — Plasmazellenwucherung der Kapillarendothelien.

Figuren 219 bis 225 geben einzeln im Entstehen begriffene Plasmazellen des Lupusfibroms wieder, wie sie auf der vorigen Tafel bei der Erklärung von Figur 218 erwähnt wurden. Die Färbung ist eine doppelte, zuerst mit der Pol. Methylenblau-Glycerinäther-Methode, dann mit der Karbol + Pyronin + Methylgrün-Methode, die beide oben erwähnt wurden. Die Kerne, dunkelblau mit roten Kernkörperchen, treten dabei viel stärker hervor als bei der einfachen Färbung nach Pappenheim-Unna, welche die übrigen Figuren dieser Tafel zeigen.

Figur 219 stellt die Auftreibung einer Spindelzelle im mittleren Teile dar mit Ansammlung von Granoplasma im Zellenleibe und von Chromatin in den bis auf vier vermehrten Kernen, während die spitzen Ausläufer an den Enden der Spindelzelle erhalten geblieben sind. Man sieht deutlich, dafs eine etwa demnächst folgende Zerklüftung dieser Zelle zur Entstehung von vier charakteristischen grofsen Plasmazellen führen mufs.

Figur 220 gibt den nicht seltenen Fall wieder, dafs eine kubisch geformte Plasmazelle sich am Ende einer Spindelzelle, mit dieser noch durch einen langen Ausläufer verbunden, abschnürt.

Figur 221a ist ein Gegenstück zu Figur 219, insofern auch hier gleichzeitig vier Plasmazellen aus einer Spindelzelle entstehen mit dem Unterschiede, dafs es an einem Ende und nicht in der Mitte der Spindelzelle geschieht und der gesamte Komplex eine schon bei ganz schwacher Vergröfserung auffallende kolbenförmige Figur darstellt. Die Zelle *b* daneben erläutert dagegen die einfachste Entstehung einer Plasmazelle aus einer Spindelzelle durch Ansammlung von Granoplasma und Chromatin und Verkürzung der Ausläufer bis zu völligem Schwund derselben.

Figur 222 stellt eine ähnliche Brutzelle dar wie Figur 219, aber die Zerklüftung in vier Plasmazellen hat bereits stattgefunden und die äufserste

links (*a*) ist bereits etwas der homogenen Schwellung, der Kern der chromatoliptischen Schwellung verfallen. Die Endzellen links und rechts (*a* und *b*) erweisen durch ihre Ausläufer noch die Spindelzellennatur der ursprünglichen Zelle.

Figur 223a zeigt eine andere Form der Auftreibung einer Spindelzelle mit Zerklüftung in zwei Plasmazellen, die aber noch gröfstenteils zusammenhängen und noch Ausläufer führen. Unter *a* hinweg zieht eine Spindelzelle *b*, die, nach links hin knopfförmig angeschwollen, den gröfsten Teil ihres Protoplasmas in Gestalt einer kubischen Plasmazelle abzuschnüren beginnt.

In *Figur 223c* sieht man die sehr auffallende, aber gar nicht so seltene Auslösung einer ganzen, regelmäfsig kubischen Plasmazelle aus dem Mittelteile einer angeschwollenen Spindelzelle durch rechtwinklige Zerklüftung des Protoplasmas. Der rechts liegende, übrig bleibende, kernhaltige Teil des Zellenleibes repräsentiert ebenfalls eine für die Abschnürung reife Plasmazelle.

Figur 224a erinnert in der rechtwinkligen Absetzung der Plasmazelle an Figur 223c, in ihrer Verbindung mit der Spindelzelle an Figur 220.

Figur 224b gibt den seltenen Fall der Zerklüftung einer hypertrophischen Spindelzelle in drei hintereinander liegende kubische Plasmazellen, von denen die mittlere, undeutlich und mit chromatoliptischem Kerne versehen, bereits homogenisiert zu sein scheint.

Figur 225. Anschliefsend an diese Entstehung der Plasmazellen im Lupusfibrom durch Abschnürung von hypertrophischen Spindelzellen gebe ich noch den durchaus seltenen Fall einer Mitosenbildung in einer Zelle, die wahrscheinlich eine Plasmazelle darstellt und das wohl mögliche, aber gewifs sehr vereinzelte Vorkommen von mitotischer Teilung von Plasmazellen illustrieren mag.

Ich habe schon bei meinen ersten Mitteilungen über Plasmazellen die eigentümlichen Schwierigkeiten betont, die den Nachweis mitotischer Teilung von Plasmazellen naturnotwendig begleiten. Bei der Mitose anderer Zellen schwellen diese bekanntlich etwas an, runden sich ab und werden durchsichtiger und weniger tingibel, während die basophil tingiblen Substanzen in der Kernfigur zentralisiert sind. Gesetzt, die Mitose käme in Plasmazellen vor und verliefe ebenso, dann könnten wir der betreffenden Mitose nicht ansehen, dafs sie in einer Plasmazelle stattfindet; denn das oberste Kriterium der Plasmazelle, die extreme Erfüllung der Spongioplasmawaben mit Granoplasma fehlte ja dann. Die betreffende Mitose könnte ebensogut einer beliebigen anderen, weniger Granoplasma haltigen Zelle, z. B. einer Spindelzelle, angehören. Wäre nun der Befund von Mitosen in Plasmomen ein häufiger und konstanter, so müfsten wir trotz dieses erschwerenden Umstandes für die Diagnose ihre Existenz und damit

im allgemeinen die mitotische Vermehrung der Plasmazellen annehmen. Aber das ist nun gerade nicht der Fall. Trotzdem in der Umgebung eines Lupusknötchens das hypertrophische Deckepithel von Mitosen wimmelt, trotzdem einzelne Mitosen in Spindelzellen und den noch jüngeren homogen geschwollenen Zellen (s. vorige Tafel 41, Figuren 215 bis 217) sich bei genauer Untersuchung stets finden lassen, bleibt die Mitose in den dazu gehörigen Ansammlungen grofser und kleiner Plasmazellen eine rara avis. Es gehören jedenfalls stets zwei Umstände notwendig dazu, um auch nur mit Wahrscheinlichkeit die Diagnose auf eine Plasmazellenmitose zu stellen, erstens das Vorkommen an einem Orte, wo nur Plasmazellen sonst vorkommen, und sodann eine für eine in Mitose begriffene Zelle auffallende Menge Granoplasma. Diese beiden Umstände treffen bei der in Figur 225 gezeichneten Mitose zu, und daher gebe ich sie als mögliche Mitose einer Plasmazelle mit allem Vorbehalte. Ich mufs allerdings sagen, dafs es mir selbst in diesem Falle wahrscheinlicher erscheint, dafs es sich um die Mitose in einer Spindelzelle handelt, die auf dem Wege der Plasmazellenbildung war, indem sie ihre Ausläufer einzog und Granoplasma bildete, die es aber noch nicht zu einer wirklichen, extrem mit Granoplasma gefüllten Plasmazelle gebracht hatte. Dafs solche an Granoplasma mäfsig reichen Spindelzellen sich noch mitotisch teilen, ist sicher und leicht nachzuweisen. Aber seitdem wir wissen, dafs die Mitosenbildung nicht eine Sache des Kernes allein ist, sondern von Vorgängen und Ortsveränderungen im Protoplasma nicht blofs begleitet, sondern geradezu angeregt und eingeleitet wird, mufs eine extreme Anfüllung der Waben des Protoplasmas mit Granoplasma ein schweres Hindernis auch für die Mitosenbildung abgeben und die Kernfärbung auf amitotische Zerklüftung reduzieren. Dafs es sich so verhält, wenn das gesamte Protoplasma schwer erkrankt ist, dafür haben wir ein schönes Beispiel an dem amitotischen Kernhaufen bei der ballonierenden Degeneration der Stachelzellen (s. *diesen Atlas*, Heft 4, besonders Zoster und Varicellen). Dafs andererseits Mitosen sich in der Tat in homogen geschwollenen Spindelzellen nachweisen lassen, ist für mich ein Beweis, dafs auch das Protoplasma dieser Zellen noch nicht unheilbar erkrankt ist. Ohne daher im mindesten bezweifeln zu wollen, dafs im Anfange der Plasmazellenbildung die dahin neigenden Spindelzellen noch Mitosen bilden und sich mitotisch teilen können, mufs ich diesen Prozefs doch für den Fortgang der Plasmombildung und speziell für die Bildung der Plasmatochterzellen ebenso wie früher entschieden ablehnen.

Figur 226. Dieses Übersichtsbild unserer Tafel stellt im Gegensatz zu dem gemischten Typus des Lupus auf Tafel 40 und dem rein umschriebenen Typus auf Tafel 41 einen Fall von Lupus diffusus des Gesichtes dar. Wären die rosafarbenen, aufgehellten Herde (*b*) nicht inmitten

des kleinzelligen diffusen blau punktierten Plasmoms (*c*) vorhanden, so hätten wir nichts, was an einen Tuberkel erinnert, denn wir finden keine Riesenzelle und keine konzentrische Abgrenzung des ganzen Herdes. Derselbe wird an verschiedenen Stellen der Peripherie von Haufen grofser (rot punktierter) Plasmazellen (*d*) umsäumt und aufserdem zeichnet sich die nächste Umgebung des Herdes durch besonders weite Blutgefäfse (*e*) aus. Dieser Fall gehört — wie die meisten Fälle von diffusem Lupus — zu den stark geröteten, blutreichen und zur Krustenbildung neigenden Formen des Gesichtslupus. Wer freilich den Lupus zufällig nur nach solchen der Extremitäten oder dem in Narben studiert hat, wird vielleicht nie auf diese Form gestofsen sein, welche wiederum jedem bekannt ist, der reichlich Gelegenheit hatte, Fälle von Gesichtslupus zu untersuchen. Dafs dieselbe nicht rein bei jedem Gesichtslupus sich findet, sondern meist gemischt mit umschriebenen, Riesenzellen haltigen Herden, zeigt ja schon unsere Tafel 41 und dieser Umstand beweist zur Genüge, dafs wir es auch dort mit Lupus zu tun haben, wo, wenn auch nur an vereinzelten Stellen, die homogene Schwellung herdweise zu finden ist. Ja, es kann sich ereignen, dafs wir Teile eines solchen Lupus zur Untersuchung erhalten, in welchem auch homogenisierte Partien vollkommen fehlen und das Granulationsgewebe nur aus kleinen und grofsen Plasmazellen besteht; dann kann die Diagnose, ob ein Lupus oder ein anderes Plasmom vorliegt, in der Tat schwanken, bis die weitere Untersuchung anderer Stellen homogenisierte Herde und eventuell einzelne Riesenzellen aufdeckt. Auf den nächsten Tafeln werde ich noch Beispiele dieser extrem diffusen Formen geben. Es geht hieraus hervor, dafs ich Baumgarten vollkommen beistimmen mufs, wenn er a. a. O. sagt:

„Ich mufs auch heute (1880) noch daran festhalten, dafs es viele Lupusknötchen gibt, die selbst auf der Höhe ihrer Entwicklung aus nichts anderem bestehen, als aus gefäfsreichem, nicht mit Riesenzellen versehenem Granulationsgewebe.“ (S. 429.)

Auf ein Symptom dieses Knötchens von diffusem Lupus mufs noch besonders hingewiesen werden, weil es im Gegensatz zum Knötchen des umschriebenen Lupus charakteristisch ist, nämlich die Durchsetzung mit Blutgefäfsen. Bei *a* dringt eine feine arterielle Kapillare in den Herd ein, gibt nach rechts einen Ast ab und durchzieht den Herd bis zur oberen Grenze. Wie eine stärkere Vergröfserung ergibt, ist das Lumen fein, aber überall offen und die Plasmazellenbildung beginnt erst aufsen von dem als Wandung dienenden einfachen Endothelrohr. Die homogenisierten Herde (*b*) sind nun so verteilt, dafs sie zu beiden Seiten des offenen Kapillarrohres ziemlich regelmäfsig angeordnet sind, in körperlichem Sinne also: wie ein cylindrischer Mantel das Gefäfsrohr als Achse umgeben. Wo nur wenige homogenisierte Herde innerhalb einer gröfseren

Masse von kleinen Plasmazellen sich finden, kann man diese Anordnung öfters konstatieren.

Figur 227. Wir haben auf dieser Tafel (Figg. 219—225) die schon länger von verschiedenen Plasmomen bekannte Entstehung aus gewöhnlichen Spindelzellen (Fibroblasten) aus dem Lupus geschildert. Dieselbe bezieht sich ohne Unterschied sowohl auf die zerstreut und ohne Beziehung zu Gefäfsen im Bindegewebe liegenden Spindelzellen wie auf die Perithelien, d. h. diejenigen Zellen, welche den Blutkapillaren aufsen aufliegen. Hier begegnen wir aber noch einem weiteren Ursprungsort von Plasmazellen, welcher bisher noch zu wenig gewürdigt ist; das sind die Endothelien der Blutkapillaren. Wenn es schon stets eine gewisse Wahrscheinlichkeit hatte, dafs dort, wo das ganze Gewebe förmlich in wuchernde Plasmazellen und Plasmatochterzellen aufgeht und gleichzeitig die Blutkapillaren verschwinden, auch die Endothelien der letzteren an der allgemeinen Zellwucherung sich beteiligen, so war doch eine solche Beteiligung in dem entstehenden Zellenchaos schwer zu erweisen. Da bringt es nun gerade beim Lupus der Prozefs der homogenen Schwellung mit sich, dafs viele kleine Blutkapillaren vereinzelt zwischen schwerer färbbaren Zellenmassen verlaufen und daher sich mit ihrer Wandung und Inhalt ungewöhnlich scharf abheben und sicherer als gewöhnlich verfolgen lassen. Da aufserdem innerhalb der homogenisierten Herde die Kerne der Kapillarwandungen durchweg saure Kerne sind, so ist bei einer Färbung auf saure Kerne ein Zweifel, was Kapillarwandung ist, was aufsen und was innen von derselben sich befindet, ausgeschlossen.

An diesen Stellen gewinnt man nun Bilder, welche beweisen, dafs auch die Endothelien der Blutkapillaren sich in Plasmazellen und weiterhin in Plasmatochterzellen umwandeln.

Figur 227a zeigt eine solche Kapillare (*c*) inmitten homogenisierter Zellenherde. Mit aller nur wünschenswerter Deutlichkeit erblickt man im unteren Teil der durch den Schnitt getroffenen Kapillare (auf die der Strich des Buchstaben *c* hinweist) die beiden Reihen geschwollener und daher dicht aneinander liegender Endothelien. Ihre Kerne treten auffallend deutlich hervor und der gestreckte Zellenleib führt, was bei Endothelien der Blutkapillaren ganz ungewöhnlich ist, eine erhebliche Menge (pyroninrot gefärbten) Granoplasmas. Die Endothelien treten deshalb so auffallend klar in der allgemeinen Wucherung kleiner und grofser Plasmazellen hervor, weil sie von der nächstgelegenen, in kleine Plasmazellen verwandelten Perithelreihe durch einen hellen, anscheinend etwas angeschwollenen zellfreien Kollagenstreifen (*c*) eine offenbar verdickte Kapillarwandung, getrennt sind. Nach oben geht das hypertrophische Endothel direkt in eine unregelmäfsige Reihe dichtgedrängter kleiner Plasmazellen über, die sich in das umliegende kleinzellige Plasmom verlieren. Ebenso

am unteren abgeschnittenen Ende der Kapillare, nur dafs hier einige grofse Plasmazellen an Stelle der kleinen treten.

Eine ähnliche aber kürzer abgeschnittene Kapillare, die nur kleine Plasmazellen führt, findet sich bei *d*. Dafs diese Zellen aus dem Endothel stammen und nicht etwa im Lumen einer normalen Kapillare eingebettet sind, ersieht man aus dem vollständigen Fehlen von Endothelien auf der verdickten Kapillarwand.

Figur 227b illustriert denselben Prozefs der Umwandlung von Kapillarendothelien in kleine Plasmazellen bei schwacher Vergrörserung (*c*). Auch diese Kapillare ist innerhalb eines Herdes von kleinzelligem Plasmom in einen gröfseren homogenisierten Herd eingebettet und fällt bei dieser schwachen Vergrörserung durch stärkere Färbung der Kerne auf. Indem man auf dieses Merkmal achtet, kann man bereits mit schwacher Vergrörserung die Plasmazellen bildenden Kapillaren aus der Masse des Plasmoms heraus erkennen. Auch hier ergibt stärkere Vergrörserung wie in Fig. 227a die vollkommene Abwesenheit von Endothelien auf der Kapillarwandung. Während also die homogen geschwollenen Zellen des Tuberkels, die „Epithelioidzellen" der Autoren, nicht — wie häufig angenommen — aus Kapillarendothelien, sondern aus gewöhnlichen Spindelzellen entstehen, können die Kapillarendothelien sehr wohl zur Plasmazellenwucherung beitragen.

XLIII.

Abfuhr der Plasmazellen ins Blut. Multicelluläre Entstehung der Riesenzellen. — Amitose in Riesenzellen.

Figur 228 und die nächste Figur dienen dem Nachweise eines beim Lupus weit verbreiteten Prozesses, welcher bisher der Aufmerksamkeit der Untersucher entgangen ist und welchen ich kurz als Abfuhr des Plasmoms, nämlich vom Hautgewebe ins Blut, bezeichnen will. Man hat von manchen Seiten bei der Frage über die Herkunft der Plasmazellen viel Wert der Tatsache beigelegt, dafs hier und da Plasmazellen im Blutgefäfse nachgewiesen sind, indem man diesen Befund schon für einen Beweis der Abkunft der Plasmazellen aus fernliegenden lymphopoetischen Organen — sehr mit Unrecht — ansah. Abgesehen davon, dafs der Nachweis der direkten Umwandlung von Endothelien der Blutkapillaren in Plasmazellen mir schon wiederholt in Wandgranulationen geglückt ist (s. *diesen Atlas*, Heft 6/7, Tafel 33, Fig. 160), so ist überhaupt der Befund von Plasmazellen in Blutgefäfsen ohne den gleichzeitigen Nachweis der Emigration derselben aus den Blutgefäfsen, wie wir ihn jederzeit bekanntlich an allen mit Eiterung einhergehenden Prozessen für die Leukocyten leicht nachweisen können, nach keiner Richtung zu verwerten. Nun gelang es aber bereits Major Herbert in meinem Laboratorium, nachzuweisen, dafs die Plasmazellen, die das Trachom des Augenlides zusammensetzen, von hier in die Blutgefäfse und damit in die Zirkulation gelangen[31], und dieser Vorgang findet sich in einigen Fällen von Lupus in hohem Grade ausgebildet. Ähnlich wie ich für das Ulerythema centrifugum (Lupus erythematosus) eine ständige Abfuhr von Teilen des Granulationsgewebes in die Lymphgefäfse nachgewiesen habe[32], so besteht bei diesen Lupusfällen — und so vermutlich bei den meisten Granulomen, bei denen das Kollagen

---

[31] The young plasmacell or lymphocyte in chronic inflammation. *Journal of Pathology.* Vol. I.

[32] Siehe *Histopathologie der Haut.* S. 1094.

zugunsten von Plasmatochterzellen einschmilzt — eine ständige Abfuhr von Granulationsgewebe in die Blutgefäfse. Man mufs dabei zwei Formen unterscheiden. In Fig. 228 ist eine stark erweiterte venöse Kapillare dargestellt, deren Endothel überall gut erhalten ist bis auf eine Stelle *a—a*, durch welche das anstofsende Granulationsgewebe im Zusammenhange einströmt. Dieselbe befand sich ziemlich dicht unterhalb der Oberhaut inmitten eines zumeist aus kleinen Plasmazellen bestehenden Herdes. Das Lumen des Gefäfses ist demgemäfs erfüllt mit vielen kleinen und einigen grofsen Plasmazellen und stellenweise mit Fibrin und roten Blutkörperchen. Wie in solchen Fällen die Rhexis stattfindet, ist schwer zu sagen; Blutstauung und Trauma mögen, besonders bei oberflächlichen Kapillaren, wie gewöhnlich eine Rolle spielen.

Figur 229. Eine andere Form der Abfuhr stellt die hier gezeichnete, ebenfalls stark erweiterte Kapillare dar. Sie entstammt einem gröfstenteils homogenisierten Herde eines diffusen Lupus, in welchem kleinere Kapillaren mit endothelialer Plasmazellenwucherung nachgewiesen wurden. Der zellige Thrombus im Innern der überall wohlerhaltenen Wandung besteht im Gegensatz zu dem der Fig. 228 nur aus kleinen Plasmatochterzellen und stammt offenbar aus dem Innern der Gefäfse, es ist ein endothelialer Plasmazellenthrombus. Dieser sonst ganz unverständliche, zellige Gefäfsinhalt findet seine Erklärung durch die auf Tafel 42, Figg. 227a und 227b dargestellte Form der Plasmazellengenese. Im grofsen und ganzen scheint mir diese zweite Art der Plasmazellenabfuhr weiter verbreitet zu sein als die erste. Es sollte eigentlich überflüssig sein, diesen Bildern gegenüber die Frage zu erörtern, ob sie eventuell eine Stütze für die Lymphocytentheorie abgeben könnten. Aber die grofse Beliebtheit, der sich die letztere heutzutage bei den Pathologen erfreut, läfst es doch geraten erscheinen, gleich von vorneherein zu zeigen, wie sehr diese eigenartige Erfüllung der Blutgefäfse mit Plasmazellen für die Lymphocytentheoretiker den Charakter eines echten Danaergeschenkes besitzen würde. Zunächst gibt die Plasmazellenabfuhr zu viel. Niemand, der die erweiterten venösen Kapillaren mit ihrem Inhalt durchmustert und darin sämtliche Elemente des umgebenden Lupusgewebes in der nämlichen Anordnung wie dort erblickt, grofse und kleine Plasmazellen in buntem Wechsel und allen Phasen des Protoplasmabestandes und hin und wieder sogar eine wohlerhaltene Mastzelle, wird einen Augenblick darüber im Zweifel sein, dafs dieser Gewebs- und Zellenthrombus aus dem umliegenden Gewebe und nicht etwa den Lymphdrüsen stammt. Aber nicht besser steht es mit der zweiten, aus kleinen Plasmazellen allein bestehenden Form der Abfuhr; auch diese gibt für einen brauchbaren Lymphocytenbefund viel zu viel. Denn einerseits ist es wohl bisher keinem Lymphocytentheoretiker eingefallen, sich zu denken, dafs die Lymphocyten, aus

denen Plasmazellen des Gewebes werden sollen, die Blutgefäfse mit Ausschlufs aller sonstigen Bestandteile des Blutes, also der roten und weifsen Blutkörperchen, vollkommen und bis zur Überdehnung erfüllen. Es wäre das eine unerhörte, auf die Spitze getriebene Auslese der Lymphocyten aus dem Blute, für welche alle Kräfte fehlen und für welche selbst bei der doch gewifs kräftigen Leukotaxis der Eiterkokken für weifse Blutkörperchen kein Analogon bekannt ist. Andererseits aber fehlt gerade hier, wo ein solcher Überfluſs von kleinen Plasmazellen die offenbar gestauten Gefäfskapillaren erfüllt, gerade das Moment vollkommen, auf das es bei jeder Lymphocytentheorie allein ankommt, die Zeichen der Emigration. Gerade innerhalb dieser homogenisierten Herde des Lupus hebt sich die Gefäfswandung klarer ab als sonst und zeigt keine Spur von Durchschneiden einzelner Plasmazellen, ebenso wie das Bild einer Zerstreuung derselben zwischen die umliegenden homogenisierten Zellen nirgends zu finden ist. Die Anhänger Cohnheims tun ihm also keinen Gefallen, wenn sie seine Emigrationsidee auf dieses Gebiet der Plasmazellenentstehung auszudehnen wünschen sollten.

Figur 230 bis 235 besitzen die oben schon erwähnte Doppelfärbung, nämlich eine Vorfärbung mit Eosin und eine Nachfärbung nach Pappenheim-Unna zur Hervorhebung der sauren Kerne.

Die Genese der Lupusriesenzellen ist nach den über die homogen geschwollenen Zellen mitgeteilten Tatsachen bereits klar. Aber gewisse Besonderheiten sollen auf dieser Tafel an einigen Beispielen noch illustriert werden. In den Zentren des Lupus circumscriptus geht die Riesenzellenbildung besonders regelmäfsig vor sich. Unsere Fig. 230 stellt ein solches kleinstes Zentrum bei starker Vergröfserung dar. Dasselbe befand sich inmitten eines gröfseren Herdes kleiner Plasmazellen, von denen hier nur die beiden dem Lupuszentrum nächsten und dasselbe peripherisch begrenzenden Reihen mitgezeichnet wurden. Mitten durch den Herd hindurch von oben nach unten (von *a* nach *b*) kann man an der Hand einiger dunkelrot gefärbter saurer Kerne den Weg einer einstigen Blutkapillare verfolgen, an deren Seiten (rechts und links) die Spindelzellen sich in homogen geschwollene, bauchig aufgetriebene Zellen umgewandelt haben. An der rechten Seite sind fünf, links sechs solcher Zellen getroffen. Einige peripher gelegene, weniger geschwollene Zellen (*c*) ordnen sich tangential zu der schwellenden Mitte und gehen allmählich in die Spindelzellen der Umgebung über. Der ganze homogenisierte Herd schliefst eine Anzahl kleiner Plasmazellen ein, kenntlich an ihrem stark blau gefärbtem, chromatinreichem Kern; sie gliedern sich den benachbarten homogen geschwollenen Zellen an und verschmelzen mit ihnen (z. B. links von *b*). Aufserdem findet man noch einige langgestreckte Leukocytenkerne in dem Herde (wie bei *c*).

Von allen homogen geschwollenen Zellen dieses Herdes ist die Zelle *d* die kernreichste und stellt mit ihrer ringförmigen Anordnung dichtgedrängter saurer und chromatoliptischer Kerne bereits eine Riesenzelle im Kleinen dar. Es ist durchaus möglich, dafs durch blofse Kernvermehrung der Randpartie und weiteres Wachstum und zentrale Auftreibung des übrigen Zelleibes eine jede der übrigen zehn homogenisierten Zellen dieses Herdes in derselben Weise wie die Zelle *d* zu einer Riesenzelle heranwächst, aber ebenso möglich und sogar wahrscheinlich, dafs während dieses Vorganges mehrere dieser Zellen zu einer einheitlichen Riesenzelle verschmelzen. Bei den äufserst dicht gedrängten Zellen des Lupus circumscriptus ist die Entscheidung hierüber meistens nicht möglich, während gerade diese Frage sich an den in Bildung begriffenen Riesenzellen des diffusen Lupus von selbst erledigt. Auch bei diesen und den folgenden Bildern sei noch einmal darauf hingewiesen, dafs die scheinbar runden und kurz ovalen, chromatoliptischen und sauren Kerne Quer- und Schrägschnitten solcher von Cylinderform entsprechen.

Figur 231. In überaus deutlicher Weise stellt sich die multicelluläre Entstehung der Lupusriesenzellen dar innerhalb der lockeren Zellenmassen des Lupus diffusus. Die Figuren 231—234 sind einem solchen Falle entnommen.

In Fig. 231 sind zwei Zellengruppen bemerkenswert. Die kleinere Gruppe *a* (unten rechts) zeigt die Konfluenz mehrerer homogenisierter Zellen, einerseits mit den nach oben gerichteten, homogen geschwollenen Zellteilen, andererseits mit den nach unten sehenden kernhaltigen. Blaugefärbte kleine, atrophische Plasmazellenkerne, die mit eingeschlossen werden, markieren die Grenzen der einzelnen Zellen. Ein sehr viel gröfseres Zellenkonglomerat stellt die in Bildung begriffene Riesenzelle *b* dar. Sie besteht eigentlich aus drei, jetzt noch gut zu unterscheidenden Teilen. Der innerste ist ein aus homogen geschwollenen Spindelzellen und Leukocytenkernen zusammengebackenes Konglomerat, welches nach oben hin ohne scharfe Grenze in den mittleren Teil der Riesenzelle übergeht. Dieser ist von sauren Kernen dicht durchsetzt und daher stark gefärbt und hat das zentrale Zellenpaquet ringförmig umwachsen, wobei eine äufsere stärker färbbare und besonders kernreiche Zone von einer inneren homogenisierten und schwächer färbbaren wohl zu unterscheiden ist. Der äufsere Teil der Riesenzelle ist noch weniger gut konstituiert, aber schon deutlich erkennbar, indem nach oben links und nach unten eine Reihe homogen geschwollener Zellen mit dem mittleren, ringförmigen Teil der Riesenzelle bereits mehr oder weniger verklebt ist und wie Zacken oder Hörner von demselben radiär absteht. Diese zackenartigen Fortsätze mancher Riesenzellen sind schon von den ältesten Autoren über Riesenzellen bemerkt worden. Eine bessere Vorstellung von der heterogenen

Zusammensetzung vieler Riesenzellen und ihrer mannigfachen Entstehungsmöglichkeit als durch dieses Bild ist schwerlich zu geben. Stets konkurrieren die beiden Grundphänomene einer Homogenisierung der Zellenleiber mit Verschmelzung derselben zu einer einheitlichen Masse einerseits und eine Umwachsung dieses erkrankten Protoplasmas durch eine in lebhafter Kernteilung begriffene, randständige Protoplasmamasse andererseits. Nach meiner Anschauung[33] wird diese randständige Protoplasmamasse eben durch die wiederholte Kernteilung dem krankmachenden Einflusse entzogen, indem bei der Kernteilung stets gesunde Kernbestandteile in diesen Teil des Protoplasmas ausgestofsen werden. Indem das hierdurch anwachsende, gesunde Protoplasma des Randes wiederum durch das von aufsen kommende Toxin in Beschlag genommen und homogenisiert wird, wächst der homogenisierte Teil der Riesenzelle andauernd und wird ebenso konsequent von dem noch gesunden, kernhaltigen Randplasma umwachsen und teilweise regeneriert. Diese Theorie basiert auf dem wesentlich gröfseren Widerstande, den die Kerne dem Tuberkelgift entgegensetzen als das Protoplasma und erklärt ihrerseits die relative Unabhängigkeit von zentralem Protoplasma und Randpartie in der Riesenzelle und das geradezu unbeschränkte Wachstum derselben, nachdem sie sich konstituiert hat. Was die tuberkulösen Riesenzellen vor anderen Riesenzellen (der Fremdkörper, Akne, Syphilis) auszeichnet, ist dasselbe Moment, welches die homogen geschwollene Zelle bauchig auftreibt, eine sekundäre, inmitten der Zelle stattfindende Anschwellung des bereits homogenisierten Protoplasmas. Derselbe Umstand hat sowohl ihre im allgemeinen rundlichere Form als auch ihre bedeutendere Gröfse zur Folge.

Neben der Riesenzelle rechts oben ist noch die angrenzende Partie des Lupusgewebes mitgezeichnet, weil daselbst der Querschnitt einer kleinen Arterie (*c*) und der Längsschnitt einer gröfseren Vene (*d*) getroffen ist und letztere einen zelligen Thrombus enthält, der sich auf den ersten Blick als ein Stück des Lupusplasmoms mit zum Teil noch wohlerhaltenen Plasmazellen zu erkennen gibt. Die ganze gezeichnete Stelle gehört der Grenze von Cutis und subcutanem Gewebe an; nach dem bei Fig. 228 Besprochenen stammt der Thrombus von Plasmazellen aber wohl aus einer durch Rhexis lädierten, oberflächlichen venösen Kapillare. Wir haben hier ein Bild der Abfuhr von Plasmazellen ins Blut von der erstgenannten Form, wie sie sich bei stärkerer Vergröfserung darstellt.

Figur 232. Die hier gezeichnete Riesenzelle schliefst sich an die eben besprochene an, indem sie ein reichhaltiges Konglomerat aus ver-

[33] Diese Theorie, welche sich der Weigerts am nächsten anschliefst, aber sich von ihr durch Ablehnung einer wirklichen Nekrose des homogenisierten Zellteiles unterscheidet, wurde von mir in meiner *Histopathologie der Haut*, 1894, S. 575 ff. entwickelt.

schiedenen Zellenarten repräsentiert. Sie ist eine von den halboffenen Riesenzellen, indem der Kernmantel sie nur oben und an der Seite umgibt. Eine bedeutende Kernmasse im Zentrum zeigt aber, dafs sie aus wenigstens zwei Zellen oder Zellengruppen zusammengeflossen ist. Aufserdem sieht man sehr schön die gelegentliche Einbettung von Plasmazellen in die Riesenzelle. An dem oberen Kernmantel liegen fünf solcher und die Riesenzelle umklammert sie mit zackenartigen Fortsätzen; ebenso ist im unteren offenen Teil der Riesenzelle eine Plasmazelle eingeschlossen, deren Protoplasma in der Homogenisierung des übrigen Zelleibes aufgegangen, deren Kern aber noch wohlerhalten ist.

Die kernreiche obere Protoplasmazone stellt wohl das Gebilde dar, welches LANGHANS seiner Zeit als „Mantel" der Riesenzelle beschrieb; die Abbildung gleicht sehr seiner dafür gegebenen Figur 3c. Der „Mantel" wäre dann nur eine besonders kernreiche Aufsenzone gewesen, die durch den Kernreichtum eine festere Konsistenz erhält.

Figur 233. Diese kleine Riesenzelle ist mitgezeichnet, weil sie in ihrer ringförmigen Kernzone wie in einer Musterkarte alle vier vorkommenden Kernarten aufweist. Man sieht aufser vier roten, sauren und zwei chromatoliptischen, hellblauen Kernen zwei Kerne eingewanderter Leukocyten und am oberen Pol zwei noch gut erhaltene Plasmazellenkerne. Diese Riesenzelle liefert ein sprechendes Bild für die Heterogenese und die Coalescenz der Riesenzellen überhaupt.

Figur 234 zeigt die Entstehung der Riesenzellen im diffusen Lupus inmitten des diffusen kleinzelligen Plasmoms und locker eingestreuter homogenisierter Zellen. Auch hier handelt es sich um gröfstenteils noch unfertige Riesenzellen, besonders im mittleren Teile des Bildes, der sich aus mehrkernigen, homogenisierten Zellen zusammensetzt (bei *a*). An der linken unteren Ecke (bei *b*) finden sich zwei homogen geschwollene und dabei sehr in die Länge gezogene Zellen, die unten offen und oben mit randständigen, sauren Kernen versehen sind. An sie schliefst sich nach oben eine fertige, unten offene Riesenzelle (*c*) mit dichter Kernzone aus sauren Kernen und eingestreuten, hellen, chromatoliptischen Kernen.

Rechts unten (*d*) findet sich eine gröfsere Gruppe lang ausgezogener, homogen geschwollener Zellen mit randständigen sauren Kernen, die so angeordnet ist, dafs beim Aufeinandertreffen und Zusammenwachsen der unteren Zellen zu einer soliden Wand in die entstehende grofse Riesenzelle offenbar eine Menge kleiner Plasmazellen und Leukocyten eingeschlossen werden mufs, ähnlich wie in Figur 231b.

Figur 235. Es ist noch viel zu wenig bekannt, dafs alle cylindrischen Kerne der Riesenzellen, sei es, dafs sie zu den sauren oder zu den chromatoliptischen gehören, sich fortgesetzt durch Abschnürung amitotisch teilen. Die gewöhnlichen Kernfärbungen sind nicht gerade geeignet, die

betreffenden Bilder deutlich darzustellen. Bei der hier (bei den Figuren 230 bis 235) gebrauchten Färbemethoden (Vorfärbung mit Eosin, Nachfärbung nach Pappenheim-Unna) sieht man fast in jeder Riesenzelle Kerne mit Einkerbungen und tiefgehenden Einschnürungen. Von Zeit zu Zeit trifft man aber auch auf Riesenzellen, in denen sämtliche Kerne sich gleichzeitig in lebhafter Teilung befinden. Da diese durch Einkerbung bis zur Lappenbildung und darauffolgende Abschnürung vor sich geht und zugleich an verschiedenen Stellen des Kerns einsetzen kann, resultieren zuweilen ganz absonderliche Kernbilder, wie sie Figur 235 wiedergibt. Die meisten Kerne in dieser Riesenzelle sind sauer, einige aber auch chromatoliptisch. Dafs unter solchen Umständen die Kernzahl in einer Riesenzelle sich rasch ins Ungeheure vermehren kann, ist wohl verständlich. Hierdurch erklärt sich der für die meisten Forscher so auffallende Kernreichtum der Riesenzellen in einfacher Weise. Eine Mitosenbildung ist — ganz abgesehen davon, dafs ich trotz eifrigen Suchens nie eine Mitose in einer Lupusriesenzelle gefunden habe — für die Vermehrung der sauren und chromatoliptischen Kerne wohl ebenso ausgeschlossen wie in den homogen geschwollenen Zellen.

XLIV.

Verschlufs der Blutkapillaren in den homogenisierten Herden. — Saure Kerne in Plasmazellen. — Elastinschwund im Bereich der Plasmazellenwucherung. — Elastinkonservierung in Riesenzellen.

Figur 236. Ein ziemlich dunkler Punkt in der Lehre von der Tuberkulose war bisher die Gefäfslosigkeit des Tuberkels, die eine seiner konstanten Eigenschaften darstellt. Dafs die Gefäfse verschwinden, ist sicher, wie sie verschwinden, durchaus nicht sichergestellt. Dafs in der Region der diffusen Vermehrung der Plasmatochterzellen die Blutkapillarendothelien sich schliefslich an der Wucherung beteiligen und dann die Kapillaren in dem allgemeinen Plasmom aufgehen, für das Auge verschwinden und für die Zirkulation ausgeschaltet sind, ist nach den auf Tafel 42, Figur 227 *a* und *b* gegebenen Bildern selbstverständlich. Dafs anderseits gröfsere Gefäfse, wenn auch von kapillarer Struktur, nicht blofs die Lupusherde umgeben, sondern, wie Tafel 42, Figur 226 zeigt, sogar die homogenisierten Herde durchsetzen, ist ebenfalls sicher. Wie steht es aber mit den von diesen offenen Gefäfsen ausgehenden Kapillaren inmitten dieser homogenisierten Herde? Auf die Gefäfslosigkeit dieser Herde kommt es hauptsächlich an, wenn eine Paralelle zu den Tuberkeln anderer Organe gezogen werden und die Gefäfslosigkeit des Tuberkels im allgemeinen erklärt werden soll. Die homogenisierten Herde des Lupus sind nun in der Tat gefäfslos, wo sie auftreten, sei es isoliert im Gewebe oder als Zentrum eines kleinzelligen oder grofszelligen Plasmomherdes. Sie geben uns aber bei geeigneter Färbung auch einen befriedigenden Aufschlufs über die hier vorkommende Art der Gefäfslosigkeit. Da, wie schon öfter erwähnt, die Blutkapillaren im Lupus fast konstant saure Endothelkerne besitzen, so genügt eine Färbung auf saure Kerne, um den Verlauf der Blutkapillaren im Lupus verfolgen zu können. Man braucht dann nur mit schwacher Vergröfserung eine Reihe in der Längsrichtung aufeinanderfolgender saurer Kerne einzustellen, um bei stärkerer Ver-

gröfserung ihre Zugehörigkeit zu einer Kapillare zu konstatieren. Untersucht man mit Hilfe dieses Kriteriums methodisch die homogenisierten Herde, so findet man, dafs sie überall von Kapillaren durchsetzt sind. Dieselben sind jedoch alle blutleer, häufig verklebt und offenbar durch die ihnen unmittelbar anliegenden, homogen geschwollenen Zellen zusammengedrückt.

Figur 236 gibt eine solche unwegsam gewordene, aber noch mit ihren Wandungen und sauren Endothelkernen erhaltene Kapillare aus einem Herde homogen geschwollener Zellen wieder (*a* bis *b*). In der Richtung von *a* nach unten kommuniziert sie mit einem noch offenen, gröfseren, hier nicht mitgezeichneten Gefäfse, und von hier aus dringen einige kleine Plasmazellen, die jenes gröfsere Gefäfs wie ein Mantel umgeben, in der Richtung der blutleer gewordenen Kapillare vor, diese noch eine Strecke begleitend.

Ich machte schon bei der Beschreibung des homogenisierten Herdes aus einem umschriebenen Lupus (Figur 230) auf eine zentral hindurchgehende und ebenfalls geschlossene Kapillare (*a* bis *b*) aufmerksam, die an einer Reihe saurer Kerne zu erkennen war.

Es ist also — wenigstens für den Lupus — gerade umgekehrt, wie manche Autoren früher annahmen (z. B. Lübimow), dafs die homogen geschwollenen Zellen (seine Epithelioidzellen) aus Endothelien entstünden. Diese entstehen aus Perithelien, und die Schwellung dieser Perithelien komprimiert die Kapillaren und läfst es zu einer Schwellung der Endothelien derselben gar nicht erst kommen.

Die Blutlosigkeit des Tuberkels wird also durch Schwellung und Druck im Gewebe erzeugt und nicht durch Untergang, sondern Verklebung der Kapillaren. Aus dem Erhaltenbleiben derselben erklärt sich nun auch die bekannte, aber bis jetzt kaum verständliche Tatsache, dafs mitten in dem fertigen Tuberkel zuweilen Erweichung und Resorption stattfinden kann. Auch der Lupus liefert hierzu Illustrationen, die ich aber aus Mangel an Raum nicht abbilden lassen konnte.

Figur 237. Färbt man Lupusgewebe mit nicht angesäuerter Orcëinlösung vor, mit meiner Gentiana-Alaunmischung nach und entfärbt mit konzentrierter Tanninlösung[34], so erhält man eine spezifische Darstellung aller sauren Kerne. Fig. 237 gibt bei solcher Färbung eine Stelle aus einem diffusen Lupus wieder. Rechts befindet sich eine gröfsere Kapillare, deren Kerne fast sämtlich saure Kerne sind. Links unten sieht man eine Gruppe homogen geschwollener Zellen mit sauren Kernen in der schon bekannten Weise. Aber es zeigt sich nun, dafs auch in der da-

---

[34] Diese Färbung auf saure Kerne ist neuerdings von mir als die universellste erkannt und publiziert worden in: „Die Darstellung der sauren Kerne in normalem und pathologischem Gewebe", *Monatsh. f. prakt. Dermat.* 1895. Bd. 41, Heft 8.

zwischen liegenden Zone der Plasmazellen saure Kerne vorkommen, auf die bisher noch nicht geachtet wurde. Dieselben finden sich sowohl in den grofsen Plasmazellen (*a*) wie in den kleinen (*b*). Da die Methode das Granoplasma der Plasmazellen nur diffus gelbbraun färbt, könnte man vermuten, dafs diese dunkelkernigen Zellen gar keine Plasmazellen wären. Aber das Vorkommen von sauren Kernen neben gewöhnlichen chromatinreichen Kernen (*c*) beweist in der Tat die Existenz saurer Kerne in manchen Plasmazellen. Dieselben schwellen dabei nur mäfsig oder gar nicht an und zeigen dabei auch nicht die Einkerbungen und Verbiegungen der sauren Kerne der Spindelzellen und Endothelien.

Der untere Teil der Tafel beschäftigt sich mit dem Schicksal des Elastins im Lupus. Eine umfangreiche Literatur ist neuerdings entstanden über den Verbleib des Elastins in Riesenzellen, aber viel wichtiger scheint mir der Untergang des elastischen Gewebes im Lupus zu sein, weil er ein ganz allgemeines und primäres Faktum betrifft, von dem das „Elastin in Riesenzellen" nur eine allerdings interessante Ausnahme bildet. Derselbe ist aber aufser von mir, Weigert und seinem Schüler Wechsberg kaum beachtet worden.

Figur 238 gibt eine charakteristische Stelle für den primären Schwund des Elastins, wo immer die Zellinfiltrate des Lupus sich ausbreiten. An der linken Seite (*a*) ist ein Teil der noch gesunden Umgebung eines Gesichtslupus abgebildet. Man bemerkt den Reichtum an Elastin, wie er der Gesichtshaut eigentümlich ist; das Elastin läfst nur eine schmale Zone unterhalb des Deckepithels frei. Von rechts unten her (*b*) erstreckt sich an einer gröfseren Vene (*c*) entlang der äufserste, jüngste Ausläufer des weit nach rechts hin sich ausbreitenden Lupus. Wir haben hier also den allerersten Einbruch des Lupus in ein gesundes Hautterrain vor uns, letzteres kenntlich an dem normalen elastischen Gewebe. Und soweit diese junge Zelleninfiltration reicht, ist das Elastin verschwunden; es endet an der Grenze derselben wie abgeschnitten. Hier liegt noch ein cellular- und intercellularpathologisches Rätsel vor uns; so klar die Tatsache, so rätselhaft ist sie; eine Erklärung gibt es für dieselbe bisher nicht, selbst der Mechanismus des Elastinschwundes ist unbekannt.

Dieser junge Lupusherd hat auch sonst noch manches Interesse. Bei *d* zeigt sich eine Blutkapillare, die ganz von grofsen Plasmazellen direkt umsäumt ist, während die kleinen Plasmazellen, denen allein man eine Lymphocytenähnlichkeit nachsagen kann, die Kapillare erst in weiterem Umfange umgeben. Auch ist hier, wo es nach der Lymphocytentheorie dringend notwendig wäre, von einer Auswanderung von Lymphocyten nicht die Rede. Die Zellkerne in der grofsen Vene (*c*) gehören lediglich Leukocyten an.

Bei *e* befindet sich endlich noch ein ganz kleiner homogenisierter

Herd. Er ist der äufserste und jüngste des ganzen Präparates und hier offenbar als Zentrum inmitten eines Plasmomherdes entstanden.

Figur 239. Den Schwund des Elastins bringt also die vorhergehende Plasmazellenwucherung zuwege, die Homogenisierung der Spindelzellen und die Riesenzellenbildung findet den Elastinschwund im allgemeinen schon als vollendete Tatsache vor; sie hat darauf nicht den mindesten Einfluſs.

Nur wo der Schwund des Elastins ausnahmsweise zögert und eine rasch einsetzende homogene Schwellung und Riesenzellenbildung an der Grenze eines lupösen Herdes noch vorhandenes Elastin gleichsam überrascht, tritt es in eine Beziehung zu ihm, die Figur 239 anschaulich illustriert. Die Stelle betrifft die Grenze eines homogenisierten Herdes, welcher von einer nur dünnen Schale kleinzelligen Plasmoms umgeben wird, welche nicht genügte, das hier entstehende elastische Gewebe vollkommen verschwinden zu machen. Die Folge ist, daſs homogenisierte Zellenleiber sich an die Enden von elastischen Fasern anlegen und dieselben kappenförmig umwachsen. Bei *a* hat sich durch Kernvermehrung schon eine kleine Riesenzelle gebildet, die auf zwei Elastinfasern gleichsam reitet. Aus der Nachbarschaft dieser Stelle sind die nun folgenden Figuren entnommen.

Figur 240. Diese Figur zeigt ebenfalls noch eine kleine, unfertige Riesenzelle bei der Umwachsung eines abgetrennten Elastinendes. Hier fällt schon ein heller Hof auf, der die noch gut erhaltene Elastinfaser umgibt.

Figur 241. Die elastischen Faserstücke in diesen beiden Riesenzellen werden ebenfalls von einem hellen Hofe umgeben. Das Elastin ist aufgesplittert.

Figur 242 und *Figur 243* zeigen gröfsere Riesenzellen, welche auch gröfsere Stücke Elastin enthalten. Dieselben sind stark aufgesplittert, färben sich aber noch gut. Auch diese sind von einem hellen Hofe, wie von einer durchsichtigen, ungefärbten Membran, umgeben.

Diese Elastinbilder in Riesenzellen sind sehr bekannt und von mehreren Autoren genau beschrieben worden. Auf die Bedeutung des hellen Hofes und der späteren Schicksale des Elastins in einzelnen Lupusfällen kann hier nicht eingegangen werden. Mir liegt hier nur daran, durch Kontrastierung des radikalen Elastinschwundes bei Plasmazellenwucherung (Fig. 238) und der Elastinkonservierung in Riesenzellen (Figg. 239 bis 243) der unbegründeten Sage den Boden zu entziehen, als wäre den Riesenzellen eine besondere „phagocytäre“ Kraft eigen. Die vorige Tafel hat uns gezeigt, was alles friedlich im Bauche einer Riesenzelle schlummern kann (siehe besonders Figg. 231, 233 und 234). Zu diesem Befunde gesellen sich nun auch noch in ganz verständlicher Weise

die Elastinreste. Nur wo das Elastin noch nicht ganz vernichtet ist — und zwar ohne jede Phagocytose vernichtet —, wird es von Riesenzellen wie ein anderer Fremdkörper umwachsen und dadurch umgekehrt gerade länger konserviert. Allerdings gehen an diesen Elastinresten regressive Metamorphosen vor sich, aber unendlich langsam. Dahin gehört die Aufsplitterung und auch der helle Hof, der wohl einer Aufquellung der äufseren Elastinschicht sein Dasein verdankt. Aber für diese äufserst langsam sich abspielenden Veränderungen braucht man die sonst auch durch nichts gerechtfertigte Hypothese einer Phagocytose nicht heranzuziehen; dafür genügt die Bemerkung, dafs dieselben quellenden Toxine, welche die homogene Schwellung der Spindelzellen und die bauchige Auftreibung der Riesenzellen bewirken, auch allmählich zu einer Aufquellung der eingeschlossenen Elastinfäden Veranlassung geben. Jedenfalls ist es eine krasse Tatsache, dafs die Riesenzellen es in langen Zeiträumen nicht dahin bringen, wozu die Wucherung von Plasmazellen sofort führt, zum vollständigen Schwund der elastischen Fasern. Von einer Phagocytose des Elastins in den Riesenzellen kann deshalb keine Rede sein.

XLV.

Diffuser Lupus mit atypischer Akanthose und komplizierendem Ekzem. — Hyaline Degeneration der Plasmazellen. — Kristalloides Hyalin in einer Plasmazelle. — Diffuser Lupus mit homogener Schwellung der Stachelzellen und Zerfall der Epithelleisten durch Überschwemmung mit Leukocyten. — Koagulationsnekrose der Stachelzellen beim Rückgang atrophierender Epithelleisten.

Figur 244. In den folgenden Bildern sollen einige dem Lupus eigentümliche Veränderungen des Deckepithels illustriert werden. Figur 244 zeigt die atypische Epithelwucherung des Deckepithels und der Stachelschicht der Haarbälge, wie sie besonders häufig bei stark protuberierenden, krustösen Fällen von Gesichtslupus vorkommt. Dieselbe bedarf kaum einer ausführlichen Erläuterung; nur mufs wohl erwähnt werden, dafs bei *a* und *b* degenerierte Haarbälge getroffen sind, die zum Teil von eitrig infiltrierter Hornschicht ausgefüllt werden. Nach oben geht das Deckepithel in eine seröse Kruste über, welche die für das begleitende Ekzem charakteristischen maulbeerförmigen Morokokkenhaufen enthält (*c*).

Die zellige Infiltration des Lupus entspricht vollkommen dem Typus des diffusen Lupus; sie besteht lediglich aus (rot punktierten) grofsen und (blau punktierten) kleinen Plasmazellen und entbehrt, soweit die Epithelwucherung in die Tiefe reicht, vollkommen der homogenisierten Zellen und Riesenzellen. Die Epithelbalken sind in diesem Falle von einer Unregelmäfsigkeit und Mächtigkeit, dafs man auf den ersten Blick ein Carcinom vor sich zu haben glaubt.

Figuren 245 und 246 dienen nur als Ausfüllung einer Lücke dieser den Epithelveränderungen dienenden Tafel und sollen daran erinnern, dafs der Lupus wie jedes Granulom hyaline Kugelhaufen führt, die aus Plasmazellen entstehen und unter Umständen auch kristalloides Hyalin in Plasmazellen aufweist. Für die Erklärung von Figur 245 verweise ich auf das vorige Heft des *Atlas*, Tafel 36, Figuren 171, 172, 173, für die von

Figur 246 auf die von Tafel 37, Figur 187, 188, 189. Die hier gebrauchte Färbemethode (Pappenheim-Unna) ist nicht besonders geeignet, das Hyalin hervortreten zu lassen, aber immerhin sieht man doch (Figur 245a) ganz deutlich die blafspyroninroten, hyalinen Kugeln in einer stark vergrößerten Plasmazelle liegen, deren Kern noch gut erhalten ist. Der in Figur 246 abgebildete Würfel von Hyalin nebst der anliegenden sechsseitigen, flachen Tafel in einer Plasmazelle gehört beim Lupus zu den gröfsten Seltenheiten.

Figur 247. Im Gegensatz zu der reinen atypischen Akanthose des Deckepithels (und der Haarbälge) in Figur 244 gibt dieses Bild zwei verschiedene Degenerationsformen des gewucherten Epithels wieder, die sich häufig zusammen vorfinden. Auch hier handelt es sich um einen diffusen Lupus tumidus des Gesichtes, kompliziert mit einem krustösen Ekzem an der Oberfläche. Die leichtere der beiden Epithelveränderungen besteht in Homogenisierung und Schwellung der Stachelzellen, die vollkommen der homogenen Schwellung der Spindelzellen in den Lupuszentren an die Seite gestellt zu werden verdient. Genau wie dort handelt es sich um Erkrankung des Protoplasmas, die in der Mitte der Zelle mit einer Abnahme der Tingibilität für basische Farben und bei basischer Färbung daher mit einer leichten Abblassung beginnt und im weiteren Fortschritt zu einer Auftreibung bis zur Kugelgestalt und zu völliger Homogenisierung der Epithelzelle führt unter Schwund ihrer Basophilie. Die Kerne in diesen homogenisierten und angeschwollenen Stachelzellen sind entweder chromatoliptisch oder sauer; hin und wieder, aber selten, finden sich auch Abschnürungen und amitotische Teilungen derselben. Eine leichte Anschwellung der Kerne ist häufig; so starke Vergrößerungen wie in den Cutiszellen aber, bis auf das Zwei- und Dreifache im Längsdurchmesser, kommen hier nicht vor. Eine weitere Differenz mit den homogenisierten Cutiszellen besteht darin, dafs bei stärkerer Anschwellung die Epithelien nur selten Kugelform annehmen; meistens bildet der Längsschnitt der Zellen ein langgezogenes Rechteck, an dessen einer Seite oder Ecke ein Rest von gut tingiblem Granoplasma sich findet, während die entgegengesetzte Seite für basische Farben unfärbbar geworden ist. An der ersteren Seite oder nahe derselben pflegt auch der Kern seinen Sitz zu haben. Mit der kugeligen Auftreibung im Zentrum der Zelle fehlt bei den Epithelien auch die so auffallende Verschiebung der Kerne nach der Peripherie der Zellen. Alle diese unerheblichen Differenzen hängen wohl damit zusammen, dafs auch die homogenisierten Epithelien noch unter sich durch das gemeinsame Fasersystem zusammenhängen und einzelne daher nur schwer, ohne sich aus dem Verbande zu lösen, Kugelgestalt annehmen und den im Zentrum der Zelle von den Fasern umringten Kern mit diesen nach der Peripherie verschieben können. Wo einmal

die sonst gewöhnlich in der Mitte dickerer Leisten sich findende homogene Schwellung in ganz dünnen Epithelbalken lokalisiert ist wie in *a* (Figur 247), schwillt ausnahmsweise auch einmal eine Epithelzelle kugelig an und die benachbarten homogenisierten Zellen ordnen sich dann konzentrisch um dieselbe und bilden eine Art Epithelperle (*a*), die sich von den gewöhnlichen Hornperlen durch das Fehlen von Hyalin und Horn unterscheidet. Die übrigen diffus ausgebreiteten homogenisierten Partien der Stachelschicht sind mit a_1 bezeichnet. Man sieht, dafs sie durchweg die Mitte der Leisten und der suprapapillaren Stachelschicht einnehmen und häufig scharf gegen die dunkler gefärbte, gesunde Stachelschicht abschneiden.

Die im selben Bilde (Figur 247) dargestellte schwerere Entartung der Stachelschicht findet sich dagegen an den unteren Enden der Leisten bei *b* und hängt offenbar mit dem Andringen der Cutisinfiltration und insbesondere der polynukleären Leukocyten zusammen. Die Durchsetzung mit Leukocyten ist in manchen sonst noch völlig normalen Epithelbezirken so stark, dafs alle Epithelien von ihnen umringt und dadurch bereits stark gelockert sind, so bei *c*. An den mit *b* bezeichneten Enden gröfserer Leisten ist nun dieser Vorgang in noch viel höherem Mafse ausgebildet, so dafs die Konturen dieser Leisten ganz verwischt sind, die Stachelzellen, vollständig auseinander gedrängt, sich unmerklich in der Masse des Cutisinfiltrates verlieren und ganze, noch etwas zusammenhängende, aber von Leukocyten dicht infiltrierte und daher hier blau punktierte Teile sich von den Epithelleisten abtrennen, so bei c_1. Derartige von Leukocyten infiltrierte, abgesprengte und absterbende Epithelblöcke findet man im Lupus häufig dort, wo mit einer Epithelwucherung zugleich eine serofibrinöse Exsudation an der Oberfläche konkurriert. Hier ist es dann in der Tat schwierig, die Grenze, wo das Epithel anfängt und die Cutis aufhört, auch bei der besten Färbung zu erkennen. Die Produkte beider Keimblätter haben sich eben an der Grenze zu einem unentwirrbaren Zellenbrei gemischt und die infolge davon eintretende Verschiebung derselben aneinander hat sogar oft zur Folge, dafs nicht blofs Leukocyten stromweise in das Epithel eintreten, sondern auch das Plasmom der Cutis mit Riesenzellen sich zwischen das nekrobiotische Epithel stellenweise eindrängt. So sehen wir bei c_{II} eine Riesenzelle in eine Epithellücke hineingedrängt.

Das Ekzem der Oberfläche ist besonders rein bei *d* ausgebildet und leicht an der spongiösen Beschaffenheit und den serösen Höhlen in der Hornschicht (bei *d*) zu erkennen. Die übrigen in Krusten verwandelten Bläschen (d_1) sind wie die unteren Teile der Epithelleisten (*b*) von polynukleären Leukocyten überschwemmt. Im übrigen bietet dieser Gesichtslupus das typische Bild des diffusen Lupus.

Figur 248. Bei allen mit Akanthose einhergehenden Hautkrankheiten wechselt die Konfiguration der Oberhaut sehr nach dem vorliegenden

Stadium. Läfst die Epithelwucherung nach, so wird das vorher steilwellige und kompliziert gebaute Leistensystem feiner und flacher und schliefslich vollkommen zur Fläche ausgeglichen. So z. B. bei der gewöhnlichen Heilung von Geschwüren, bei der die junge Narbe bekanntlich — entgegen der noch heute bestehenden, verbreiteten Meinung — zuerst von einem hypertrophischen Leistensystem des Deckepithels überkleidet ist. Dieser normale Rückgang des hypertrophischen Leistensystems erleidet aber Störungen, wo das Deckepithel selbst krankhaft verändert oder auch nur ungenügend ernährt wird. Der einheitliche Rückgang des Epithels setzt nämlich voraus, dafs der Faserzusammenhang desselben nicht gelockert ist. Befinden sich aber an seinem freien unteren Rande erkrankte Epithelien, deren Zusammenhang mit den übrigen Zellen gelockert ist, so bleiben diese bei dem Gesamtrückgang der Leisten in der Cutis zurück und gehen hier allmählich vollständig zugrunde. Diesen Vorgang habe ich von der Pityriasis rubra (Histopathologie, S. 248) beschrieben und die dabei aus den Stachelzellen entstandenen, grauweifsen, glänzenden, kernlosen, acidophilen Schollen damals als „kolloid“ entartet bezeichnet.[35] Derselbe Prozefs spielt beim Lupusfibrom und bei der Vernarbung des Lupus hin und wieder eine Rolle, wo das vorher gewucherte Deckepithel atrophisch wird und sich die Leisten zu einer glatten Fläche ausgleichen. Figur 248 zeigt eine solche in Rückgang begriffene Oberhaut von einem zum Teil vernarbten Lupusfalle. Man sieht vier mehr oder weniger spitz zulaufende Epithelleisten über der narbig veränderten Cutis, die vereinzelte grofse Plasmazellen enthält (*a*). Die erste Leiste endet, vollkommen in kernlose Schollen aufgelöst, bei *b*, die zweite bei *c*, die dritte bei *d*, die vierte bei *e*. Bei der zweiten überrascht man noch die Ablösung einiger in kugelige Schollen verwandelter Stachelzellen (*f*). Die zuerst aus dem Zusammenhaug verlorenen, am tiefsten in die Cutis gebetteten und am längsten dem Einflusse des Gewebssaftes anheimgefallenen Epithelschollen färben sich am schwächsten, und bei aufmerksamer Untersuchung der unter einem solchen Epithel lagernden Cutis gewahrt man schliefslich hier und da ganz unfärbbar gewordene, kaum mehr als solche erkennbare Schollen, die aber noch durch ihre Lage in der Richtung einer zurückgegangenen Epithelleiste ihren Ursprung bekunden.

Figur 249 zeigt denselben Prozefs von einer anderen Stelle bei stärkerer Vergröfserung. Auch hier sieht man (bei *a*) die Auslösung von bereits veränderten Epithelien, von denen sich eine gröfsere Gruppe nach abwärts zieht, welche noch ungefähr die frühere Form der Epithelleiste wiedergeben. Durch die Einbettung in die Lymphspalten der Cutis

---

[35] Damals (1894) war die Bezeichnung Colloid und Hyalin in der Haut noch Gefühlssache und noch nicht, wie jetzt, durch scharfe Definitionen eingeschränkt.

kommen die kernlosen Schollen natürlich in Kontakt mit Bindegewebszellen und Kernen, und letztere liegen den Schollen oft so dicht an, daſs man auf den ersten Blick geneigt sein möchte, die Schollen für kernhaltige Epithelien zu halten (z. B. bei *b*); aber tatsächlich handelt es sich nur um ein Nebeneinander. Die Epithelien sind bei dieser Degeneration immer schon früh kernlos.

Wenn es überhaupt einen Fall gibt, wo der Cohnheim-Weigertsche Begriff der Koagulationsnekrose genau hinpaſst, so ist es bei dieser harmlosen Epithelaffektion. Denn hier handelt es sich um eine primäre Erkrankung der Epithelien mit Kernschwund und Protoplasmagerinnung, bei der die befallenen Epithelien jedenfalls lange Zeit von dem Gewebssafte durchspült werden.

Wie die primäre Erkrankung der Epithelien mit Abrundung und Faserverlust zustande kommt, ist ungewiſs. Die begleitenden Umstände sprechen für eine schlechtere Ernährung gerade der sonst am besten ernährten basalen Stachelzellen, da der Rückgang des Leistensystems nur eintritt, nachdem die basale Keimschicht ihre Funktion der mitotischen Teilung der Zellen eingestellt hat.

Mit hyalin degenerierten Epithelien können diese Schollen nicht mehr verwechselt werden, seitdem die hyaline Degeneration sowohl im Carcinom wie beim Epithelioma contagiosum genau tinktoriell definiert ist.

XLVI.

Wirkung des Tuberkulins auf lupöses Gewebe. — Ein Fall von hämatogenem Lupus.

Figur 250. Kochs Alttuberkulin wirkt auf überlebendes menschliches Gewebe wie ein starkes Gift. Ich habe 1891 gezeigt[36], dafs es das lebend eingelegte Gewebe stark schrumpfen macht, ähnlich wie Alkohol, ohne es zu härten und eine gewisse Analogie zur Wirkung des Tuberkelgiftes erkennen läfst, indem es das Protoplasma und speziell das Granoplasma viel stärker angreift als die Kerne. Die neuen, genaueren Methoden haben die Resultate der älteren Untersuchungen bestätigt und einige neue interessante Befunde ergeben, welche durch die drei folgenden Figuren dargestellt sind. Das Übersichtsbild (Fig. 250) gibt von der Schrumpfung des Gewebes eine Vorstellung. Indem die kollagenen Fasern in der Längenausdehnung schrumpfen, wird die Cutis auf einen kleineren Raum zusammengezogen und die Oberhaut gleichsam zu grofs für dieselbe. Die Folge ist eine abnorme Faltung der Unterseite der Oberhaut (*a*), die sich teils durch Zusammendrängen der Kerne und stärkere Färbung, teils durch künstliche Erhöhung des Papillarkörpers kundgibt. Die sich in der Längsrichtung verkürzenden Kollagenfasern schwellen in der Breite an und bedingen dadurch eine vollständige Verklebung der Cutisfasern zu einer homogenen Masse mit Verschlufs aller Lymphspalten, während die Gefäfslücken sich durch die Retraktion übermäfsig erweitern (*b*). Wo jedoch das Tuberkulin an der Unterseite des Stückes besonders stark einwirkte, entstehen in dem verklumpten Gewebe durch noch stärkere Schrumpfung künstliche Lücken (*c*), so dafs das Gewebe gitterartig durchbrochen erscheint, wie nach einer starken Säureätzung, nach Behandlung mit Anilinöl, Nelkenöl usw. Aufser diesen mechanischen Veränderungen fällt bei der hier gebrauchten Färbung nach Pappenheim-Unna die ungemein verstärkte Färbung des Kollagens mit dem basischen Pyronin auf, die, wie eine stärkere Vergröfserung (siehe die folgenden Figuren) ergeben, von der Auflösung allen Granoplasmas und Imbibition des Kollagens — mit dieser Substanz — herrührt. Im Gegensatz zum Protoplasma sind

---

[36] Über Plasmazellen, insbesondere beim Lupus. *Monatsh. f. prakt. Dermatol.* 1891. Bd. XII. S. 313—317.

die Kerne der Plasmazellen alle erhalten, nur blasser gefärbt als normal und zu dichten Haufen stellenweise zusammengeschoben (*d*). Die homogenisierten Zentren (*e*) sind am wenigsten verändert, ebenso wie die sich gut färbenden, sauren Kerne derselben.

Figur 251 gibt bei stärkerer Vergrößerung eine Stelle nahe der Oberhaut (*a*) wieder. Die Verklebung der verkürzten Kollagenbündel zu einer einheitlichen, stark basisch gefärbten Masse fällt ebenso in die Augen wie der Schwund der Plasmazellen (*b*) und die Zusammenschiebung und Aufhellung der Kerne (*c*) mit Ausnahme der dunkel gebliebenen sauren Kerne (*d*). Die Kerne des kleinzelligen Plasmoms erscheinen ungefärbt oder schwach bläulich gefärbt mit stark gefärbter Kernhülle und rotem, punktförmigem Kernkörperchen, also bis auf die fehlende Vergrößerung sehr ähnlich den chromatoliptischen Kernen. Besonders auffallend ist es, daß auch die so äußerst chromatinreichen Kerne der großen Plasmazellen dieselbe Veränderung aufweisen wie die des kleinzelligen Plasmoms. Ähnlich wie die violetten sauren Kerne (*d*), machen auch die Mastzellen (*c*) eine Ausnahme, indem sie dunkelorange gekörnt und von normaler Form und Größe sich erhalten haben und einen besonders dunklen, violetten Kern aufweisen.

Figur 252 zeigt bei stärkerer Vergrößerung eine Stelle vom unteren Rande des Präparates, die die Verklebung des geschrumpften Kollagens und die künstliche Lückenbildung (*a*) daselbst gut illustriert, ebenso wie die künstliche Chromatolipsie und Zusammendrängung der Kerne des kleinzelligen Plasmoms (*b*). Bei *c* ist eine Knäueldrüse getroffen, deren Epithel ohne Zellgrenzen verschmolzen und ebenso stark pyroninrot gefärbt ist wie das Kollagen. Man sieht außerdem, daß die elastische Faserumhüllung der Knäueldrüse auch der Tuberkulinwirkung widerstanden hat. Die Angriffspunkte des Tuberkulins liegen also im Granoplasma und Kollagen und einem Teil des Kernchromatins, während die Kernmembran mit einem Teil des Chromatins und das Nucleolin, sodann alle sauren Kerne, alles homogenisierte Protoplasma mit Einschluß des Protoplasmas der Riesenzellen, endlich die Mastzellen, das Elastin und das Keratin intakt bleiben, kurz, das Tuberkulin wirkt annähernd wie eine Mineralsäure auf das Gewebe des Tuberkels.

Figur 253. Der Lupus gehört wie der Furunkel klinisch zu denjenigen Infektionskrankheiten der Haut, welche lokal zu bedeutender Zerstörung des Gewebes führen, sich selbst überlassen aber und bei Vermeidung jeglicher äußeren, besonders mechanischen Reizung eine Neigung zum Stillstande und unter sehr günstigen Umständen sogar zur Selbstheilung zeigen. Ätiologisch lautet diese Analogie etwa so: der Lupus verdankt wie der Furunkel seine Entstehung einer örtlichen Einimpfung sehr deletärer Keime in die Haut, die aber wegen der Ungunst des Nähr-

bodens nur dann ein rascheres Forschreiten in die Umgebung zeigen, wenn die gewohnheitsmäfsigen oder besondere Traumen diese Verschleppung begünstigen. Histopathologisch würde man dieselbe Analogie folgendermafsen ausdrücken können: wie der Eitercoccus in einem selbstgeschaffenen Walle von Eiter sich einkapselt und allmählich abstirbt, so schlummert der Tuberkelbacillus innerhalb eines selbstgeschaffenen Walles höchst indolenter homogenisierter Zellen; diese Wälle werden nicht mit Notwendigkeit vom Parasiten selbst durchbrochen, sondern durch das Hinzukommen äufserer Traumen, welche die eingekapselten Keime wieder mit unberührtem Gewebe in Berührung bringen, worauf diese das Spiel der neuen Einkapselung in gröfserem Umfange wiederholen.

In allen diesen Beziehungen bilden die diesen Keimen am nächsten stehenden Parasiten, der Erysipelcoccus und der Leprabacillus, den reinsten Gegensatz; hier werden keine Wälle gebaut, und die Neigung zu unbegrenzter, spontaner Ausdehnung in den Lymphbahnen der Haut ist die Folge.

Allerdings haben die vorhergehenden Tafeln gezeigt, dafs die einzelnen Fälle von Lupus gerade in Hinsicht der „Wallbildung“ sich erheblich unterscheiden, und man kann sie leicht in eine natürliche Reihe bringen von dem gutartigsten, höchst umschriebenen Lupus verrucosus der Hände und Arme mit Neigung zur Spontanheilung bis zum bösartigen, diffusen Lupus der Schleimhauteingänge des Gesichtes mit nur sehr geringer Neigung zum Stillstande, wo die diffuse Plasmazellenwucherung weitaus überwiegt über die Einkapselung mit Homogenisierung und Riesenzellenbildung.

Aber selbst in diesem ungünstigsten Falle sind der Ausbreitung des Lupus doch insofern immer noch Schranken gesetzt, als er sich nur auf dem Wege der Lymphbahnen verbreitet. Niemals hat man beim Lupus die Besorgnis zu hegen, dafs — wie bei der Lepra — von heute auf morgen neben den alten Flecken und weit davon entfernt plötzlich neue ausbrechen wie ein akutes Exanthem, denn der Lupus verbreitet sich nicht auf dem Blutwege. Selbst der Lupus multiplex postexanthematicus, der von einigen Seiten ausnahmsweise als ein hämatogener in Anspruch genommen wurde, hat sich bei genauerer Untersuchung als ein gewöhnlicher, echter, lokal inokulierter Lymphbahnlupus erwiesen.[37]

Diese Verhältnisse mufs man alle wohl im Auge behalten, wenn man den in den folgenden Figuren mitgeteilten Fall von echter hämatogener Tuberkulose der Haut in seiner isolierten Stellung richtig würdigen will. Es sei nur im voraus angedeutet, dafs der klinischen Seltenheit und Isolierung des Falles das dabei angetroffene merkwürdige

---

[37] v. Veress, Über Lupus vulgaris postexanthematicus. *Monatsh. f. prakt. Derm.* 1905. Bd. 40. S. 585.

histologische Bild in jeder Richtung entspricht. Derselbe stammt aus Holländisch-Indien und wurde mir zur Superrevision überwiesen, nachdem von anderer Seite die Diagnose auf Lepra gestellt war.[38] Hier kann aus der Krankengeschichte nur so viel mitgeteilt werden, dafs es sich bei einem älteren Individuum um mehrere, seit längerer Zeit bestehende Flecke und Infiltrate der Haut handelte, die klinisch an Lepra, tertiäre Syphilis und Lupus erinnerten und bei der durch Kaustika bewirkten schliefslichen Ausheilung die Nierenform ausheilender Gummata zeigten, während Syphilis ausgeschlossen werden konnte.

Figur 253 gibt den Eindruck wieder, den jeder einzelne Schnitt der Affektion wiederholt und der sich kurz mit dem Worte: strangförmiges Infiltrat der Cutis bezeichnen läfst. Die Ähnlichkeit, welche dadurch mit den hämatogenen Exanthemen der Syphilis und Lepra erzeugt wird, ist ungemein grofs und tritt besonders deutlich hervor bei einem Vergleiche mit der unregelmäfsigen, unsystematischen Anordnung der tuberkulösen Infiltrate des Lupus auf Tafel 40 und 41. Die Überraschung war daher nicht gering, als die Färbung auf Leprabazillen vollkommen negativ ausfiel und die genauere Untersuchung sämtliche Stränge durchsetzt von homogenisierten Zentren und grofsen Riesenzellen zeigte. Man denke sich einen Komplex von wenig grofsen und vielen kleinen Plasmazellen und noch mehr homogen geschwollene Spindelzellen und Riesenzellen um das gegebene Blutgefäfssystem der Haut mantelartig ausgebreitet, so dafs die offenen Blutgefäfse teils allseitig, teils einseitig von diesem Infiltrat umgeben sind, so erhält man ein zutreffendes Bild dieser eigentümlichen Tuberkulose der Haut, die, wenn man sie zum Lupus zählen will, nur die Deutung eines hämatogenen Lupus übrig läfst.

Diese strangförmige, genau der Gefäfsverteilung der Haut folgende Architektur der Neubildung im ganzen zusammengehalten mit der durch und durch lupösen Struktur der einzelnen Herde in bezug auf ihre zellige Zusammensetzung, mufs bis auf weiteres die stets zu fordernde histologische Grundlage eines Lupus bilden, den man aus klinischen Gründen für einen hämatogen entstandenen ansehen möchte.

Figur 254 gibt noch einmal bei schwächerer Vergröfserung ein Übersichtsbild des hämatogenen Lupus, in welchem man schon bei dieser Vergröfserung sehr gut die Verteilung der enorm grofsen, sauren Kerne inmitten der homogenisierten Herde sieht. Der Unterschied in der Färbung mit Fig. 253, die nach Pappenheim-Unna gefärbt ist, besteht lediglich in einer Vorfärbung mit Eosin.

---

[38] Der ungemein interessante Fall wird noch anderweitig ausführlich publiziert werden.

Fig. 209.



Fig. 210.

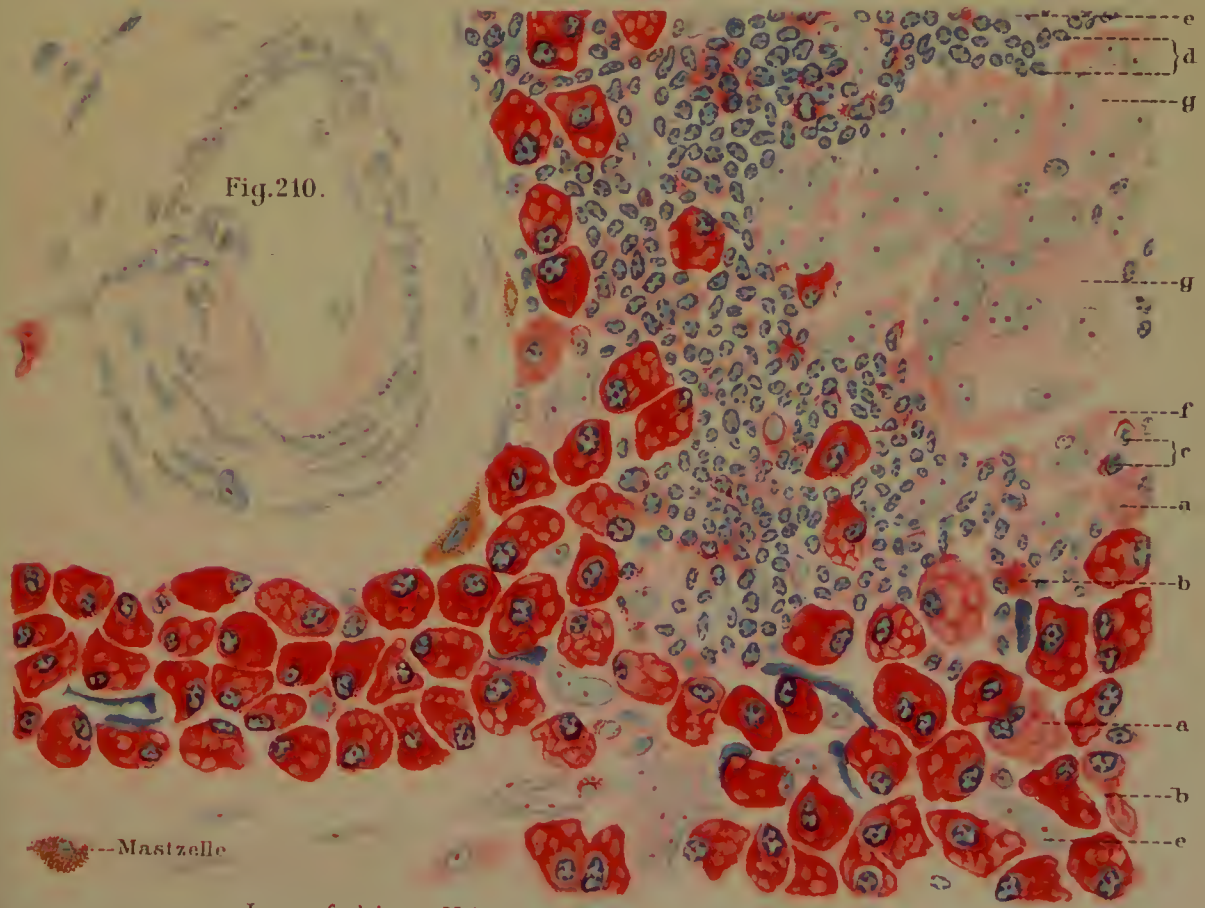

Lupus faciei. — Uebersicht der verschiedenen Zellformen.

del. Davida Jadassohn.

Lith. Anst. Julius Klinkhardt Leipzig

Verlag von Leopold Voss in Hamburg und Leipzig

Fig. 218.



Fig. 215.

Fig. 216.



Fig. 217.

Fig. 211.



Fig. 212.

Fig. 213.

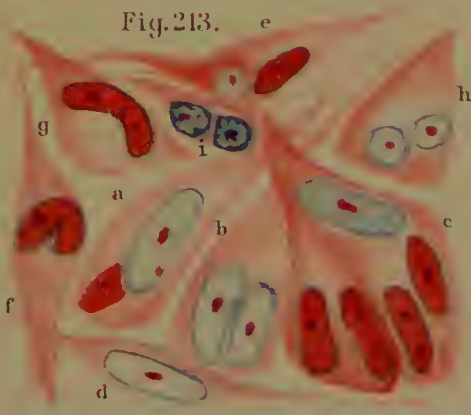

Fig. 214.

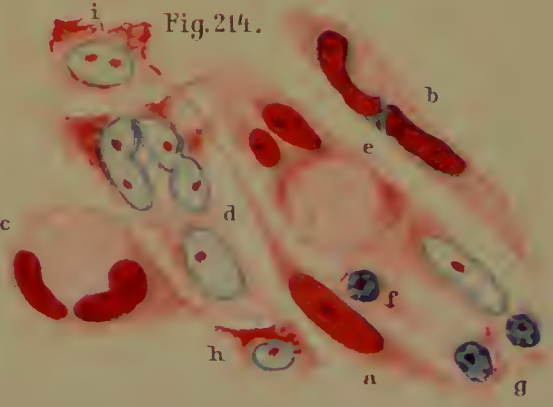

Homogene Schwellung der Zellen in den Lupuscentren.
Mitosen in homogen geschwollenen Spindelzellen.
Uebersichtsbild eines Lupus circumscriptus.

del. Davida Jadassohn.

Verlag von Leopold Voss in Hamburg und Leipzig

Fig. 226.

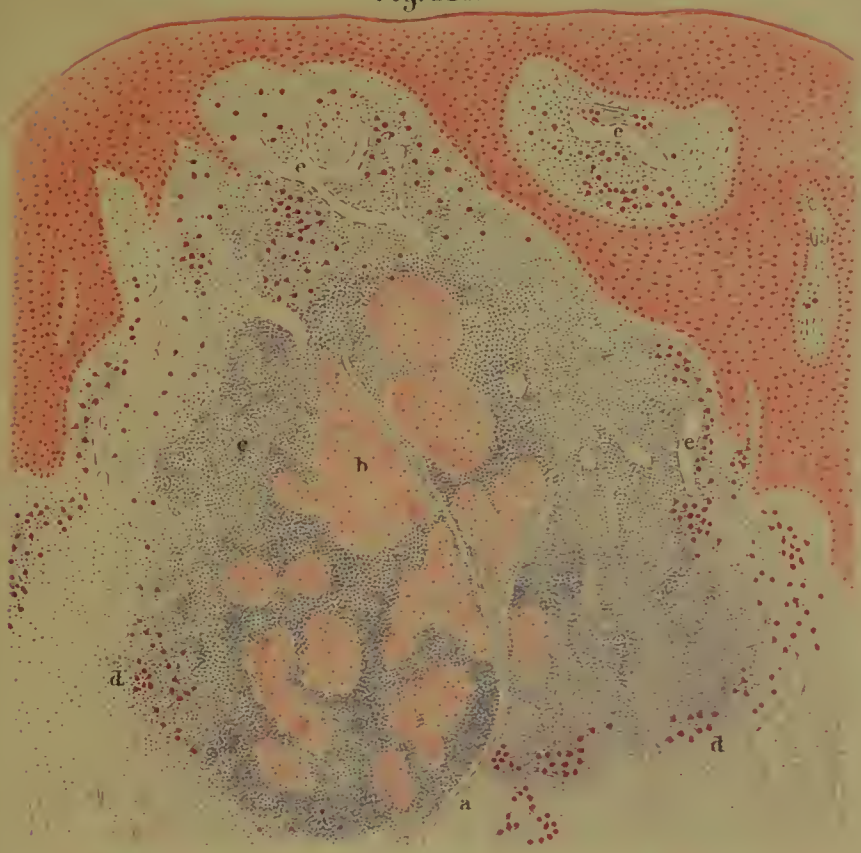

Fig. 219.

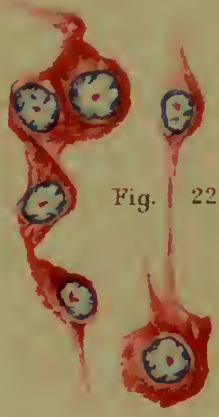

Fig. 220.

Fig. 221.

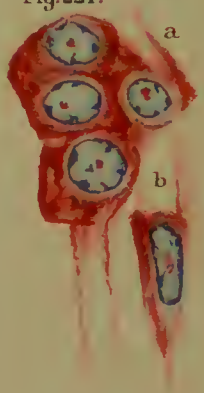

Fig. 222.



Fig. 224 a.

Fig. 224 b.

Fig. 223.

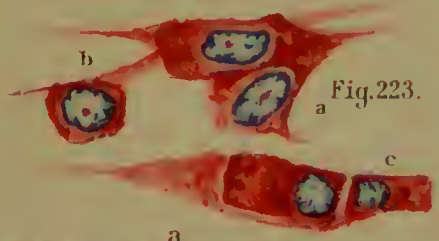

Fig. 225.

Fig. 227.

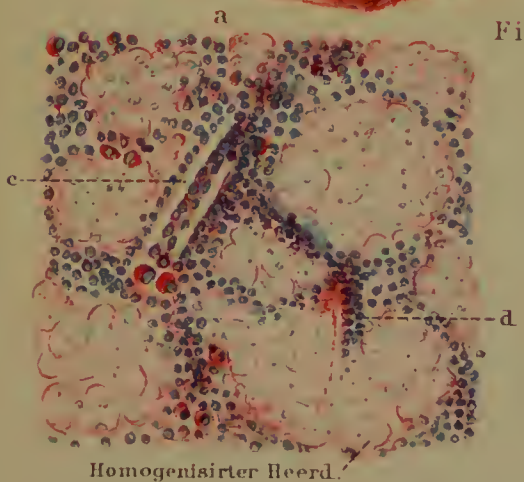

Homogenisirter Heerd.

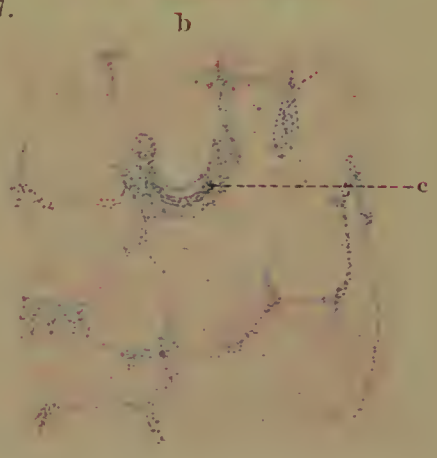

Entstehung der grossen Plasmazellen aus Spindelzellen. — Lupus diffusus faciei. Plasmazellenwucherung der Kapillarendotelien.

del. Davida Jadassohn.

Verlag von Leopold Voss in Hamburg und Leipzig.

Fig. 228
grosse Plasmazelle
Fibrin
kleine Plasmazelle

Fig. 229.
kleine Plasmazellen

Fig. 230.
Saurer Kern einer Blutcapilare
Leukocytenkern
chromatolip-tischer Kern
Saurer Kern
kleine Plasmazelle
Homogen geschwollene Zelle
kleine Plasmazelle

Fig. 231.

Fig. 232.
grosse Plasmazelle
chromatolip tischer Kern
Saurer Kern
Plasmazellen Kern.

Fig. 233.
Plasmazellenkern
Saurer Kern
Leukocyten-Kerne
chromatolip-tischer Kern.

Fig. 234

Fig. 235.

Abfuhr der Plasmazellen ins Blut. — Multicelluläre Entstehung der Riesenzellen.
Amitose in Riesenzellen.

del. Davida Jadassohn.

Verlag von Leopold Voss in Hamburg und Leipzig.

Fig. 236.

Fig. 237.

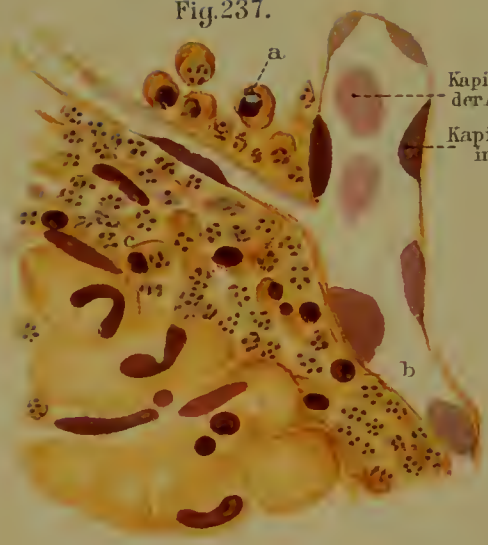

Fig. 239.



Fig. 240.

Fig. 241.

Fig. 242.

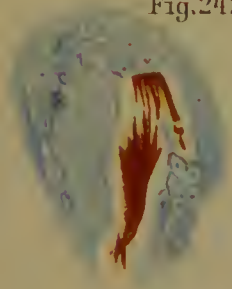

Fig. 243.

Fig. 238.

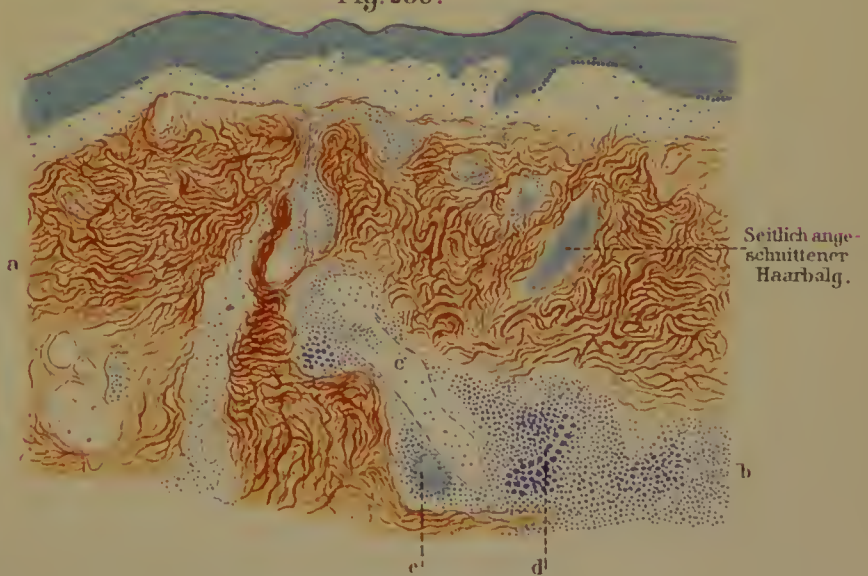

Verschluss der Blutkapillaren in den homogenisirten Heerden.
Saure Kerne in Plasmazellen. — Elastinschwund im Bereich der Plasmazellenwucherung.
Elastinconservirung in Riesenzellen.

del. Davida Jadassohn.

Verlag von Leopold Voss in Hamburg und Leipzig

Fig. 244.

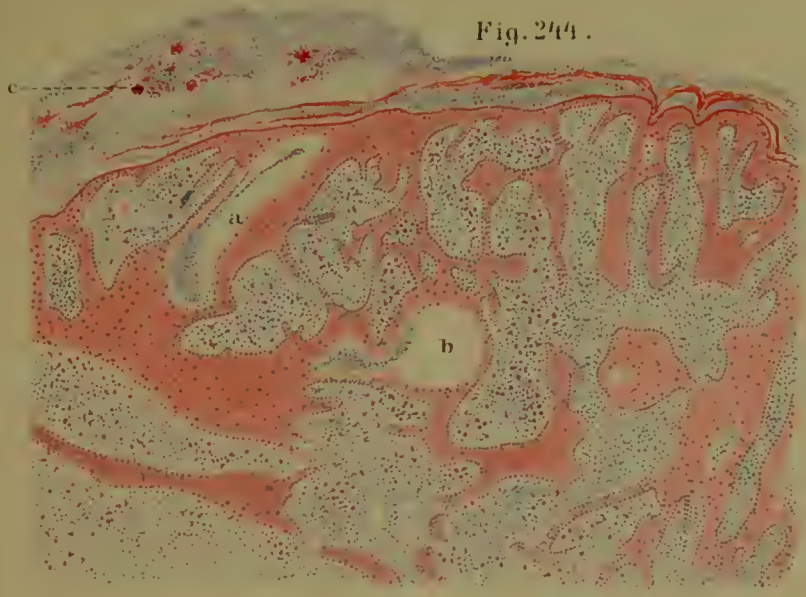

Fig. 245.

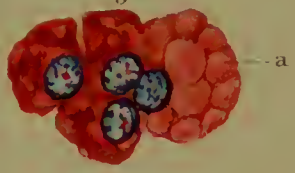

Fig. 246.

Fig. 247.

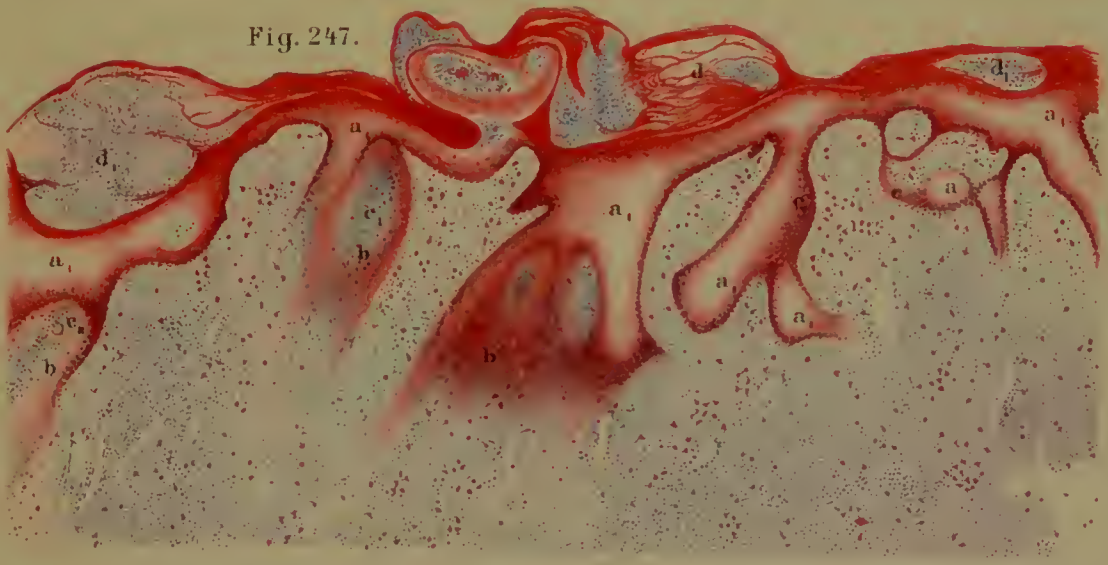

Fig. 248.

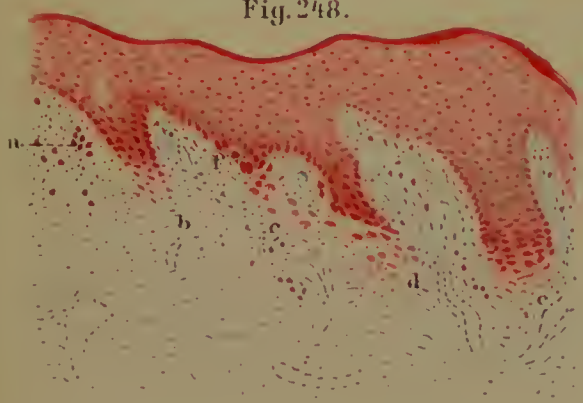

Fig. 249.

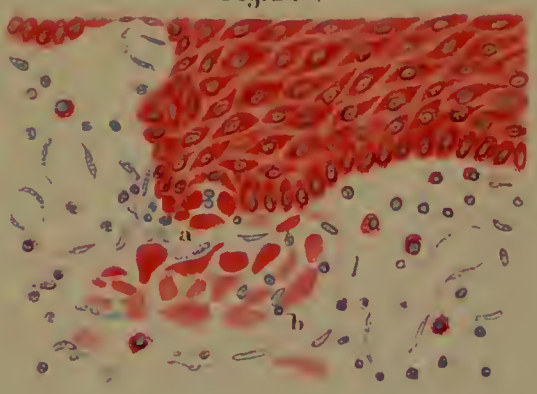

Diffuser Lupus mit atypischer Akanthose und complicirendem Ekzem. — Hyaline Degeneration der Plasmazellen. — Krystalloides Hyalin in einer Plasmazelle. — Diffuser Lupus mit homogener Schwellung der Stachelzellen und Zerfall der Epithelleisten durch Ueberschwemmung mit Leukocyten. — Coagulationsnekrose der Stachelzellen beim Rückzug atrophirender Epithelleisten.

del. Davida Jadassohn.

Verlag von Leopold Voss in Hamburg und Leipzig

Fig. 250.

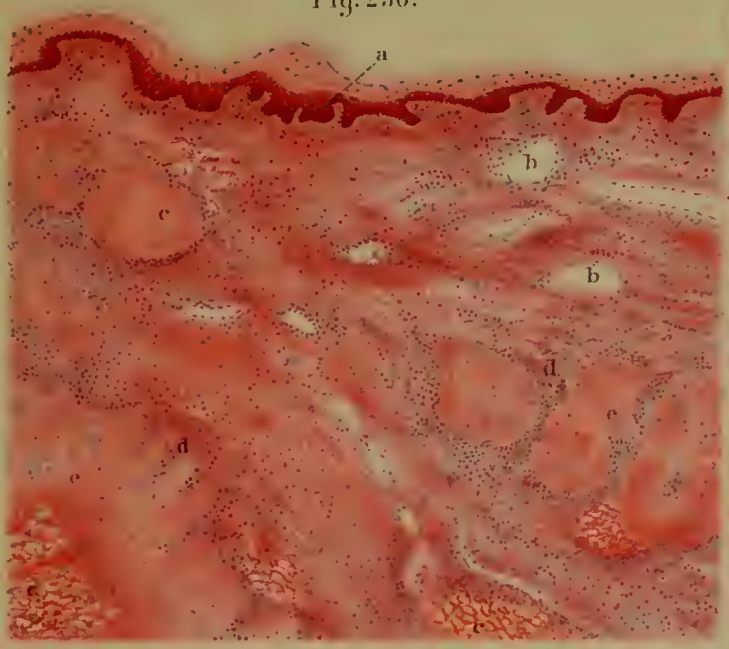

Fig. 251.

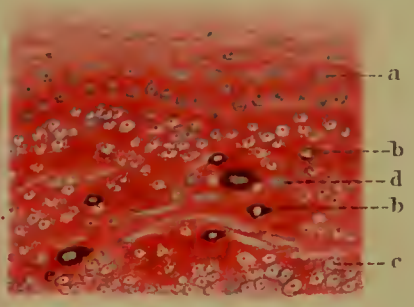

Fig. 252.

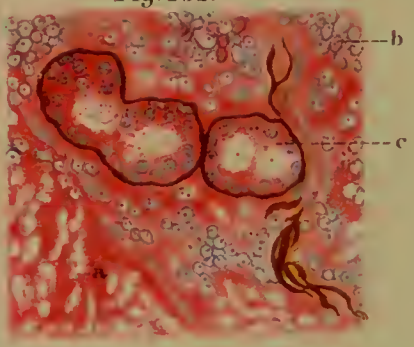

Fig. 253.

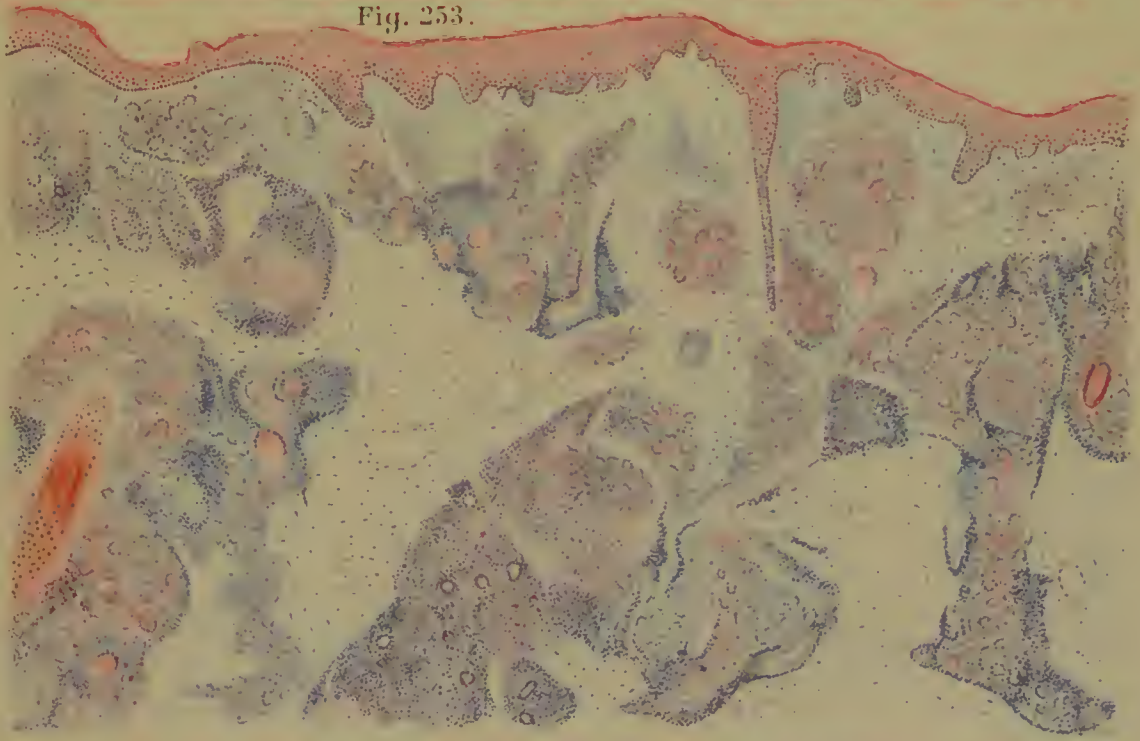

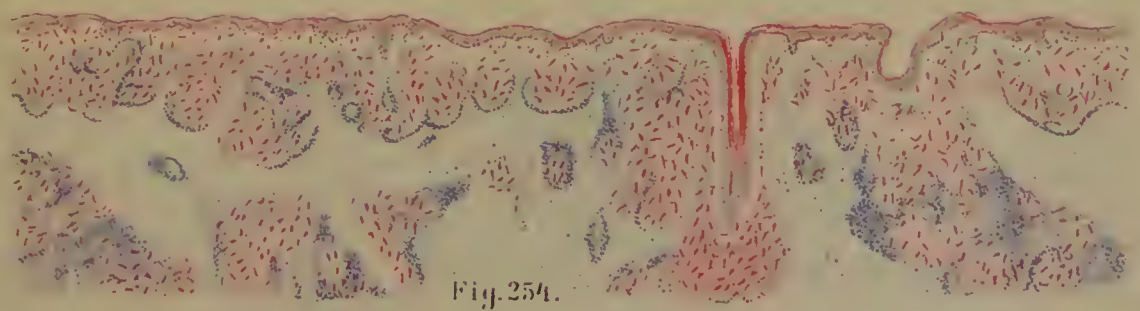

Fig. 254.

Wirkung des Tuberkulins auf lupöses Gewebe. — Ein Fall von haematogenem Lupus.

del. Davida Jadassohn.

Verlag von Leopold Voss in Hamburg und Leipzig.

Caesar Boeck

in treuer Freundschaft

gewidmet

vom Verfasser.

Vorwort.

Keine infektiöse Hautkrankheit hat im letzten Jahrzehnt eine so rege histologische Behandlung erfahren wie die Lepra. Auch dieses der Hautlepra gewidmete „*Atlasheft*“ [1] geht daher in einzelnen wichtigen Punkten über das betreffende Kapitel in meiner Histopathologie hinaus. In den folgenden strittigen Fragen bin ich sogar zu einem wesentlich anderen Standpunkt gelangt als früher.

Erstens habe ich mich an einem reichen Material sehr alter und grofser Lepraknoten endgültig davon überzeugt, dafs — wenn auch in beschränktem Mafse — eine Symbiose der Leprabazillen mit wucherndem Protoplasma vorkommt, nämlich in den eigentümlichen Riesenzellen, welche die Globi umwachsen.

Sodann habe ich, wie Jadassohn, Tschlenoff, Marie Wersiloff und Fick ebenfalls das Vorkommen säurefester Körner in den Knäueldrüsen bei anderen Hautaffektionen als bei der Lepra konstatieren können und bin daher ebenso wie Fick der Ansicht, dafs die säurefesten Körner in Knäueldrüsen Lepröser verschiedenen Ursprungs sein können. Meistens handelt es sich um die sehr verbreiteten, farblosen oder gelben Körner (nach Fick), die ein Knäueldrüsensekret darstellen, in seltneren Fällen aber auch, nämlich dann, wenn ausnahmsweise Bazillen in die Knäuel eingedrungen sind, um Zerfallsprodukte dieser.

Endlich habe ich mittelst meiner neuen Doppelfärbung für lebende und abgestorbene Bazillen nachweisen können, dafs die meisten anscheinend bazillenfreien Neurolepride abgestorbene Reste von Bazillen enthalten mithin wohl als bazillenlos gewordene, früher einmal oder mehrfach durch Bazillen embolisierte Exantheme aufgefafst werden müssen.

Andrerseits führten mich meine weiteren Arbeiten auch zu Befunden, welche gewisse strittige Fragen der Leprabiologie zu entscheiden geeignet waren. So hat die schon erwähnte Doppelfärbung in verschiedener

[1] Mit demselben gedenke ich vorläufig diesen „*Histologischen Atlas zur Pathologie der Haut*“ abzuschliefsen.

Richtung aufklärend gewirkt. Sie erlaubte nicht blofs, den Spuren der Leprainvasion nachzugehen, wo mit den üblichen Methoden keine Bazillen gefunden werden, sondern erwies sich gradezu als ausschlaggebendes Kriterium bei der mikroskopischen Beurteilung unserer therapeutischen Erfolge. Sie bestätigte nicht nur durch ihre Aufschliefsung absterbender Bazillen in gelbe Fäden und blaue Punkte die Coccothrixlehre von Lutz, sondern löste endgültig das alte Problem, wie weit sich die Gloea der Bazillen in gequollene Bazillenleiber auflösen lasse, indem es sich zeigte, dafs neben den abgestorbenen, metachromatisch färbbaren Bazillen immer noch an bestimmten Stellen eine durchaus unfärbbare, homogene Schleimsubstanz vorhanden ist, die mithin jetzt allein noch den Namen Gloea verdient.

Diese Studien führten weiter zur Auszeichnung einer bestimmten Form kugliger Gloeatropfen durch den Namen: Globuli. Ich konnte zeigen, dafs die Ansammlungen dieser Schleimtropfen es hauptsächlich sind, die noch jetzt von einigen Autoren als „vakuolisierte Leprazellen“ gedeutet werden.

Der alte, jahrelang geführte Streit um die „Leprazelle“ ist denn auch keineswegs bedauerlich und überflüssig gewesen. War er doch der Impuls, unsere tinktorielle Charakteristik des Protoplasmas von Grund auf zu revidieren, wobei es sich zeigte, dafs wir im Gegensatz zu den Kernfärbungen noch gar keine exakten, nämlich basischen Protoplasmafärbungen besafsen. Denn in jenem Streite war es mir nicht, wie viele meiner Gegner glaubten, darauf angekommen, die Anwesenheit der Bazillen in Zellen überhaupt zu verneinen, sondern darzulegen, dafs das, was meine Gegner für Protoplasma des Zellenleibes hielten, Pflanzenschleim und dafs die von ihnen gefundenen Degenerationen des Protoplasmas in Wirklichkeit Degenerationen der Lepraorganismen seien. Die Aussichtslosigkeit eines Verständnisses in diesem Punkte führte schliefslich zu der Einsicht, dafs es in erster Linie notwendig sei, bessere Färbungen des Protoplasmas zu schaffen und führten so zur tinktoriellen Darstellung des Granoplasmas und Spongioplasmas. Die erste Frucht dieser Bemühungen war die Entdeckung der Plasmazellen und wenn heute die Theorie der „Leprazellen“ nicht mehr so viele Anhänger findet wie früher, so ist dieses wohl die Folge des leichten, jeden Augenblick zu erbringenden Nachweises, dafs die Plasmazellen, diese höchst protoplasmareichen Zellen wenigstens nie Bazillen enthalten.

Je besser die Methoden, desto kühler die Diskussion. Der heutige Nachweis von bazillenhaltigen Zellen ist nur durch gute Protoplasmafärbungen, durch diese aber auch einfach und sicher zu erbringen.

Die tinktorielle Darstellung des Spongioplasmas führte sodann zu der Erkenntnis, dafs die zelluläre Hypertrophie, welche den leprösen Prozefs

auszeichnet, nicht — wie beim Lupus, beim Ulcus molle, bei der Aktinomykose, dem Rhinosklerom usw. — die des Granoplasmas, sondern des Spongioplasmas ist, dafs nicht die Plasmazellen, obwohl sie reichlich vorkommen, das Wesentliche, das Charakteristische bei der Lepra sind, sondern die aus Spongioplasma hauptsächlich bestehenden Gefäfsstränge. Die Protoplasmadarstellung im ganzen lieferte endlich das sichere Ergebnis, dafs Degenerationen des Protoplasmas, ähnlich denen der Tuberkulose, der Lepra fremd sind und dafs die einzige auffällige Leistung des Protoplasmas, wenn nicht fremde Einflüsse hinzutreten, in seiner Hypertrophie besteht.

Im übrigen bringt dieses „*Atlasheft*“ nur Bestätigungen — zum Teil mit neuen tinktoriellen Beweisen — der im Leprakapitel meiner Histopathologie aufgestellten Sätze. Dahin gehört u. a. die von mir angenommene und ausgebaute Coccothrixlehre von Lutz[2], der Fettgehalt der Lepraorganismen, das hauptsächliche Wachstum derselben in den Lymphbahnen, die Abwesenheit der Leukocytose und der Phagocytose, der Reichtum des Lepragewebes an sauren Kernen. Auch der Schlufssatz des Kapitels kann noch heute nach 15 Jahren als eine richtige Definition des Leproms gelten:

„Ziehen wir aus allen angegebenen Tatsachen das Facit, so können wir das Leprom der Haut als ein diffuses Granulom definieren, dessen Besonderheit einmal in seiner Beschränkung auf die bindegewebigen Teile und speziell auf das Saftkanalsystem der Haut beruht, sodann in der mächtigen Wucherung der Organismen, deren Anzahl alles übertrifft, was wir sonst bei Infektionskrankheiten zu finden gewohnt sind. Diesem Bestandteile gegenüber kommt die eigentliche Granulomwucherung, kommen die Plasmazellen nicht entfernt an Masse und Bedeutung gleich und das Hauptinteresse knüpft sich daher nicht sowohl an die Schicksale und weiteren Veränderungen dieser Zellen, als wie der Organismen selbst, speziell ihrer mit starker Volumenvermehrung einhergehenden Verschleimung. Aus dem Zurücktreten des zelligen Elementes und der Präponderanz der im Bazillenschleime zur Ruhe gekommenen Organismen erklärt sich aufs Einfachste die merkwürdige Indolenz und relative Gutartigkeit dieser Neubildungen.“

---

[2] Diese Lehre ist inzwischen, soweit sie die Tuberkulose betrifft, von Much wieder aufgenommen und durch den Nachweis der biologischen Eigenschaften der Körner bei der Tuberkulose ganz wesentlich erweitert und befestigt worden; s. Much, „Die nach Ziehl nicht darstellbaren Formen des Tuberkelbacillus.“ Vortrag, gehalten in der Biolog. Abt. des Ärztl. Ver. Hamburg am 28. Januar 1908. „*Berlin. klin. Wochenschr.*“, 1908, Nr. 14.

XLVII.

Übersichtsbilder des Leproms.

Die erste Tafel dieses Heftes zeigt vier Übersichtsbilder des Lepragewebes, zwei bei mittelstarker, zwei bei schwacher Vergrößerung. Diese vier Bilder geben gleichzeitig eine Anschauung der für eine solche Übersicht besonders geeigneten Färbemethoden. Die Auswahl dieser Methoden aus der schier unermeßlichen Anzahl tinktorieller Darstellungen, die für das lepröse Gewebe seit Entdeckung der Leprabazillen versucht und vorgeschlagen sind, geschah nach folgendem Prinzip. Ein gutes Übersichtsbild soll schon bei schwacher Vergrößerung eine Anschauung sowohl von der Menge und Verteilung der Bazillen geben, wie auch einen Begriff von der Schwere und Ausdehnung der pathologischen Veränderungen des Hautgewebes. Die erstere Forderung wird am besten bei Anwendung von Karbolfuchsin und Thymenviktoriablau zur Färbung der Bazillen erreicht; für die letztere kommt entweder eine einfache Kernfärbung oder eine Protoplasmafärbung in Betracht. Unter den Kernfärbungen zeichnen sich die Safranin—Tannin- und die Methylgrünfärbung durch Schärfe und Einfachheit aus, als Protoplasmafärbungen die mit polychromer Methylenblaulösung (mit Glycerinäthermischung-Entfärbung) und Pyronin (eventuell in der Form der Methode Pappenheim-Unna). Die Zusammenstellung dieser vier Färbungen geschah natürlich so, daß Bazillen und Gewebe stets Kontrastfarben aufwiesen.

Figur 255. Färbung: Thymenvictoriablau, Kochsalz, Safranin, Tannin. Das Bild stellt ein Stück von der Oberfläche eines Leproms dar. Man sieht oben ein Stück der Oberhaut (*o*), die sich rechts nach abwärts in einen Haarbalg (*h*) fortsetzt. Zwischen Oberhaut und das bazillenhaltige Gewebe schiebt sich der bazillenfreie subepitheliale Grenzstreifen (*sub*) ein. Die Bazillen sind sehr scharf und dunkelblau gefärbt, was einerseits auf den Zusatz des Thymens zum Viktoriablau, andererseits auf die Entfärbung durch Kochsalz statt Salpetersäure zurückzuführen ist. Vom Hautgewebe sind nur die Kerne, diese aber sehr scharf safraninrot gefärbt.

Figur 256. Färbung: Thymenviktoriablau, Kochsalz, Pyronin. Ein wesentlich anderes Bild gibt die Protoplasmagegenfärbung durch Pyronin. Hier treten die Kerne ganz zurück, mit Ausnahme der Oberhautkerne (*o*), und dafür die Plasmazellen (*p*) besonders gut hervor, deren Sitz namentlich die Umgebung der Blutkapillaren ist.

Die folgenden beiden Schnitte sind Nachbarschnitte desselben Leproms. Man sieht auf beiden in dem breiten subepithelialen Grenzstreifen (*sub*) zwei durch Lymphstauung ausgedehnte Lymphseen (*s*) und am Fufse der Bilder links ein Stück eines Nervenstammes (*n*) und den Querschnitt einer grofsen subcutanen Vene (*v*), beide mit Bazillen erfüllt.

Figur 257. Färbung: Karbolfuchsin, Salpetersäure, polychrome Methylenblaulösung, Glycerinäthermischung. Bei der hier gewählten sehr schwachen Vergröfserung sind die Plasmazellen, die bei dieser Protoplasmafärbung nicht ebenso stark hervortreten wie in Figur 256, noch nicht einzeln als solche erkennbar, wohl aber die gröfseren Haufen derselben (*p*).

Figur 258. Färbung: Karbolfuchsin, Salpetersäure + Methylgrün. Auch bei dieser einfachen Kernfärbung ist der Kontrast von Gewebe und Bazillen ein guter. Ein besonderer Vorteil ist das Hervortreten der Blutgefäfswandungen (*bl*), hier zum Teil mit Bazillen belegt, welche, stärker grün gefärbt, sich von dem im allgemeinen schwach gefärbten Hautgewebe gut abheben.

XLVIII.

Die Lepraorganismen.

Figur 259. Die Säurefestigkeit der Lepraorganismen erlaubt ihre Darstellung durch Überfärbung mit einigen basischen Farben — wofür Karbolfuchsin und Thymenviktoriablau besonders, andere, wie Methylenblau, gar nicht, noch andere, wie Gentianaviolett und Safranin, weniger geeignet sind — und Entfärbung mit hoch prozentuierten Mineralsäuren. Diese Säureentfärbung läfst durchaus nicht alle Strukturbestandteile des Organismus erkennen; indem sie die basische Farbe nur auf der stäbchenförmigen Hülle des Organismus fixiert, stellt sie denselben ganz gleichförmig als Bacillus dar. Diese gewöhnlichste aller Darstellungen gibt Figur 259 wieder, und zwar eine Färbung mit Karbolfuchsin und Entfärbung mit Salpetersäure. Aufser den einzelnen Bazillen sieht man lose und dichtere Bündel (*b*) derselben, in denen die Stäbchen nahezu parallel oder leicht divergierend aneinander liegen, ohne aber einen festen Verband miteinander einzugehen.

Figur 260 zeigt demgegenüber bei derselben Färbungsmethode die Bazillen haufenweise in innigerem Konnex, als kleinere oder gröfsere Klumpen, Globi (*g*). Es handelt sich um Bündel von Stäbchen, die durch eine schleimige Zwischensubstanz aus ihrer parallelen oder divergierenden Richtung in eine konvergierende gebracht sind (Zigarrenbündelform der Globi) und dadurch als Ganzes eine spitz eiförmige Gestalt zeigen. Indem die schleimige Substanz die Globi umhüllt, gewinnt der ganze Klumpen einen nach aufsen glatten Kontur und indem sie sich an manchen Stellen im Innern anhäuft, ein vielerwärts durchscheinendes, helleres Aussehen.

Figur 261. Die Globi können sich durch Vermehrung der Bazillen bedeutend vergröfsern und Riesenglobi bilden, ohne dabei ihre ovale oder kuglige Gestalt einzubüfsen. Öfter aber noch entstehen Riesenglobi (*rg*), wie in dieser Figur, durch Verschmelzen von mehreren Globi (Kakteenform der Riesenglobi). Die zum Teil bizarren Formen, die Einschnürungen und Ausbuchtungen dieser Riesenglobi lassen sie leicht als Bazillenausgüsse

von monströs erweiterten Lymphspalten erkennen und weisen darauf hin, daſs auch schon die Eiform des elementaren Globus demselben durch den Gegendruck einer Lymphspalte aufgeprägt ist, in welcher die Bazillen unter teilweiser Verschleimung sich vermehren.

Figur 262. Die Existenz einer feinen Schleimhülle schon um den einzelnen Bazillus und ebenso an und in den Globi läſst sich auch am gefärbten Präparat leicht sichtbar machen, wenn man den auf Bazillen gefärbten Schnitt auf dem Objektträger eintrocknen läſst und eben vor vollendeter Eintrocknung — ohne Dazwischenkunft von Alkohol und Öl — direkt in Balsam bringt.[3] Die letzten Wasserreste bleiben dann, während der übrige Schnitt trocken und daher durchsichtig wurde, an der schleimigen Umhüllung, der Gloea, haften und sind bei Abblendung des Lichtes als weiſslich oder rosa gefärbte, von dicken schwarzen Konturen umrahmte Klumpen (*k*) zu sehen. Die schwarzen Konturen entstehen durch totale Reflexion an der Grenze zwischen feuchtem Schleim und Balsam. Je nach dem Grade der Eintrocknung umhüllen sie den Klumpen als Ganzes oder modellieren auf seiner Oberfläche mehr oder minder die nach auſsen liegenden Stäbchen als geradlinige, eckige Wülste. Das einzelne Stäbchen mit dem total reflektierenden Schleimkontur erscheint als ein heller oder rosa gefärbter, schwarz geränderter Cylinder (*c*). Wo Schleim im Innern von Bazillenmassen sich angehäuft hat, bleibt häufig ein zentrales, schwarz gerändertes Kügelchen (*kü*) zurück, während die peripheren Bazillen trocken und transparent geworden sind.

Figuren 263, 264, 265. Lutz[4] hat 1886 zuerst nachgewiesen, daſs die schon damals bekannte, aber als Absterbeerscheinung des Lepraorganismus gedeutete, körnige Struktur ein normales Strukturbild dieser Organismen darstellt, welches bei keinem Individuum derselben fehlt und für diese Gruppe von Organismen, zu der auch der Tuberkelbacillus gehört, den Namen Coccothrix eingeführt. Ich zeigte später,[5] daſs diese körnige Struktur auch durch weniger eingreifende Mittel, als Lutz sie verwandte, nämlich schon durch nascierendes Jod, dargestellt werden kann. Seitdem hat noch eine andere Methode sich der Jodmethode zugesellt, nämlich die Behandlung der Schnitte mit der polychromen Methylenblaulösung, darauf folgende Beize mit rotem Blutlaugensalz und Entfärbung mit saurem Alkohol, da diese Methode ebenso rasch und sicher die Körnerstruktur des Lepraorganismus aufschlieſst. *Figur 263* zeigt von einem so behandelten

---

[3] s. Unna, „Die Leprabazillen in ihrem Verhältnis zum Hautgewebe.“ *Dermatolog. Studien.* Heft 1. Taf. Fig. 6. 1886. Leopold Voss, Hamburg.

[4] Lutz, „Zur Morphologie des Mikroorganismus der Lepra.“ *Dermatolog. Studien.* Heft 1. 1886. Leopold Voss, Hamburg.

[5] Unna, „Zur Histologie und Therapie der Lepra.“ Kongreſs für innere Medizin, Wiesbaden 1886.

Präparat die einzelnen Coccothrixstäbchen, *Figur 264* die Anflösung der Globi und *Figur 265* die der Riesenglobi in solche. Die Methode erzeugt zugleich eine Doppelfärbung, indem die Körner das Azurblau, das verbindende Stäbchen das Rot der polychromen Methylenblaulösung festhalten.

Auch das nähere Detail dieser Coccothrixdarstellung, welches Lutz schon ausführlich beschrieben hat, ist aus Figur 263 ersichtlich. Die Zahl der Körner an einem Stäbchen schwankt zwischen 1 und 4; selten sind bei dieser Methode die Stäbchen körnerfrei. Neben den gewöhnlichen Körnern, welche den Kontur des Stäbcheus nur wenig überschreiten, finden sich noch viel gröfsere Körner vor, teils isoliert, teils am Ende oder in der Mitte eines Stäbchens. Wo sie isoliert vorkommen, haftet ihnen oft noch ein kurzes Fädchen an, das zuweilen abgebogen ist, so dafs diese grofen Körner dann wie der Kopf eines musikalischen Notenzeichens (*n*) aussehen. Diese grofsen Körner, die vielleicht die Grundlage von Sporen abgeben, sind auch zerstreut in den Globi (Fig. 264) und Riesenglobi (Fig. 265) zu sehen.

Figur 266. Wenn man in der angegebenen Methode die Entfärbung mittelst salzsauren Alkohols weiterführt, so kommt man auf einen Punkt, bei dem alle einzelnen Bazillen entfärbt sind, während in den Globi und Riesenglobi noch etwas Farbe zurückbleibt. Die letzteren werden dann in ausgezeichneter Weise so aufgeschlossen, dafs die in ihnen enthaltenen, schleimerfüllten Hohlräume als ein teilweise zusammenhängendes Lückensystem (*l*) gut hervortreten, während die zurückbleibenden, aufs äufserste aufgeschlossenen Lepraorganismen sich als ein zart gefärbtes Balkensystem darstellen, in dem nur noch die Körner als feinere und gröbere Punkte gefärbt sichtbar sind. Man gelangt auf diese Weise zu einer isolierten Darstellung des „Coccus leprae".

Figuren 267 und 268. Eine kräftigere Darstellung des Coccothrix leprae in Kontrastfarben erhält man durch sukzessive Färbung, erst der Körner durch Gentiana—Jod (Gram), sodann der Stäbchen durch Fuchsin mit nachfolgender Kochsalz—Alkoholentfärbung.[6] Spiegel[7] hat hierfür eine einzeitige Doppelfärbung angegeben, die ich noch weiter vereinfacht und verbessert habe. Bei dieser Darstellung fallen die Stäbchen röter und dicker aus als bei der Färbung mit Methylenrot (vgl. Fig. 263), die Körner dunkler violett. Auch hier fallen einzelne „Notenköpfe" (*n*) auf. Figur 268 gibt eine Anschauung der mittelst dieser Methode dargestellten Globi und Riesenglobi.

---

[6] s. Unna, „Die feinere Struktur des Leprabacillus." Vortrag, gehalten im Hamburger Ärztlichen Verein, 12. Juli 1886, und Autoreferat *Monatsh. f. prakt. Derm.* 1886. Bd. V, S. 404.

[7] Spiegel, Adolf, „Zur Differentialdiagnose von Lepra- und Tuberkelbazillen." *Monatsh. f. prakt. Derm.* 1896. Bd. 23, S. 221.

Figuren 269 und 270. Eine 1906 von mir vorläufig[8] und 1909 ausführlich[9] mitgeteilte Färbemethode weist unter den (mit den bisher angeführten Färbungen) scheinbar gleichen Organismen fundamentale Unterschiede auf, die wir auf das Absterben derselben im Gewebe zu beziehen haben. Diese Viktoriablau—Safraninmethode erteilt nur den lebenden Bazillen im Gewebe eine viktoriablaue, den abgestorbenen eine metachromatische, goldgelbe Safraninfarbe. Dafs diese Farbenunterschiede auf die vorhandene oder mangelnde Vitalität der Organismen zurückzuführen sind, ergab sich einerseits aus den Resultaten der Ätzung der Leprome in vivo, andererseits aus der topographischen Verteilung der Farben im Gewebe (wie z. B. an dem Gelb der Bazillen im Innern der Globi, dem Blau im Innern der Blutgefäfse usf.).

Die Figur 269 gibt aus einem Leprom einzelne Bazillen und Bündel, 270 Globi und Riesenglobi bei dieser Doppelfärbung. Man bemerkt zunächst die anscheinend regellose Verteilung der gelben Bazillen zwischen den blauen innerhalb der Gruppen und Klumpen. Sodann fällt aber auch auf, dafs mittelst derselben auch eine Art Aufschliefsung des Bacillus, wenn auch in nur unvollkommenem Grade, bewirkt wird. Es kommen nämlich viele gelbe Stäbchen vor, welche im Innern oder an einem Ende blaue Körner tragen. Immer ist bei dieser Aufschliefsung die blaue Farbe an die Körner gebunden, die gelbe an die Stäbchen, was beweist, dafs zuerst vor der vollkommenen Abtötung die Stäbchen absterben und die Körner länger ihre Vitalität bewahren. Eine Ausnahme besteht nur für die gröfseren Körner („Notenköpfe“ [*n*]), welche teils blau, teils gelb und teils gelb mit blauem Rande gefärbt sind. Auch innerhalb der Globi treten dunkelblau und gelb gefärbte Körner hervor.

Figur 271. Dieselbe Viktoriablau—Safranin-Doppelfärbung hat sich vorzüglich zum Studium des Gewebssaftes bewährt, wobei die gelben und blauen Bazillen sich von den safraninroten Kernen scharf abheben. Am besten präpariert man den Gewebssaft durch sorgfältiges Hacken des Leproms, Verdünnen des Breies mit Wasser, Filtrieren durch Mull und Zentrifugieren des Filtrats. Figur 271 gibt eine Vorstellung von dem farbenprächtigen Bilde des Leprasaftes. Man sieht viele Kerne (*k*) sich den Konturen der blau und gelb gestreiften Globi anschmiegen, so dafs letztere in Aushöhlungen des Kernes oft zu liegen kommen; aber „Leprazellen“ treten dabei nicht auf.

---

[8] Unna, „Über die Pathologie und Therapie der Lepra.“ Vortrag, gehalten auf dem Internationalen medizinischen Kongrefs, Lissabon, April 1906, und *Monatsh. f. prakt. Derm.* 1906. Bd. 42, S. 603.

[9] Unna, „Die Unterscheidung lebender und toter Leprabazillen durch Doppelfärbung.“ *Medizin. Klinik.* 1909. Nr. 31.

Figur 272. Es war lange Zeit zweifelhaft, ob diese Färbemethode, wie auch die ihr vorangehende entsprechende, aber weniger gute Karbolfuchsin—pol. Methylenblau—Orcëin-Doppelfärbung,[10] alle abgestorbenen schleimigen Massen des Lepraorganismus in Stäbchen von veränderter Tingibilität auflösen würde oder ob neben den abgestorbenen Bazillen noch ein homogener, auch mit diesen Methoden unfärbbarer Schleim vorhanden sei. Die Erfahrung hat nun gelehrt, dafs in der Tat ein solcher Schleim (Gloea), der sich durchaus nicht in tote Bazillen auflösen läfst, vielerwärts vorkommt, so besonders innerhalb der Globi und Riesenglobi (s. Fig. 266). Ein besonderes Beispiel für die Existenz dieser Gloea bietet eine nicht gerade häufig vorkommende Form der Verschleimung, für die ich im Gegensatz zu den gröfseren, stäbchenhaltigen Globi die Bezeichnung Globuli (*gu*) vorschlagen möchte. Diese Art der Gloeabildung ergreift besonders grofse Haufen von Bazillen, die sich bei Raumbeschränkung zu kugligen Ballen ordnen, und befällt entweder streckenweise kleine Teile des Leproms oder auch ganze Knoten. Die kugligen Bazillenhaufen verwandeln sich dann vollständig in unfärbbare Schleimkugeln, auf deren Oberfläche die nach allen Seiten ausweichenden Bazillen teils einzeln, teils tapetenartig angeklebt sind. Figur 272 gibt bei einer mäfsigen Vergröfserung das Bild eines solchen in Globuli (*gu*) verwandelten Bazillenhaufens bei einfacher Viktoriablaufärbung.

Figur 273 zeigt einen ebensolchen Abschnitt von Globulidegeneration bei stärkerer Vergröfserung und Färbung mit der Viktoriablau—Safraninmethode. Es zeigt sich hier, dafs auch die meisten den Gloeakugeln (*gu*) aufsitzenden Bazillen bereits abgestorben sind, da sie die safraningelbe Farbe angenommen haben, und dafs nur wenige blaue Bazillen übrig geblieben sind, meist nur als blaue Körner in gelben Bazillen.

Figur 274. Ein Bild des leprösen Nasenschleims. Man sieht einzelne Bazillen, Haufen und Globi derselben, zum Teil eingeklemmt zwischen Kerne (*a*) und eingedrückt in solche (*b*). Die Färbung geschah mit Karbolfuchsin, die Nachfärbung mit Methylenblau + Schwefelsäure. Von „Leprazellen“ ist im Bilde, wie an meinen Präparaten überhaupt, nichts zu bemerken.

Figur 275. Ich gebe aber, um nicht einseitig zu erscheinen, einen Teil einer sehr charakteristischen Abbildung desselben Gegenstandes von Schäffer[11] wieder, welche dem Autor zum Beweise dient, dafs im Nasenschleim die Bazillen in Zellen liegen. Es ist mir leider nie gelungen,

---

[10] Unna, „Die Zusammensetzung des Leprabazillenschleims.“ *Monatsh. f. prakt. Derm.* 1898. Bd. 26, S. 17.

[11] Jean Schäffer, „Die Visceralerkrankungen der Leprösen.“ *Lepra, Bibliotheca internat.* Bd. I, Heft 1 und 2. Tafel 1. Fig. 1.

solche Bilder zu finden. Die Färbemethode war bei beiden Bildern (Figg. 274 und 275) genau dieselbe.

Figur 276. Der Fettgehalt des Lepraorganismus[12] ist von allen Autoren bestätigt worden. Eine besonders gute Darstellungsmethode gibt Figur 276 wieder. Kleine Lepromstücke werden in Flemmings Lösung fixiert, die Schnitte mit Safranin gefärbt und in einer 1%igen Lösung von Pyrogallol in Anilin entfärbt. Letztere entfärbt die Safraninfärbung bis auf die Kerne und entwickelt die Osmierung auf den Bazillen bis zu einem gesättigten Schwarzbraun.

Figur 277 gibt bei schwacher Vergrößerung nach Flemming-Fixierung und Versilberung eine Skizze von einem leprösen, parallelfaserigen Narbengewebe der Haut, welches durch seine enormen, bazillenerfüllten Lymphseen charakterisiert ist.

---

[12] Unna, Histopathologie der Haut. Hirschwald, Berlin, 1894. — Unna, „Der Fettgehalt der Lepra- und Tuberkelbazillen." Vortrag, gehalten im Hamburger Ärztlichen Verein, biologische Abteilung, 1896. Arbeiten aus Dr. Unnas Klinik, 1896. Eug. Grosser, Berlin.

XLIX.

Bilder aus dem leprösen Gewebe.

Figur 278. Färbung: Viktoriablau, Pappenheim-Unna. Die Knäueldrüsen erfreuen sich im allgemeinen einer Immunität gegenüber den Leprabazillen; man findet sie frei davon, selbst wenn sie in einer dichten Bazillenmasse eingebettet sind. Durch den Schweifs werden die Bazillen im allgemeinen also nicht verbreitet. Hier liegt nun der schon von Touton und Babes erwähnte seltene Ausnahmefall vor, dafs die Bazillen in einen Teil einer Knäueldrüse eingedrungen sind, sich darin vermehrt haben und per viam naturalem, durch den Ausführungsgang und Schweifsporus, direkt in die Aufsenwelt befördert werden. — Der Raumersparnis wegen sind nur der Schweifsporus (*p*) (obere Hälfte) und die betreffende Knäueldrüse (*kn*) (untere Hälfte) gezeichnet.

Figur 279. Färbung: Karbolfuchsin, pol. Methylenblaulösung. Die nächsten beiden Figuren stellen den typischen Gang der Invasion von Leprabazillen in die Haarbälge dar. Figur 279 zeigt ein Lanugohärchen im Stadium des Beethaares (*b*) mit nach unten abgehendem Epithelfortsatz, der durch eine kleine Papille eingestülpt wird (*pa*). Die (fuchsinroten) Bazillen finden ihren Weg in den Haarbalg an zwei Stellen, erstlich in der Höhe des Haarbeets (*hb*), wo sie zwischen den Epithelien eindringen und sodann am Grunde des Haarbalgs an Stelle der Papille, die sie fast vollständig ausfüllen. Diese beiden Stellen entsprechen den Orten reichlichster Blutversorgung am Lanugohaare.

Figur 280. Dieselbe Färbung. Auch hier steht das Lanugohaar im Stadium des Beethaares, aber letzteres ist wegen der davorliegenden, in den Schnitt gefallenen Talgdrüse (*ta*) nicht zu sehen. Die Bazilleninvasion geschieht unmittelbar unterhalb der Talgdrüse in das Haarbeet und sodann ebenfalls in die Haarpapille (*pa*), auf welcher sich bereits der primitive Haarkegel des jungen Papillenhaares gebildet hat. Wie man sieht, findet die Regel, dafs die Bazilleninvasion parallel der reichlichsten Blutversorgung

geht, an Stelle der Talgdrüse eiue Ausnahme, denn auch die Talgdrüse ist bekanntlich von einem reichen Kapillarnetze umsponnen. Diese Ausnahme ist offenbar durch die Talgzellen bedingt, die gegen eine Bazilleninvasion gänzlich immun sind.

Die Immunität der Talgdrüsen, Knäueldrüsen und Muskeln (s. Taf. 55, Fig. 317 und Fig. 320) in der Haut, welche ja im allgemeinen einen so guten Nährboden für die Bazillen abgibt, erklärt sich wohl am einfachsten durch ihren Gehalt an Säuren der Fettsäurereihe. Diejenige der Muskeln ist am unvollkommensten; die der Knäueldrüsen sehr vollkommen, aber wie Figur 278 zeigt, doch nicht absolut; von der der unversehrten Talgdrüsen ist mir bisher noch keine Ausnahme vorgekommen.

Figur 281. Färbung: Karbolfuchsin, pol. Methylenblaulösung. In allerdings seltenen Fällen treten die Bazillen auch auf dem Wege des Haarfollikels an die Oberfläche der Haut. Die Figur zeigt bei stärkerer Vergrößerung den Haarbalgtrichter einer leprösen Hautpartie, in welcher gleichzeitig eine Oberhautentzündung vorhanden ist. Dieselbe ist gekennzeichnet durch Krustenbildung (*kr*) in der Umgebung des Haarbalgtrichters und durch Anhäufung von Schuppen innerhalb desselben. Die letzteren bilden nun auch die Stätte einer Bazillenanhäufung und wahrscheinlich auch -vermehrung (*b*). Denn die hier vorhandenen und der Ausstoßung entgegengehenden Haufen erscheinen zu groß, um als solche durch das Haarbalgepithel an die Oberfläche befördert zu sein.

Figur 282. Färbung: Viktoriablau, Pappenheim-Unna. Die sensiblen Nerven sind der Lieblingsnährboden der Leprabazillen; selbst die Haut steht ihnen nach, denn es gibt viele Leprafälle bei denen nur die Nerven befallen sind, aber kaum einen Hautfall, bei welchem die Nerven ganz frei bleiben. Wenn man sich die Mühe gibt, die Nerven am Grunde von Lepraflecken mit oder ohne Anästhesie zu untersuchen, wird man bei sehr geringer Beteiligung der Haut die subcutanen Nervenstämme oft schon hochgradig befallen finden. Das Bild stellt einen Teil des subcutanen Gewebes eines Neuroleprids dar, in welchem ein größerer Nerv (*n*) in ziemlicher Ausdehnung sechsmal längs getroffen ist. Er ist seitlich eingebettet in einen bazillenreichen Gefäßstrang (*g*) und in seinen Lymphspalten kontinuierlich durchsetzt von meist cylindrischen, seltener ovalen und kugligen Bazillenhaufen.

Figur 283. Färbung: Karbolfuchsin, pol. Methylenblaulösung. Die Proliferation der Bazillen in dem Lymphspaltensystem der Haut hat im allgemeinen eine spongioplastische Hypertrophie der Bindegewebszellen zur Folge, die zur Bildung der Gefäßstränge (s. Taf. 50, Figg. 287—293) und zur dichten Umhüllung der Bazillenhaufen führt. Wo einmal diese reaktive Wucherung des Bindegewebes zögert, der Gewebsdruck geringer

ist und die wuchernden Bazillen Zeit und Raum haben, sich in den eigentlichen (endothelbelegten) Lymphgefäfsen zu vermehren, entstehen langgestreckte, dichte, wurstförmige Bazillenklumpen, welche unter Umständen sehr bizarre Formen annehmen. Die Figur 283 gibt von den gedrehten und verästelten Formen dieser bazillären Lymphbahninfarkte eine anschauliche Vorstellung. Wer mit Lymphgefäfsinjektionen der Haut gearbeitet hat, wird dieselben als Ausgüsse der hier vorkommenden Lymphgefäfse wiedererkennen.

Figur 284. Färbung: Orceïn—Gentiana—Tannin-Methode. Die beiden folgenden Figuren sind der Darstellung eines wichtigen, immer noch zu wenig beachteten Bestandteiles der Haut gewidmet, der „sauren" Kerne. Dieselben sind in dem Tuberkulosehefte dieses Atlas (Heft 8) bereits dargestellt und genauer beschrieben. Aufgefunden sind sie aber zuerst bei der Lepra, deren hypertrophisches Gewebe sie oft derartig gleichmäfsig erfüllen, wie es von keiner anderen Affektion bisher bekannt ist. Diese Figur gibt einen kleinen Abschnitt aus einem Leprom wieder, nach der am meisten empfehlenswerten Orceïn—Gentiana—Tannin-Methode gefärbt. Man sieht die dunkelviolettgefärbten, überaus grofsen, ovalen Kerne sowohl frei im Gewebe (*sk*), wie in der Blutkapillare (*bc*) links und dem Knäueldrüsengange (*kg*) rechts. Die sauren Kerne präsentieren sich bald schmal von der Längskante, bald breit von der Seite. Zwischen ihnen sieht man in geringerer Anzahl die gewöhnlichen blassen Kerne (*bl*). Auch die Bazillen (*b*) treten bei dieser Färbung, wenn auch nicht sehr deutlich hervor. Die Blutkapillaren (*bc*) führen die sauren Kerne so ausschliefslich, dafs man bei dieser Färbung und schwacher Vergröfserung die Blutbahnen mittelst der sauren Kerne erkennen und verfolgen kann.

Figur 285. Färbung: Eosin, Pappenheim-Unna. Diese Färbung, welche sich für die Darstellung der sauren und chromatoliptischen Kerne in den tuberkulösen Riesenzellen besonders empfiehlt (s. Heft 8, Taf. 41, Figg. 213 und 214), ist für das dichte Gewebe der Lepra weniger geeignet, da zu viele andere Bestandteile, speziell Plasmazellen und Kollagen, mitgefärbt werden. Immerhin erkennt man in dieser Abbildung von einem Teil der Oberhaut und Cutis eines alten Leproms, in beiden Geweben einerseits die dunklen, grofsen, total rot gefärbten „sauren" (*s*), andererseits die grofsen, hellbläulich gefärbten „chromatoliptischen" (*ch*) Kerne. Die letzteren liegen vorzugsweise in der oberen Stachelschicht (epitheliale chromatoliptische Kerne) und in dem Papillarkörper (bindegewebige chromatoliptische Kerne); sie zeichnen sich vor den gewöhnlichen Kernen durch ihre abnorme Gröfse und hellere bläuliche Farbe (resp. Farblosigkeit) aus. Die Cutis unterhalb des Papillarkörpers zeigt narbiges, altes Granulationsgewebe, kenntlich an seiner horizontalen Schichtung, den eingestreuten

Plasmazellen (*p*) und zwei horizontal und parallel übereinander verlaufenden Blutkapillaren (*bc*),[13] deren Wandungen gröfstenteils saure, aber auch einige chromatoliptische Endothelkerne aufweisen.

Figur 286. Färbung: Karbolfuchsin, pol. Methylenblaulösung. Das Bild zeigt die bei der Lepra fast konstant vorkommenden, säurefesten Knäuelkörner (*kn*), welche nach neueren Untersuchungen nicht, wie ich früher glaubte, für Lepra pathognomonisch sind, sondern auch bei Tuberkulose und anderen Affektionen hin und wieder angetroffen werden.

---

[13] Auf der Tafel ist irrtümlich *be* gedruckt.

L.

Entwicklung des Neuroleprids.

Diese Tafel ist der Entwicklung des Neuroleprids gewidmet. Das Neuroleprid ist die häufigste Form der Hautlepra und stellt pathologisch-anatomisch ein strangförmig die Cutis durchsetzendes, baumförmig verästeltes Leprom dar. Diesen Bau verdanken die Neurolepride dem Umstande, dafs sie sich genau an den baumförmig verästelten Gefäfsbaum der Haut anschliefsen; die Stränge sind: in ihren Scheiden hochgradig verdickte Blutgefäfse. Die Bildung der Stränge aus den Blutgefäfsen der Haut ist die Folge ihrer Embolisation mit Leprabazillen. Bei der immer über gröfsere Körperstrecken oder die Gesamthaut erfolgenden bazillären Embolisierung der Hautgefäfse, welche meist mit Fieber einhergeht und einen solchen Fieberanfall abschliefst, werden — meist in symmetrischer Weise — nur eine beschränkte Anzahl von Gefäfsterritorien der Haut dauernd mit Bazillen versehen. In den meisten Gefäfsprovinzen gehen die Bazillen zugrunde. Sie setzen sich aber in einzelnen fest und mit Vorliebe dort, wo schon bei früheren Embolisationen Bazillen Fufs gefafst und dauernde Veränderungen des Gefäfsbaumes vom Charakter der leprösen Gefäfsstränge hervorgerufen haben (Reembolisation). Wo mithin die mikroskopische Diagnose auf eine frische Embolie von Leprabazillen gestellt werden soll, müssen folgende Bedingungen zusammentreffen:

1. Die Bazillen sind lediglich einzeln, in Bündeln oder obturierenden Thromben im Innern der Blutkapillaren lokalisiert, aber noch nicht in die umliegenden Saftspalten vorgedrungen.
2. Das umliegende Gewebe zeigt noch keine älteren Reaktionsprodukte, wie Anhäufungen von Plasmazellen.
3. Im umliegenden Gewebe finden sich keine verschleimten Reste früherer Embolisierungen derselben Hautstelle.

Besonders der letztere Punkt ist der Beachtung wert. Mittelst der Doppelfärbung der Bazillen (s. Taf. 48, Fig. 269) sind wir jetzt imstande, auch vielerwärts dort Bazillen nachzuweisen, wo sie uns früher mit der

Ziehlschen Methode entgingen, nämlich dort, wo sie sich nur noch schwach oder nur metachromatisch färben. Dadurch werden viele Einzelbilder jetzt als Reembolisationen erkannt, die früher als frische Embolien galten (z. B. auch frühere Sammlungspräparate, nachdem sie mittelst der Doppelfärbung umgefärbt waren).

Figur 287. Färbung: Viktoriablau, Pappenheim-Unna. Gibt das nicht häufige Bild einer frischen Embolie der Haut wieder. Man sieht von oben nach unten die intakte Oberhaut, den normalen, zellenarmen Papillarkörper und die durch etwas stärkere rötliche Färbung des Kollagens ausgezeichnete Gegend der Papillarblutbahn an der Grenze der eigentlichen Cutis. Die Blutgefäfse, hauptsächlich eine gröfsere Vene (*v*) und mehrere Kapillaren (*c*) zeigen im Lumen und innerhalb der ebenfalls dunkler gefärbten Wandungen blaue Bazillenklümpchen, die zum Teil das Lumen der Kapillaren ausfüllen. Plasmazellen und verschleimte Bazillen im Gewebe fehlen.

Figur 288. Färbung: Viktoriablau, Pappenheim-Unna. Dieses Bild einer etwas länger bestehenden Embolie ist durch zwei Momente gekennzeichnet. Im Bereiche der Papillarblutbahn sind zahlreiche Bazillen in das perivaskuläre Gewebe eingewandert (*b*). Hand in Hand damit geht eine Vermehrung der Bindegewebszellen und eine stärkere Tingibilität des Kollagens im Umkreise der Gefäfse. Unterhalb dieses Bezirks, mitten durch die Cutis zieht von links nach rechts schräg aufwärts eine gröfsere Vene (*v*, *v*), um welche das adventitielle Bindegewebe sich zu einem rot gefärbten Strange verdichtet hat. Dieser Gefäfsstrang ist als ein solcher jüngeren Datums gekennzeichnet durch seine geringe Breite, seine noch deutliche Verästelung und die Abwesenheit von Plasmazellen in demselben. In der Mitte der Figur, unmittelbar unterhalb einer Oberhautfurche ist eine gröfsere, halbmondförmig gekrümmte Vene (*v'*) auf einer gröfseren Strecke längs getroffen und man sieht hier den fast kontinuierlichen Belag des Endothels mit Bazillen.

Figur 289. Färbung: Viktoriablau, Pappenheim-Unna. Ein weiteres Stadium der Strangbildung nach einer frischen Embolie. Besonders die Strangbildung im Bereiche der Papillarblutbahn hat erheblich zugenommen, so dafs vielerwärts die verdickten Wandungen der Blutkapillaren mit dem dazwischen liegenden Bindegewebe zu einem den obersten Teil der Cutis einnehmenden plattenförmigen (*pl*), an Bazillen reichen Leprom verschmolzen sind. Ein verdickter, stiefelförmiger (*st*) Gefäfsstrang leitet zu einem die mittlere Cutis schräg durchsetzenden Gefäfsstrange (*g*) über. Die gröfseren Gefäfse sind schon wieder bazillenfrei, die Kapillaren zum Teil noch bazillenhaltig. Die gröfsere Menge der Bazillen sitzt aber bereits im Gewebe der neugebildeten Stränge, während die dazwischen liegende Cutis (*c*) frei ist von Bazillen sowohl wie von der Infiltration mit hyper-

trophischen Spindelzellen. Es muſs bei der scharfen Begrenzung dieser Stränge und dem groſsen Kontrast der von Bazillen wimmelnden Stränge und der völlig bazillenlosen Cutis dazwischen ein entsprechend groſser Gegensatz des Nährbodens bestehen zwischen dem zum Strange umgewandelten Bindegewebe und dem normalen Kollagen zwischen den Strängen. Dieser Gegensatz, der auch bei dichtester Durchsetzung der Cutis mit Strängen noch vorhanden ist, charakterisiert das Neuroleprid im Gegensatz zum Leprom, bei welchem ein solcher Gegensatz überhaupt nicht bestanden hat oder verloren gegangen ist. In der interfascikulären Cutis (*c*) ist nicht nur das Kollagen erhalten, sondern wie eine geeignete Färbung zeigt, auch das Elastin.

Figur 290. Färbung: Viktoriablau, Pappenheim-Unna. Mit diesem Bilde überspringen wir einen Zeitraum von ungewisser Länge; er kann Wochen, Monate, auch Jahre betragen. Wir sehen dem Bilde sofort an, daſs zurzeit keine Embolisation im Gange ist, da die weit klaffende groſse Vene (*v*, *v*) sowie auch die venösen Kapillaren (*c*) frei von Bazillen sind. Der Gefäſsstrang zeigt durch seine groſse Breite, seinen dicht gefügten zelligen Bau, seinen Reichtum an (pyroninroten) Plasmazellen (*p*) und an (viktoriablaugefärbten) Bazillen ein höheres Alter an. Dieses Bild ist einem bereits papulös erhabenen Neurolepride entnommen, während die vorigen Figuren (287, 288, 289) makulösen, flachen Neurolepriden angehören. Mit dem Zellenreichtum und Anschwellen der Gefäſsstränge verdickt sich die Haut für das Auge und den tastenden Finger in mäſsigem Grade.

Figur 291. Färbung: Viktoriablau, Pappenheim-Unna. Dieser Hautschnitt stellt den weiteren Fortschritt eines strangförmigen Neuroleprids dar durch immer stärkeres Anschwellen der Stränge, die häufigste Art der Bildung des Leproms. Die Gesamtmasse der Stränge (*st*) ist jetzt schon viel bedeutender als die der zurückbleibenden intakten Cutis (*c*). Trotzdem ist die Cutis nicht wie beim Leprom gleichmäſsig zellig und bazillär infiltriert (vgl. Taf. 47, Figg. 257 und 258), sondern der Charakter des strangförmigen Tumors bleibt erhalten; die letzten Reste der Cutis setzen der Invasion einen vergleichsweise noch immer starken Widerstand entgegen. Aber ein Symptom, das alle Leprome charakterisiert, findet sich hier auch schon ausgebildet: ein von Zelleninfiltration und Bazillen völlig freier, subepidermidaler Bindegewebsstreifen (*sub*). Dieses Symptom hängt mit der Abflachung des Papillarkörpers, der Atrophie und der völligen Ausglättung des Leistensystems der Oberhaut zusammen. Alle diese Zeichen deuten auf einen Druck hin, der von der anschwellenden Cutis auf die Oberhaut ausgeübt wird. Wenn man die Leprome der Tafel 47 einerseits, die Neurolepride Figg. 287 bis 290 dieser Tafel andererseits mit unserem Bilde (Fig. 291) vergleicht, tritt dieser Unterschied deutlich hervor.

Die rote Punktierung der Stränge deutet die Herde hypertrophischer Zellen an, die blaue Punktierung die Bazillenherde.

Figur 292. Spongioplasmafärbung. Die beiden folgenden Figuren sollen die Substanz veranschaulichen, aus der die „Stränge" bestehen, soweit keine Plasmazellen und Bazillen bei ihrem Aufbau in Frage kommen. Dafs die Stränge kein normales Kollagen sein können, zeigt ja schon der tinktorielle Kontrast, in dem sie überall zu letzterem stehen. Sie bestehen also nicht etwa aus Kollagenresten mit vielen Kernen, wie es bei einfacher Kernfärbung scheinen möchte; das Kollagen ist im Bereich derselben ebenso aufgezehrt wie das Elastin. Die Hauptmasse der Stränge besteht vielmehr aus Spongioplasma, jenem wichtigsten Bestandteil des Protoplasmas, welches ebensowohl das Kollagen erzeugt, wie es unter Umständen durch eigene Wucherung auch wieder zur Resorption des Kollagens Anlafs gibt.

Figur 292 zeigt bei starker Vergröfserung ($^{500}/_{1}$) Ausläufer eines Gefäfsstranges aus demselben Präparat wie Figur 291, aber bei Spongioplasmafärbung. Man sieht von dem Hauptstrang (*h*) dünnere und feinste Ausläufer (*a*) abzweigen, die allerdings zart gefärbt, sich dennoch scharf von den Balken des Kollagens (*k*) abheben, zwischen welche sie hineinwuchern. Das Spongioplasma der Stränge bildet also ein nicht scharf nach Zellgrenzen abgeteiltes, protoplasmatisches Netz, ein Syncytium, welches ungemein reich an dunkelgefärbten und hellen, bläschenförmigen Kernen ist. An vielen Stellen (hier nicht gezeichnet) enthält es Hohlräume und Gänge, in denen Plasmazellen (Hypertrophie des Granoplasmas) und Bazillen in Gruppen und Klumpen liegen.

Figur 293 zeigt bei noch stärkerer Vergröfserung ($^{1000}/_{1}$) einige derartige letzte Ausläufer, welche aus einzelnen, verästelten Spindelzellen bestehen und nun deutlich den wabigen Charakter des Spongioplasmas aufweisen. Gleich einer schaumigen Flüssigkeit umspinnt das Spongioplasma (*sp*) die Balken des Kollagens (*k*), welche unter dieser Umspinnung auf eine bisher noch unerklärte Weise atrophieren.

LI.

Die einfache Massenzunahme der Bazillen. Der bazilläre Lymphspalteninfarkt der Haut.

Nachdem die Bazillen vom gesamten Hautgewebe Besitz ergriffen und ein Leprom sich ausgebildet hat, kann die weitere Wucherung derselben verschiedene Wege einschlagen. Gewöhnlich kommt es zur Bildung von Bazillenklumpen (Globi) durch umschriebene Wucherung der Bazillen und teilweise Verschleimung derselben (s. Tafel 48, Figur 260). In einzelnen, selteneren Fällen aber bleibt die Globibildung aus oder beschränkt sich auf einzelne Hautbezirke und die Bazillen wuchern im Ganzen in der einfacheren Form von Schwärmen ohne jede Verklumpung und Verschleimung fort, ohne irgend welche weitere progressive und regressive Veränderungen einzugehen. Das ganze Bild des Hautleproms wird dann ein abnorm deutliches, ungewohnt einfaches und durchsichtiges, welches es als solches verdient, an die Spitze aller Formen der extremen Bazilleninvasionen gestellt und in einer eigenen Tafel näher studiert zu werden. Es entsteht nämlich, wenn die Globibildung wegfällt, eine mehr oder minder vollständige Ausfüllung aller Lymphspalten mit Bazillen, die bei guter Bazillenfärbung ein prächtiges Injektionsbild des Lymphspaltensystems der Haut vortäuscht.

Figur 294. Färbung: Viktoriablau, Pappenheim-Unna. Dieses Bild ist ein Teil eines Schnittes aus einem solchen Hautleprom. Nur ein mittlerer Abschnitt links (q, q^1) gleicht durch die Einstreuung vieler Globi (*gl*) in ein hypertrophisches Bindegewebe dem gewöhnlichen Bilde des Leproms. Der oberste und unterste Teil sowie die rechte Seite der Figur ist dagegen dicht durchzogen von viel gröfseren, spindelförmigen Streifen blaugefärbter Bazillen (*st*), die in ihrer Gröfse, besonders aber in ihrer Lagerung genau die daselbst befindlichen Lymphspalten in vergröfsertem Zustande wiedergeben. Unterhalb des subepithelialen bazillenlosen Grenzstreifens (*sub*) beginnt ein breiter Schwarm dieser spindelförmigen Bazillenhaufen in horizontaler Lagerung, wendet sich dann sowohl links wie rechts,

links aber mit mehr Erfolg, vertikal nach unten und geht am untersten Ende des Schnittes wieder in die horizontale Lagerung über. Auch die Gröfse der einzelnen Spindeln nimmt in dieser Reihenfolge zu, so dafs die oberflächlichen die kleinsten, die tiefliegenden die gröfsten und breitesten sind.

Im ganzen können wir daher diese Form des Leproms definieren als einen vollständigen Lymphspalteninfarkt der Haut. Es ist die natürlichste Gruppierung der Leprabazillen, hervorgerufen durch ein ungehindertes Weiterwachsen in dem ihnen zusagenden Medium, dem Saftspaltensystem der Haut. Aus dem wenn auch seltenen Vorkommen dieser Invasionsform sieht man, dafs schon die gewöhnliche Form der zerstreuten Schwärme mit Einsprengung von Globi das Resultat bestimmter Wachstumshindernisse sein mufs. Denn nur die Form des Lymphspalteninfarkts, wie sie hier vorliegt, paart sich mit der einfachen reinen Bazillenform auch in den gröfsten Haufen.

Im übrigen ist in diesem typischen Bilde nicht viel zu erklären. An einigen Stellen sind Haufen von (pyroninroten) Plasmazellen (*p*) eingesprengt. Die mittlere Cutis wird von groben, vertikalen Spalten (*sp*) durchsetzt, die Folgen der Präparation sind und die Stellen in dem starren Lepromgewebe anzeigen, wo noch etwas lockeres normales Bindegewebe übrig geblieben ist.

Figur 295. Färbung: Karbolfuchsin, polychrome Methylenblaulösung, Glycerinäthermischung. Die folgenden Figuren sind Schnitten andrer, aber ähnlicher Lymphspalteninfarkte entnommen und zeigen das Verhalten der Bazillen zum Gewebe bei starker Vergröfserung.

Dieses Bild ist von der Grenze der Bazillenwucherung entnommen und demonstriert die beginnende Auftreibung der Saftspalten durch die Bazillen. Dieselben haben eine Neigung, innerhalb der Herde sich zu kleineren rundlichen Gruppen (*r*) enger zusammenzuballen, ohne dafs daraus, bei dem Mangel stärkerer Verschleimung, Globi hervorgingen. Trotz dieser Zusammensetzung aus kugligen Bazillenhaufen behalten die Herde im Ganzen ihre Spindelform, die ihnen von ihrer Umgebung, dem Kollagen, und ihrer Brutstätte, den Lymphspalten aufgeprägt wird. Die wenigen Bindegewebskerne und zerstreuten Plasmazellen (*pl*) zeigen gar keine nähere und notwendige Beziehung zu den Bazillen.

Figur 296. Dieselbe Färbung. Dieses Bild ist einer mittleren Partie desselben Lymphspalteninfarkts entnommen. Man erblickt die in einheitlicher Richtung rechts abwärts fortschreitende, alle Lymphspalten erfüllende und bis zum äufsersten Grade aufblähende Bazilleninvasion und die völlige Unabhängigkeit dieses streifenförmigen Wachstums von den wenigen eingestreuten, nahezu nackten Kernen und den Plasmazellen (*pl*) am oberen Rande. Hier tritt aber noch eine weitere Erscheinung auf, indem einige

kuglige Bazillenballen sich unter höhlenförmiger Erweiterung der Lymphspalten (*h*) ansammeln. Dieselbe deutet wohl auf ein gewisses Hindernis im Fortschreiten der Bazillenstreifen hin. Ebenso ist die Verdickung und das Zusammenfliefsen mehrerer Bazillenstreifen in der Mitte der Figur als eine Bazillenstauung zu deuten.

Figur 297. Färbung: Viktoriablau, Pappenheim-Unna. In neuer, aber lehrreicher Form findet sich diese Verdickung der Bazillenstreifen durch Anstauung in dieser Skizze. Es ist schon oben hervorgehoben (s. Tafel 47, Figg. 257 und 258), dafs rund um das Leprom eine Lymphstauung stattfindet, da im Leprom die meisten Lymphbahnen von Lepraorganismen ausgefüllt und versperrt sind. Eine der Folgen ist das Auftreten grofser Lymphseen (*ls*) im bazillenfreien subepithelialen Grenzstreifen (*sub*). Hand in Hand damit geht häufig eine Erweiterung der letzten oberflächlichen, an den subepithelialen Grenzstreifen sich anschliefsenden Lymphspalten, die sich demgemäfs allmählich mit besonders grofsen Haufen von Bazillen füllen, wobei dieselben aus ihrer horizontalen Lagerung zum Teil in eine vertikale (*vl*) übergehen. Diese Anstauung der Lymphinfarkte an der oberen Grenze des Leproms ist um so auffallender, als sie unmittelbar dem bazillenfreien Grenzstreifen benachbart sind, in welchen sich wohl die Lymphstauung, aber nicht der Bazilleninfarkt fortsetzt.

Figur 298. Färbung: Viktoriablau, Pappenheim-Unna. Diese Skizze gibt eine ähnliche Stelle aus einem Leprom mit seinem Lymphspalten· infarkt an der oberen Grenze bei stärkerer Vergröfserung wieder. Das zellenarme Gewebe zeigt je mehr nach oben, desto gröfsere und breitere Lymphspalten, die letzteren mit losen Bazillenkugeln gefüllt in ähnlicher Weise wie Figur 296. Aber einige dieser grofsen Haufen, die rechts im Bilde an den subepithelialen Grenzstreifen (*sub*) anstofsen, zeigen noch etwas mehr, nämlich eine Wucherung des Protoplasmas, welches die Lymphspalten auskleidet (*pr*). Es ist dieses der Anfang eines reaktiven Prozesses des die Bazillen umgebenden Gewebes, welcher uns in viel gröfserem Umfange auf der nächsten Tafel entgegentreten wird.

LII.

Riesenglobi und Riesenzellen.

Während die vorige Tafel der einfachen, unkomplizierten Wucherung der Bazillen in den Lymphspalten gewidmet war, vereinigt diese Tafel mit Bildern der Riesenglobientwicklung solche der reaktiven Wucherung des Protoplasmas. Auch diese Bilder gehören nicht zu den häufig vorkommenden. Sie setzen eine lange ungestörte Entwicklung der Hautlepra voraus, wie sie nur ausnahmsweise bei sehr robusten Individuen nach jahrzehntelangem Bestehen zustande kommt. Derartige tumorartige Knotenformen haben mir erst in den letzten Jahren zur Untersuchung vorgelegen und meinen Gesichtskreis in bezug auf das, was die lepröse Haut zu leisten vermag, erheblich erweitert. Sie haben mich u. a. endgültig davon überzeugt, dafs — wenn auch selten — eine Symbiose des Bacillus und Protoplasmas vorkommt. Der Leser wird sich davon überzeugen, dafs diese Bilder ein ganz anderes Aussehen haben als diejenigen Trugbilder, welche bisher zur Stütze der Anschauung herbeigezogen wurden, dafs der Lepraorganismus sich regulär im Protoplasma entwickele. Sie unterscheiden sich erheblich von jenen Bildern, die ich seit 1885 als verschleimte Bazillenkolonien deute und auf Tafel 48, Figg. 272—273 und Tafel 54, Figg. 310—313 abgebildet habe, an letzterem Orte zum Vergleiche zusammen mit den sogenannten „Leprazellen“ der Autoren (Fig. 314).

Figur 299. Färbung: Viktoriablau, Pappenheim-Unna. Während Riesenglobi nicht allzu häufig vorkommen und meist nur hier und da als Exzesse zwischen die Globi gewöhnlicher Gröfse eingesprengt sind, zeigt dieses Bild ein derartiges, exzessives Wachstum der Lepraorganismen über die ganze Fläche des Hautschnittes. Nur an den weniger stark affizierten Partien der Haut finden sich gewöhnliche Globi (*g*); im Bereiche des eigentlichen Lepratumors sind aufser wenigen einzelnen Bazillen nur noch Riesenglobi (*rg*) zu finden. Das besonders Bemerkenswerte des Falles ist aber, dafs fast alle Riesenglobi und auch bereits einzelne Globi nicht, wie

gewöhnlich, in einer nackten Lymphspalte liegen, sondern von einem mehr oder minder breiten Protoplasmahofe umgeben sind (*ph*). Wo beim Schneiden die Globi herausgefallen sind, stellt sich diese reaktive Protoplasmawucherung der Lymphspalte entweder als ein pyroninroter Ring (*r*) oder als eine ebenso gefärbte flache Schale (*s*) dar. Im übrigen ist das Gewebe reich an Plasmazellen (*p*) und arm an einzelnen Bazillen. Die ganze bazilläre Invasion hat sich gleichsam in den Globi und Riesenglobi konzentriert und auf diese zurückgezogen. Hier sind die Bazillenkolonien von einer reaktiven Protoplasmawucherung, einem die Lymphspalte breit auskleidenden, protoplasmatischen Syncytium umwachsen, das sich durch seine Kernarmut auszeichnet. Es ist schwer zu sagen, ob diese protoplasmatische Schale des Riesenglobus einer oder mehreren Zellen angehört und wie vielen. Wie der Reichtum an Plasmazellen des ganzen Hautgewebes eine grofse Produktivität an Granoplasma im allgemeinen anzeigt, so machen auch diese protoplasmatischen Umhüllungen der Riesenglobi den Eindruck einer einseitigen Wucherung von Granoplasma, einer Bildung von hohlkugelförmigen Riesenplasmazellen. Wer der intracellulären Entwicklung der Bazillen anhängt, kann hier von einer solchen sprechen. Die lose Juxtaposition von Globus und Protoplasmaschale macht auf mich mehr den Eindruck einer wallartigen, reaktiven Wucherung des Granoplasmas mit Umwachsung der Globi.

Figur 300. Färbung: Viktoriablau, Pappenheim-Unna. Die beiden folgenden Figuren aus einem sehr alten, tumorähnlichen Leprom der Haut zeigen dieses Verhalten der Bazillen zur Granoplasmawucherung bei stärkerer Vergröfserung.

In Figur 300 ist ein dichtgedrängtes Gemenge von gut färbbaren, nicht verschleimten Bazillen (*b*), gänzlich bazillenfreien Plasmazellen (*p*), Riesenglobi (*rg*) und kernarmen, enorm grofsen Riesenzellen (*rz*) vorhanden. Dafs die letzteren, die keinerlei Zeichen von Degeneration aufweisen, analog den Fremdkörper-Riesenzellen die Riesenglobi einfach umwachsen, geht daraus hervor, dafs viele der Riesenzellen den Globi nur einseitig, kappenartig aufsitzen (*k*). Die meisten Riesenzellen sind, abgesehen vom Einschlufs eines oder mehrerer Globi bazillenfrei; doch sind hier und da auch einzelne Bazillen, Gruppen und ganze Kulturen (*c*) solcher in ihr Protoplasma eingesprengt.

Figur 301. Färbung: Viktoriablau, Pappenheim-Unna. Dieses Bild ist demselben Lepratumor entnommen, aber einer Stelle, wo die Bazillen verschleimt, schlecht färbbar und gröfstenteils in Globuli (*gu*) umgewandelt sind. Zu den zahlreichen Plasmazellen (*p*) haben diese Bazillen und Globuli keine Beziehung. Jede der grofsen Riesenzellen (*rz*) enthält zum Teil ganz, zum Teil halb (rg^1) umwachsen einen Riesenglobus. Wo dieser ausgefallen ist, erscheinen sie ring- oder schalenförmig (*r*) gestaltet.

Auch bei diesen beiden Bildern spricht der Mangel jeder Beziehung zwischen Plasmazellen und verschleimten oder nicht verschleimten Bazillen einerseits, die Umgebung der Riesenglobi durch ein jeder Degeneration bares Protoplasma andrerseits mehr für eine Umwachsung der Bazillen durch das Protoplasma, als für eine Wucherung der Bazillen auf Kosten des Protoplasmas.

Figur 302. Färbung: Karbolfuchsin, polychrome Methylenblaulösung—Glycerinäthermischung. Bei dem Bilde Figur 298 der vorigen Tafel wurde schon darauf hingedeutet, dafs dort, wo die streifenförmige Invasion der Lymphspalten stockt und die zu Lymphseen erweiterten Lymphspalten sich mit losen Bazillenkugeln füllen, vielerwärts eine Reaktion des Endothels der Lymphspalte in Form einer Protoplasmawucherung erscheint (*pr*, Figur 298). Auch in diesem Bilde haben wir beide Prozesse nebeneinander und nur die Protoplasmawucherung in noch viel höherem Grade ausgebildet. Links sieht man das Ende einer streifenförmigen Bazillenwucherung in den Lymphspalten (*str*). An diese schliefst sich in der Mitte oben eine Anstauung loser Bazillen in Lymphseen, deren zellige Auskleidung zu wuchern beginnt (*p*). Weiter nach rechts und unten ist diese Protoplasmawucherung aber zu einem Grade gediehen, welcher in keinem Verhältnis mehr zu den hier spärlicher auftretenden Bazillen steht. *a*, *b*, *c*, *d* bezeichnen in dieser Reihenfolge gröfser werdende, syncytiumartige Protoplasmaklumpen, welche neben wenigen Kernen viele einzelne Bazillen und kleine Gruppen solcher einschliefsen.

LIII.

Die tinktorielle Veränderung beim Absterben der Bazillen.

Während die beiden vorhergehenden Tafeln in aufsteigender Linie progressive Veränderungen des Leprabazilleninfarktes einerseits, des Protoplasmas andererseits veranschaulichten, sind die beiden folgenden Tafeln den regressiven Veränderungen der Bazillen gewidmet. Eine genaue Kenntnis derselben verdanken wir erst der Viktoriablau—Safranin-Doppelfärbungsmethode.

Auf Tafel LIII habe ich Skizzen von den Durchschnitten sechs lepröser Knoten zusammengestellt, die zwei Patienten entnommen sind und in ihrer Reihenfolge (1 bis 6) noch einmal die Entwicklung des Leproms (Fig. 308) aus dem strangartigen Neuroleprid (Figg. 303—307) vor Augen führen. Man sehe zunächst sowohl von der Färbung des Leprainfarktes wie von der Bazillenform desselben (Schwärme, Streifen, Globi, Riesenglobi) ab und beginne mit der Betrachtung seiner Topographie.

In *Figur 303* hat man es mit ganz dünnen, den Blutgefäßen entsprechenden Strängen zu tun. Links im Bilde ist eine Haargruppe getroffen, deren Talgdrüsen (*ta*), wie immer, bazillenfrei sind, während die Stachelschicht des Haarbalges (*h*) von Bazillen durchsetzt ist.

In *Figur 304* sind die Stränge des Neuroleprids bedeutend dicker. An einem nach oben gabelig geteilten dicken Strange in der Mitte der Figur erkennt man besonders gut die Verästelung (*v*), eine Folge der Verästelung der zugrunde liegenden Blutgefäße. Mit zunehmender Erfüllung der Haut mit Bazillen hebt sich der bazillenfreie, subepitheliale Grenzstreifen (*sub*) deutlicher ab.

Figur 305 zeigt eine Zunahme des Bazilleninfarkts im Bereiche des Papillarkörpers (*p*), der fast kontinuierlich von verdickten Strängen eingenommen wird.

Figuren 306 und 307 lassen eine entsprechende Verdickung der Stränge in der mittleren Cutis erkennen, durch welche in noch höherem Grade der letzte Rest bazillenfreier Cutis schwindet.

Figur 308 zeigt die vollständige Infarcierung der Cutis in ihren Lymphspalten, mit Ausnahme des subepithelialen Streifens (*sub*).

Gehen wir nun dieselben Bilder in bezug auf ihre Bazillenformen durch, so ergibt sich ein absoluter Mangel jeder Regel. Das verhältnismäfsig junge Neuroleprid Figur 303 zeigt allerdings nur Bazillenschwärme mit Einstreuung weniger Globi (*g*) im unteren Teil der Cutis. In Figur 304 findet aber bereits ein allgemeines Anwachsen der spärlichen Bazillen zu Globi und zu Riesenglobi statt. Figur 305 zeigt fast nur Globi und Riesenglobi. Figuren 306 und 307 dagegen, obwohl es sich sicher um recht alte Neurolepride handelt, neben enorm grofsen Riesenglobi (*rg*) und mäfsig vielen Globi (*g*) eine bei weitem gröfsere Anzahl von einfachen Bazillen in Schwärmen und Streifen. Figur 308 endlich, wo die Infarcierung mit Bazillen den höchsten Grad erreicht, finden sich nur Globi (*g*) und Streifen (*s*) nnd gar keine Riesenglobi vor.

Es geht hieraus mit Deutlichkeit hervor, dafs der mehr oder minder grofse Zusammenschlufs der Bazillen zu Verbänden lockerer (Bündel, Streifen, Schwärme) oder festerer (Globi, Riesenglobi) Art viel weniger vom Alter der Knoten und ihrer Wachstumstendenz, als von individuellen Strukturverschiedenheiten der Haut abhängt. Unter diesen kommt neben dem Widerstande und der Ausdehnungsfähigkeit des Kollagens in physikalischer Beziehung gewifs auch sein individuelles, chemisches Verhalten in Betracht, seine mehr oder minder guten Eigenschaften als Nährboden des Bacillus.

Wenden wir uns nun schliefslich dem tinktoriellen Verhalten der Bazillen zu, so frappiert auch hier eine durchgehende Regellosigkeit. Das jüngste Neuroleprid, Figur 303, zeigt nur lebende,[14] d. h. viktoriablaue Bazillen, obwohl die obengenannte Doppelfärbung angewandt wurde, wie man aus der roten Färbung der Hornschicht und des Haarschaftes ersieht. Die älteren Neurolepride, Figuren 304 und 305, lassen aber schon ein ebenso durchgehendes Abgestorbensein aller Bazillen erkennen, indem dieselben alle (Bazillen, Globi und Riesenglobi) durchweg Safranin angenommen und nirgends diejenige Komponente des Bazillenleibes bewahrt haben, welche das Viktoriablau — der Kontrastfärbung mit Safranin zum Trotze — festhält. Die drei älteren Knoten (Figg. 306, 307, 308) hinwiederum zeigen einen unregelmäfsigen Wechsel von viktoriablauen und safraninfarbenen Bazillen. Auch ist die Farbe der abgestorbenen Bazillen hier mehr schokoladenbraun und braunrot als in Figuren 304 und 305, da noch eine Spur der Viktoriablau liebenden Komponente in ihnen zurückgeblieben ist.

Auch das Absterben der Bazillen in der Haut ist mithin durchaus

[14] D. h. lebend in Alkohol gebrachte.

nicht einfach proportional dem Alter der Knoten und der Bazillenmenge in denselben. Die Ursachen dieses unregelmäfsigen Absterbens sind, soweit nicht medikamentöse Einflüsse in Betracht kommen, noch unaufgeklärt. In den vorliegenden Bildern kamen nur solche Knoten in Betracht, die, äufserlich wenigstens, vorher nicht behandelt waren. Übrigens ist der spontane, langsame Rückgang von Lepraknoten eine allbekannte Tatsache. Weniger bekannt ist, dafs auch solche Knoten, die klinisch nichts von regressiven Veränderungen erkennen lassen, mehr oder minder von abgestorbenen Bazillen erfüllt sein können.

LIV.

Das Absterben der Bazillen durch Verschleimung. Globuli und sog. Leprazellen.

Die regressive Entwicklung der Bazillen ist bekanntlich nicht allein auf die schon geschilderte chemische Veränderung beschränkt, die in der Aufgabe der Viktoriablaufärbung und Annahme der metachromatischen Safraninfärbung bei Anwendung der betreffenden Doppelfärbung zum Ausdruck gelangt. Wir haben schon bei der Schilderung der Globi und noch mehr der Riesenglobi (Tafel XLVIII, Figg. 260 und 261) gesehen, dafs ein Teil der Bazillen von vornherein anschwillt, glasig, unfärbbar wird und dann eine für sich bestehende oder die intakt gebliebenen Bazillen entweder einhüllende oder auseinander treibende, schleimige Masse bildet, die Gloea. Sowohl die safraningelben Bazillenklumpen wie die unfärbbare Gloea stellen leblose Bazillenprodukte dar. Die Tafel LIV ist der Darstellung derjenigen Bilder gewidmet, welche durch die schleimige Degeneration allein und ihr Zusammenwirken mit der Safraninophilie degenerierender Bazillen im Gewebe entstehen.

Figur 309. Färbung: Viktoriablau, Pappenheim-Unna. Dieses Bild illustriert den wichtigen Moment der Reembolisation eines Hautbezirkes. Der Schnitt hat ein stark erweitertes, oberflächliches Kapillarsystem so glücklich getroffen, dafs fast alle Kapillaren im Längsschnitt zu sehen sind. Dadurch ist gleichzeitig eine frische Embolie dieses Hautbezirkes mit Leprabazillen in ihrer ganzen Ausdehnung aufgedeckt. Die Bazillen erfüllen zum Teil das Lumen der Kapillaren vollständig in Form obturierender Thromben (*t*), teils bedecken sie die Wandungen einzeln und in Gruppen. Die nächstliegende Annahme, dafs es sich um den Anfang eines Neuroleprids handelt, wird aber hinfällig, wenn man sein Augenmerk auf die Umgebung der Kapillaren richtet und daselbst fast überall wohlausgebildete Plasmazellen (*p*) erblickt. Die Ausbildung von Plasmazellen ist bei der Lepra kein Frühsymptom; sie ist auch hier das Zeichen, dafs dieser Embolie schon vor längerer Zeit eine andere vorhergegangen ist, und diese

Auffassung findet ihre Bestätigung in dem Vorhandensein einer Anzahl verschleimter und abgestorbener Bazillenherde (*gl*) in der Umgebung der Kapillaren. Dieselben bestehen aus schwach gefärbten oder ganz ungefärbten rundlichen Klumpen mit auf- und angelagerten blaugefärbten, strichförmigen Bazillen und punktförmigen Bazillenresten. Das Vorkommen dieser verschleimten Bazillenreste ist stets das sicherste Zeichen einer älteren leprösen Invasion. Sehr viele klinisch als frische Embolien imponierende Knötchen stellen sich bei der Exzision als solche Reembolisationen älterer Herde heraus.

Interessant und für die allgemeine Pathologie der Lepra wichtig ist in diesem Bilde der Umstand, dafs trotz der frischen Embolisation aufser einer starken Gefäfserweiterung und einem leichten Ödem des Gewebes keinerlei Zeichen Cohnheimscher Entzündung, vor allem keine lokale Leukocytose vorhanden ist.

Figur 310. Färbung: Viktoriablau, Pappenheim-Unna. Das Bild eines älteren Neuroleprids, welches schon bei der hier vorliegenden schwachen Vergröfserung durch seine eigentümlichen Bazillenherde auffällt. Dieselben sind aus hellen, blaugeränderten, kugligen Klümpchen: aus Globuli (*gu*) zusammengesetzt, die in ihrer Gesamtheit ein froschlaichartiges Aussehen besitzen. Es handelt sich hierbei um die in reiner Form nicht gerade häufig vorkommende Degeneration durch Verschleimung jener losen, kugligen Bazillenhaufen, die wir als eine Begleiterscheinung der einfachen Bazillenwucherung auf Tafel 51, Figg. 295 und 298 kennen gelernt haben. Diese reinen Globulibilder haben ein besonderes Interesse, da sie es sind, auf die sich heute noch der Hauptsache nach die Annahme bezieht, dafs die Bazillen aufser in den Lymphspalten auch im Protoplasma der Zellen vegetieren, indem sie in diesem eine „vakuoläre Degeneration“ hervorrufen sollen. Um was es sich wirklich handelt, wird bei stärkerer Vergröfserung einzelner Abschnitte dieser Globuliherde klar, wie ein solcher in

Figur 311 wiedergegeben ist. (Färbung: Viktoriablau, Pappenheim-Unna.) Es ist ein Teil des mit *gu'* in Figur 310 bezeichneten, aus Globuli bestehenden Herdes. Er ist ausgewählt, weil er isoliert und in ziemlich kernarmer Umgebung liegt, da man natürlich über eventuelle Beziehungen der Kerne zu den Globuli dort am besten zu einer Entscheidung kommt, wo überhaupt nur wenige Kerne vorhanden sind. Wenn nun auch einzelne der Kerne (*k*) hier derart von Globuli umgeben sind, dafs man sie zusammen mit denselben für Zellen, sogenannte „Leprazellen“, halten könnte, so macht doch im übrigen der Bazillenherd durch den relativen Mangel an Kernen und seine regellose Ausbreitung, unabhängig von den wenigen vorhandenen Kernen es höchst wahrscheinlich, dafs es sich auch bei den übrigen Kernen nur um eine Juxtaposition handelt.

Ausschlaggebend ist natürlich in diesem Falle der vollständige Mangel von pyroninroten Protoplasmaresten (uormalen uud pathologisch veränderten) an und um die Globuli bei sonst guter Protoplasmafärbung, wie die hier liegenden Plasmazellen (*p*) zeigen.

Figur 312. Färbung: Karbolfuchsin, pol. Methylenblaulösung. Um nicht einseitig dieses Resultat nur auf eine Färbung zu stützen, geben die Figuren 312 und 313 bei schwacher und starker Vergrößerung dieselbe Globulidegeneration der Bazillen bei der Karbolfuchsin—pol. Methylenblaufärbung wieder. Es ist dazu ein Schnitt aus dem Ohrläppchen genommen. Man sieht bei schwacher Vergrößerung fünf Querschnitte von Haarbälgen (*ha*), deren vier von einem dichten Krauz von kleinen leprösen Herden umgeben sind. Dieselben haben, eingelassen in das Lymphspaltensystem, das die Haarbälge umkreist, fast alle eine spindelförmige Gestalt. Bei × ist ein relativ kernarmer Herd, der zur vergrößerten Darstellung in

Figur 313 gewählt wurde. Die vermeintlichen „Leprazellen" stellen sich als Ausgüsse der Lymphspalten mit Globuli dar, ohne oder mit Kontakt nackter Kerne und ohne jeden Rest wirklichen Protoplasmas, der als Hinweis auf das frühere Vorhandensein von „Leprazellen" an den betreffenden Stellen dienen könnte. Zur besseren Vergleichung gebe ich daneben in

Figur 314 einen Abschnitt aus der Figur 2 in Schäffers Arbeit über die Visceralerkrankungen der Leprösen (Lepra, Bibliotheca internationalis, Vol. I, Fasc. 1 und 2, 1900) wieder, der ebenfalls einen Schnitt aus einem Ohrleprom darstellt und welche Schäffer mit den Worten beschreibt: „Das ganze Gesichtsfeld ist erfüllt von dicht an einander liegenden, scharf umgrenzten Gebilden, die aus einer schaumigen, hellblau gefärbten Masse bestehen und meist einzelne oder in Gruppen gelagerte Bazillen beherbergen; fast stets enthalten sie einen oder mehrere Kerne, die entsprechend den anstoßenden Vakuolen ausgebuchtet, wie angenagt erscheinen." In der weiteren Beschreibung legt Schäffer Wert auf die Einbuchtung der Kerne, die für eine intrazelluläre Lagerung der Bazillen sprechen soll. Nach meiner Auffassung spricht eine fazettenförmige Einbuchtung des Kernes nur für eine äußere Druckwirkung auf denselben durch kuglige, sich vergrößernde Körper innerhalb eines geschlossenen Raumes, hier der Lymphspalte. Ganz ähnliche Fazetten zeigen die Kerne zwischen den Fettkugeln der Talgdrüsenzellen und den Hyalinkörpern der hyalin degenerierenden Zellen. In allen diesen Fällen handelt es sich nur um eine mechanische Einwirkung auf den atrophischen Kern; es findet weder eine Degeneration noch ein wirklicher Zerfall des Kernes statt, wie denn den hier beschriebenen Degenerationsformen der Bazillen (Safraniuophilie und Verschleimung) auch keine äquivalenten Degenerationen des hypertrophierten Protoplasmas gegenüberstehen.

Figur 315. Doppelfärbung der Bazillen mittelst der Viktoriablau—Safranin-Methode. Die Figur stellt einen Teil eines Nachbarschnittes von Figur 310 dar. Die Doppelfärbung gibt uns bei starker Vergrößerung darüber Aufschluß, wie viele von den Bazillen, die neben den Globuli noch erhalten blieben, safraninophil entartet sind. Man bemerkt, daß die gelben Bazillen ganz unregelmäßig, bald einzeln, bald gruppenweise von den an Zahl viel geringeren, normalen viktoriablauen Bazillen unterbrochen werden und daß es sich zum größten Teile gar nicht um vollständig blaue Bazillen handelt, sondern um gelbe Bazillen mit blauen Körnern, also um doppelgefärbte, gelb-blaue Coccothrixformen (vergl. Tafel 48, Figur 273).

Figur 316. Doppelfärbung der Bazillen mittelst der Viktoriablau—Safranin-Methode. Die rechte Kante dieses Bildes nimmt der bazillenlose subepitheliale Grenzstreifen (*sub*) ein, in welchem ein größerer Lymphsee (*l*) enthalten ist. Die lepröse Infiltration besteht zum größten Teile aus safraningelb gefärbten Globi (*g*) und relativ wenigen einzelnen, meist viktoriablau gefärbten Bazillen (*b*). Mitten durch das Infiltrat zieht in horizontaler Richtung und S förmiger Krümmung ein arterielles Blutgefäß (*a*, *a*, *a*), an dessen Wandungen, zum Teil den Endotelkernen anliegend, eine Anzahl von Bazillenhaufen haften. Diese intravaskulären Bazillenhaufen sind ohne Ausnahme viktoriablau gefärbt, wie das für die innerhalb der Blutgefäße liegenden Bazillen auch dann die Regel ist, wenn fast alle Bazillen im Gewebe beim Absterben schon die gelbe Safraninfarbe angenommen haben. Entweder verhindert der Kontakt mit dem Blute die Safraninophilie der Bazillen oder dieselben werden vom Blute fortgespült, während die normalen Bazillen an den Gefäßswandungen haften bleiben.

LV.

Besondere Fälle.

Auf dieser letzten Tafel habe ich Bilder von verschiedenartigem Interesse vereinigt, die sich dem Gange der progressiven und regressiven Entwicklung, wie ihn die letzten Tafeln schildern, nicht gut einordnen liefsen.

Figur 317 gibt ein gutes Übersichtsbild über ein mittelschweres Neuroleprid von jahrelangem, unverändertem Bestande (klinisch: figuriertes, papulös erhabenes Erythem). Es weist bei den gewöhnlichen einfachen Färbungen mit Karbolfuchsin oder Viktoriablau keine Bazillen auf; ein solcher Fall galt daher früher für ein bazillenloses Neuroleprid, für die angioneurotische Grundlage eines Neuroleprids mit einem Bazillengehalt lediglich in dem dazugehörigen Nervenstamme (daher der Name: Neuroleprid). Die neue Doppelfärbung (Viktoriablau—Safranin-Methode) läfst jedoch hier und in ähnlichen Fällen einige wenige, verschleimte Haufen mit safraningelben, abgestorbenen Bazillen in dem entzündlichen Infiltrat der Haut erkennen. Die Haut war also in einer früheren Periode der Krankheit bazillenhaltig, möglicherweise sogar bazillenreich und hat vielleicht mehr als einmal Bazillenembolien durchgemacht. Ihr strangförmiges Infiltrat ist daher am einfachsten als die Folge solcher Bazillenembolien aufzufassen, von denen tatsächlich noch unscheinbare Reste nachweisbar sind. Dieser Fall ist ein Typus jener gar nicht seltenen Fälle von maculo-anästhetischer Lepra, bei denen die genaueste Untersuchung keine Bazillen (mit den gewöhnlichen Methoden) aufweist. Die früher bestehenden Schwierigkeiten sind hiermit beseitigt. Wir haben nicht mehr nötig, die erheblichen zelligen Infiltrate der Haut, das strangförmige Granulom, auf die blofse Anwesenheit von Bazillen in den zugehörigen subcutanen Nervenstämmen zu beziehen. Wir müssen stets mit der Möglichkeit eines völligen und sogar wiederholten Bazillentodes in der Haut und dem Erhaltenbleiben des durch die Bazillen verursachten zelligen Infiltrats rechnen.

Erheblich ist das Infiltrat in dem vorliegenden Falle (Färbung: Pappenheim-Unna) allerdings und steht mit der Abwesenheit aktiver Bazillen in schreiendem Widerspruch. Die Gefäfsstränge, welche schräg die Cutis durchsetzen, vereinigen sich in der Höhe der Papillarblutbahn zu einer horizontalen Platte; alle sind mit Plasmazellen (*p*) reichlich durchsetzt. Man beachte das Freibleiben der glatten Muskeln (*m*) mitten im dichtesten Infiltrat und die eigentümlich asymmetrische Ausbildung der Gefäfsstränge, die gewöhnlich an einer Seite schärfer begrenzt sind (*gr*) als an der anderen. Diese die Lepra charakterisierende Ausbildung der Gefäfsstränge bewirkt, dafs dieselben fafst nie gleichmäfsig cylindrisch sind, sondern sich nach der Seite des geringeren Gewebswiderstandes weiter ausbreiten. Wo sich die Gefäfse gabeln, verbreitet sich beispielsweise die Zellinfiltration hauptsächlich im Winkel (schwimmhautähnlich), so bei *w*.

Figur 318. Färbung: Viktoriablau, Pappenheim-Unna. Dieses Bild stellt den häufigen Fall dar, dafs ein bazillenloses Neuroleprid der eigentlichen Cutis (*n*) mit einem bazillenreichen Leprom der Subcutis (*l*) kombiniert ist. Eine tiefe Exzision ergibt in solchen Fällen ein vollständig anderes Bild als eine oberflächliche. Im vorliegenden Fall kapselt sich das subcutane Leprom sogar deutlich von der Cutis durch dichteres Bindegewebe ab. Oft aber ist der Übergang ganz allmählich, indem die leprösen Gefäfsstränge vom Bereiche des tiefen Gefäfsplexus an zu einem von spärlichen Fettläppchen durchschnittenen, diffusen, bazillenreichen Infiltrat zusammenfliefsen.

Figur 319. Färbung: Viktoriablau, Pappenheim-Unna. Nicht immer bilden sich die Leprome durch allmähliche Konfluenz von leprösen Gefäfssträngen. In seltenen Fällen bildet sich in der Cutis ein feines Netz spongioplastischer Natur, wie in Figg. 292 und 293, Taf. 50, aber unabhängig von präexistierenden Gefäfssträngen. Ich habe diese Bildung von Lepromen bisher nur in Primäraffekten der Lepra gesehen. Auch das vorliegende Bild stammt aus einem talergrofsen Infiltrat des Unterschenkels, welches aus klinischen Gründen als Primäraffekt anzusehen war. Vielleicht ist daher diese Netzbildung des Leproms für den Primäraffekt charakteristisch, für die Entstehung auf nichtembolischem Wege durch äufsere Infektion. Das Infiltrat ist nur mäfsig bazillenreich.

Figur 320. Färbung: Viktoriablau—Safranin-Doppelfärbung; Pyronin. Das wesentliche Interesse dieses Bildes knüpft sich an zwei Momente, einerseits an den bei der Lepra ungemein seltenen Vorgang der Cohnheim-schen Auswanderung, andererseits an einen sehr ausgedehnten Herd abgestorbener Bazillen.

Was die erstere betrifft, so kommt eine solche wohl nur bei Komplikationen mit medikamentöser oder traumatischer Eiterung vor; die lepröse Invasion an und für sich bedingt sie nicht. Man sieht in Figur 320 bei

× eine erweiterte venöse Kapillare, mit Randstellung der Leukocyten, aus der die Auswanderung in vollem Gange ist. Um den Vorgang besser sichtbar zu machen, ist dieses Gefäfs links neben der Figur noch einmal bei stärkerer Vergröfserung abgebildet; man sieht hier die einzelnen Leukocyten deutlich in dem Gefäfse und um dasselbe. Aufser dieser Leukocytose zeigt der Schnitt mäfsige Zellinfiltrate, in der Mitte oben einen intakten Haarbalg, rechts unten intakte glatte Muskeln (*m*) und Knäueldrüsen (*kn*) und nirgends normale Bazillen. In der Mitte unterhalb des Haarbalges erblickt man dagegen einen durch Safranin metachromatisch gelb gefärbten, grofsen Herd abgestorbener Bazillen. Derselbe enthält neben drei gröfseren gelben Globi eine grofse Anzahl gelber Bazillen, die in eine sehr ausgedehnte ungefärbte Gloeamasse eingebettet sind. In den Organen, welche diese Bazillenmasse umgeben (Haarbalg, Muskeln, Knäueldrüsen), sind keine abgestorbenen Bazillen zu finden.

Auch mit den abgestorbenen Bazillenmassen hat die Leukocytenemigration nichts zu tun; denn weder beherbergen die Leukocyten abgestorbene Bazillen, noch dringen sie in den Herd ein, noch umlagern sie denselben. Sie sind vielmehr unregelmäfsig in der ganzen Haut zerstreut. Also gibt der hier ausnahmsweise vorkommende Fall von Cohnheimscher Emigration auch in bezug auf Phagocytose ein negatives Ergebnis. Die Leukocyten ignorieren selbst hier die Leprabazillen, wo diese sichtlich dem Zerfall und der Auflösung entgegengehen.

Fig. 255.

Fig. 256.

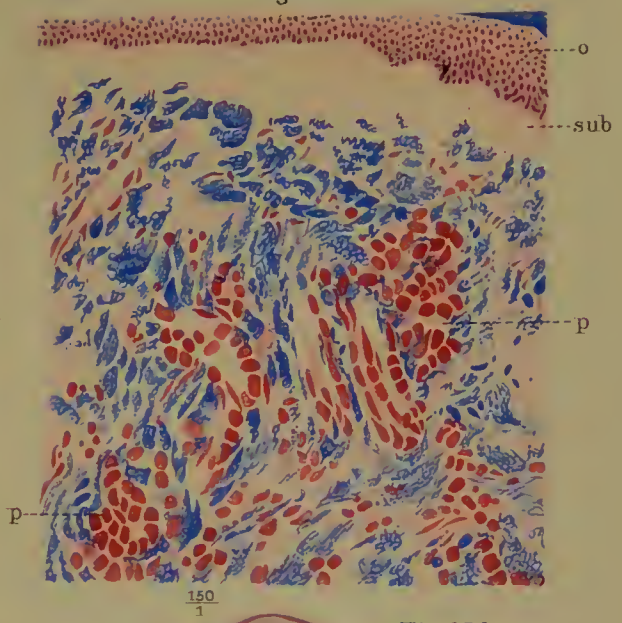

Fig. 257.



Fig. 258.



Leprom. Uebersichtsbilder.

Käte Schlick.

Leopold Voss

Lith. Anst. Julius Bernhardt Leipz.

Fig. 259.



Fig. 260.



Fig. 261.

Fig. 262.

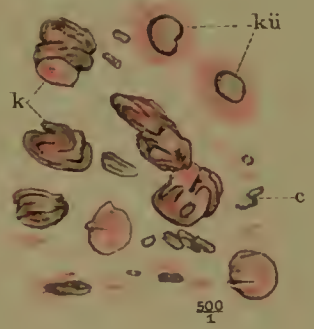

Fig. 263.

Fig. 265.

Fig. 267.

Fig. 264.



Fig. 266

Fig. 268.



Fig. 269.

Fig. 271.

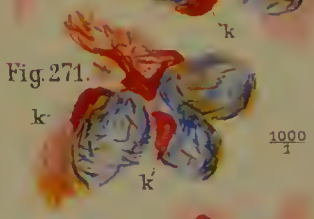

Fig. 272.

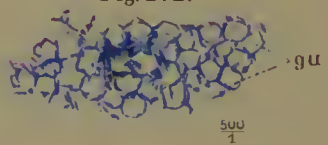

Fig. 270.



Fig. 273.



Fig. 274

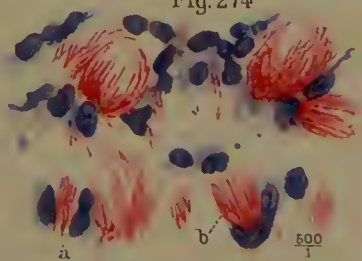

Fig. 275.

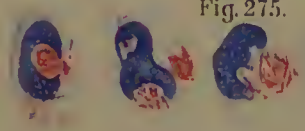

Fig. 276.



Fig. 277.



Die Lepraorganismen.

Julie Jäger

Leopold Voss

Lith. Anst. Julius Klinkhardt, Leipzig

Fig. 278.

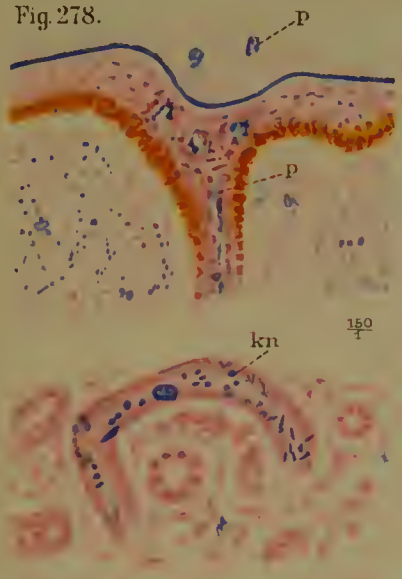

Fig. 279.

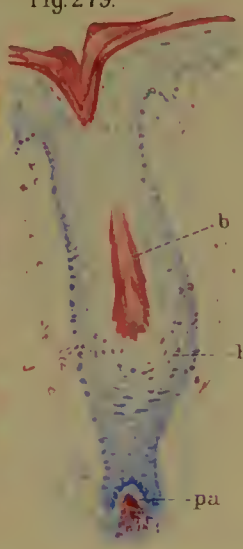

Fig. 280.



Fig. 281.

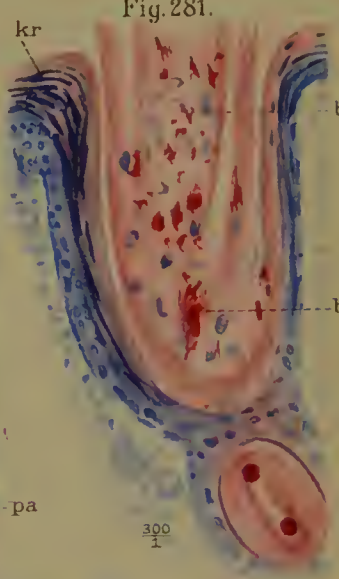

Fig. 282.

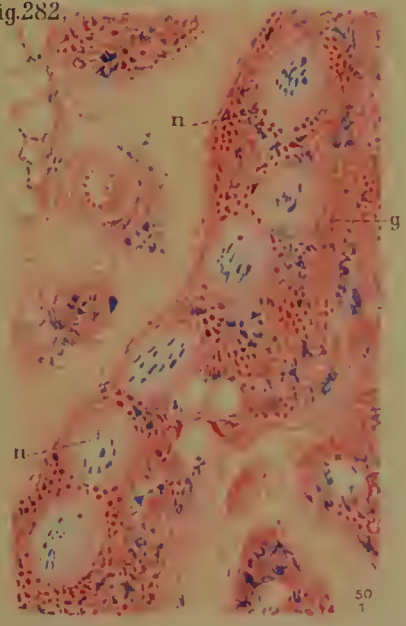

Fig. 283.

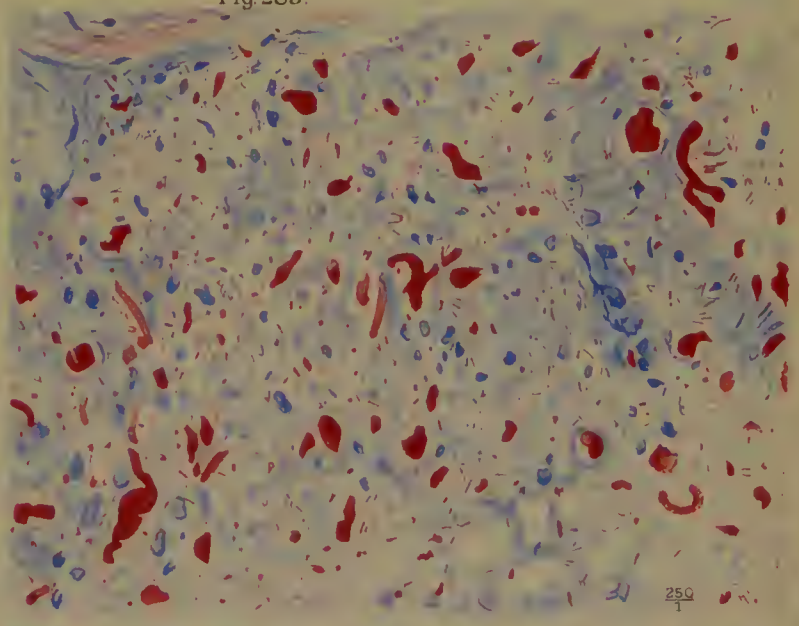

Fig. 284.

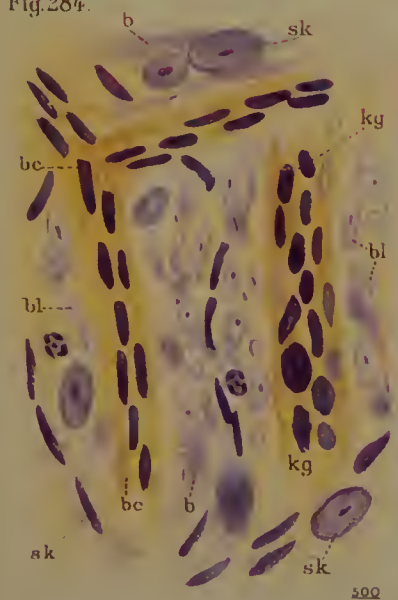

Fig. 285.

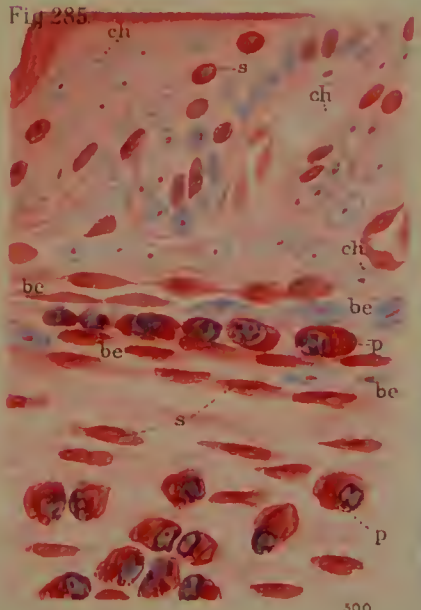

Fig. 286.

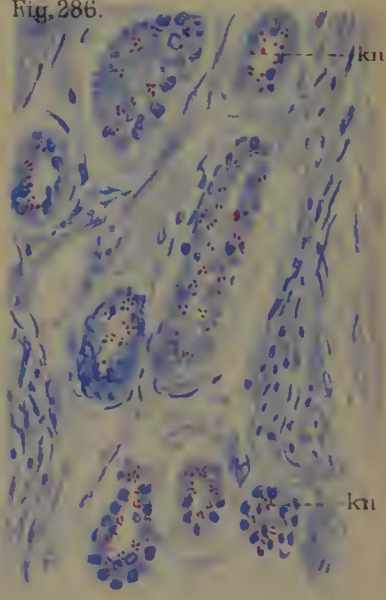

Knäueldrüsen, Haare, Nerven, Lymphgefässe.
Saure u. chromatoliptische Kerne.

Julie Jäger.

Lith. Anst. Julius Klinkhardt, Leipzig.

Verlag v. Leopold Voss in Hamburg und Leipzig.

Fig. 287.

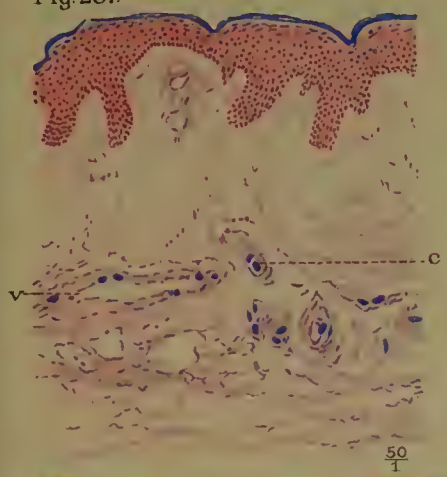

Fig. 288.

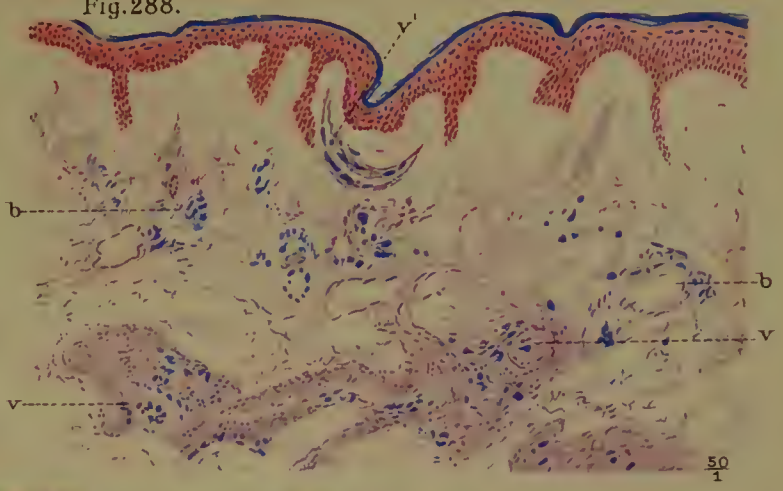

Fig. 289.

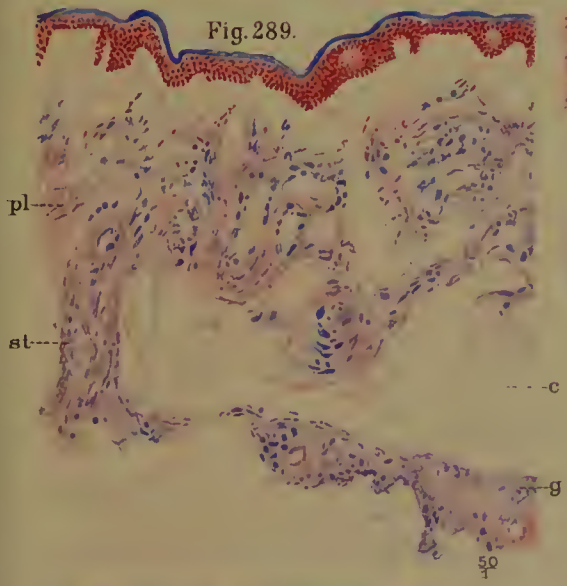

Fig. 290.

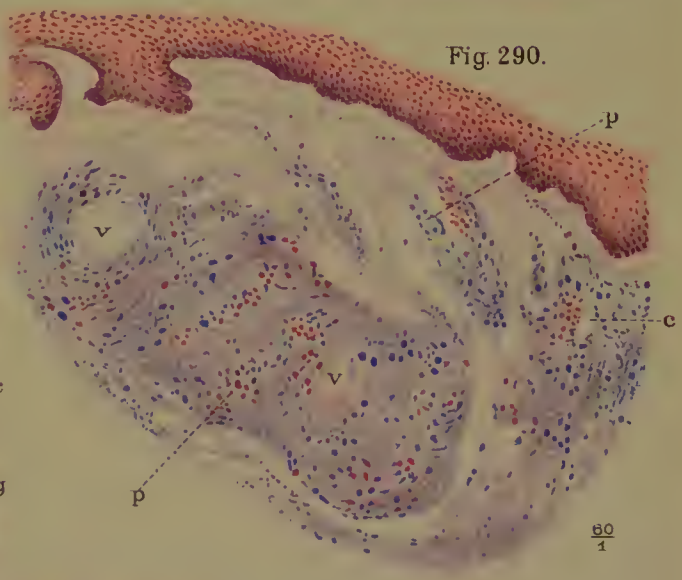

Fig. 291.

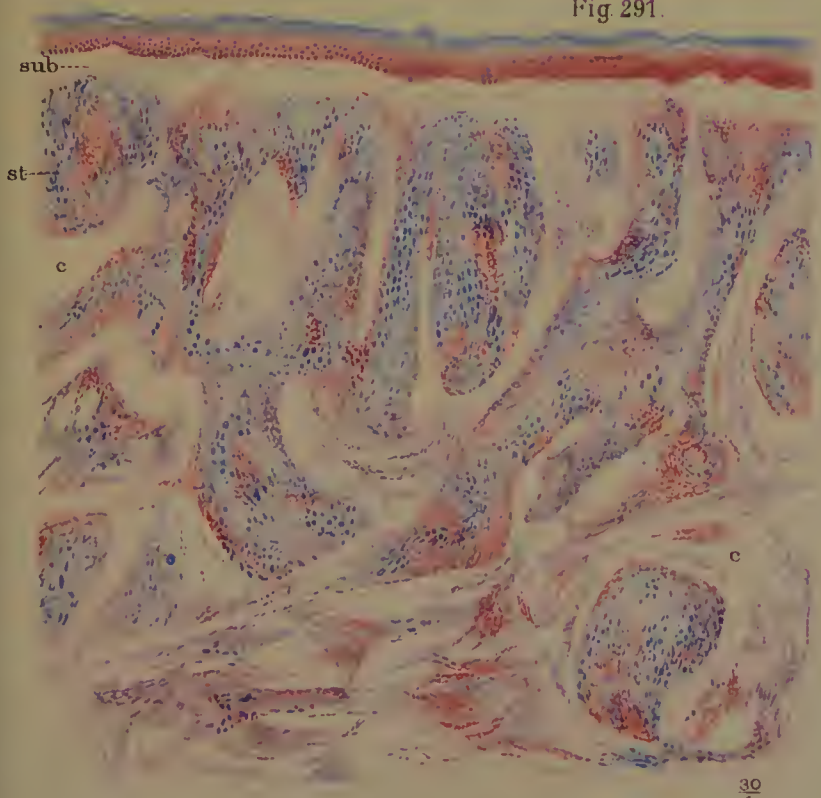

Fig. 292.

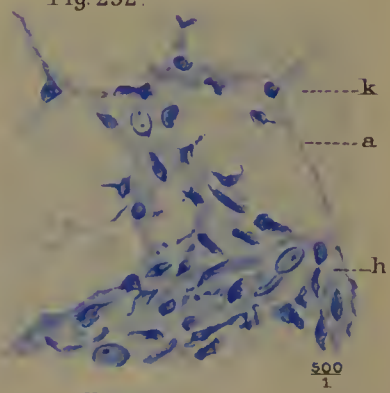

Fig. 293.

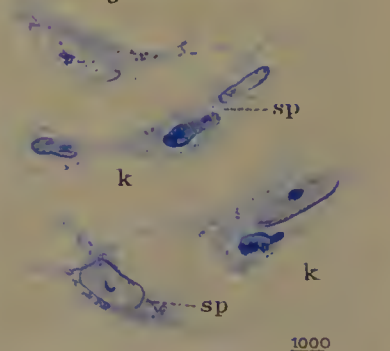

Entwicklung des Neuroloprids.

Käte Schlick.

Fig. 294.

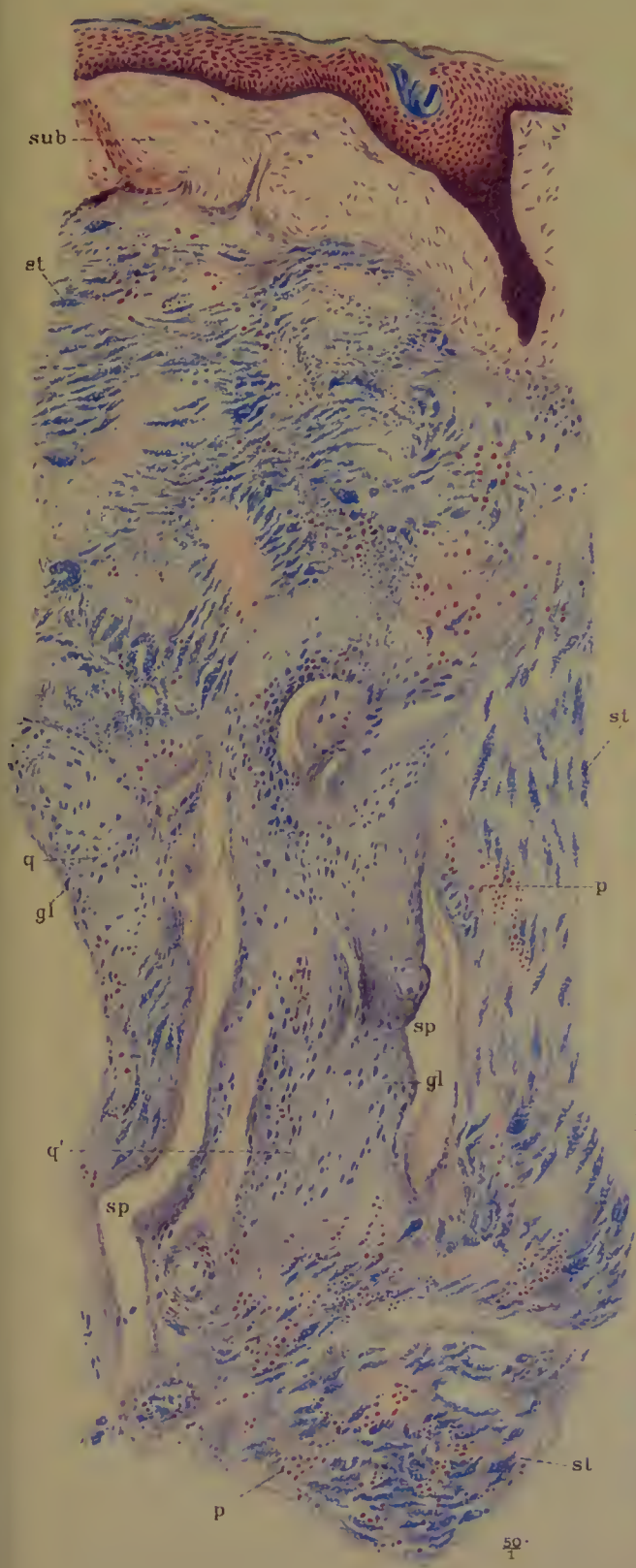

Fig. 295.

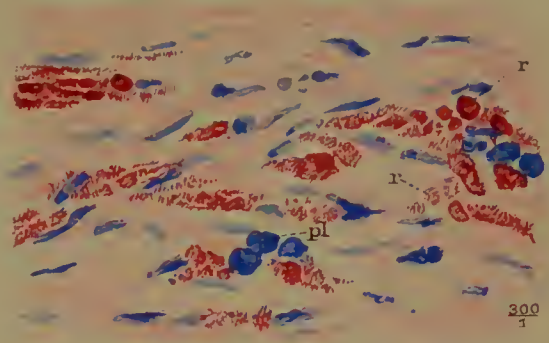

Fig. 296.

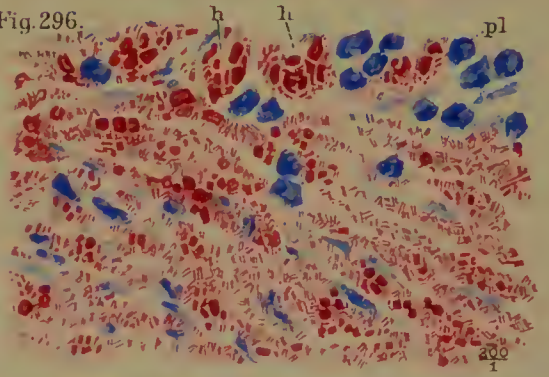

Fig. 297.



Fig. 298.

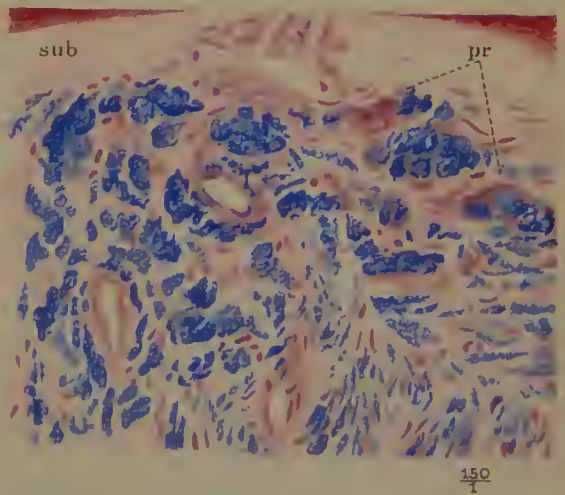

Bacillärer Lymphspaltenin farct der Haut.

Käte Schlick.

Verlag v. Leopold Voss in Hamburg und Leipzig

Lith. Anst. Julius Klinkhardt Leipzig

Fig. 299.

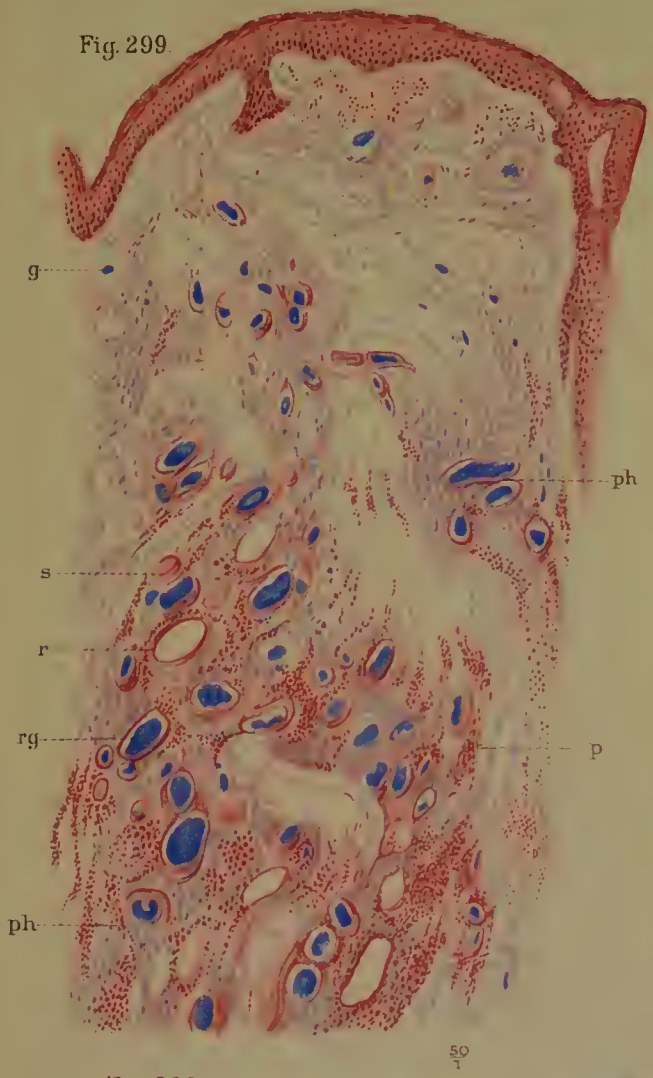

Fig. 300.

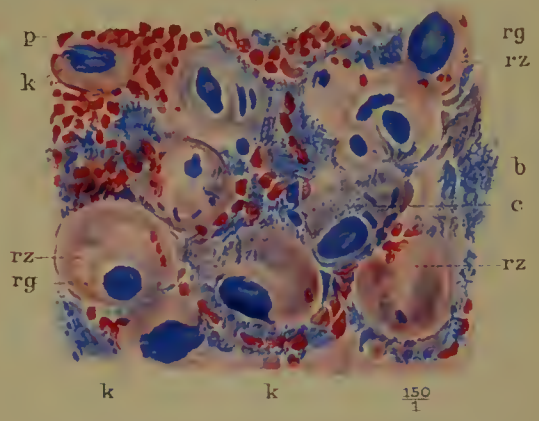

Fig. 301.

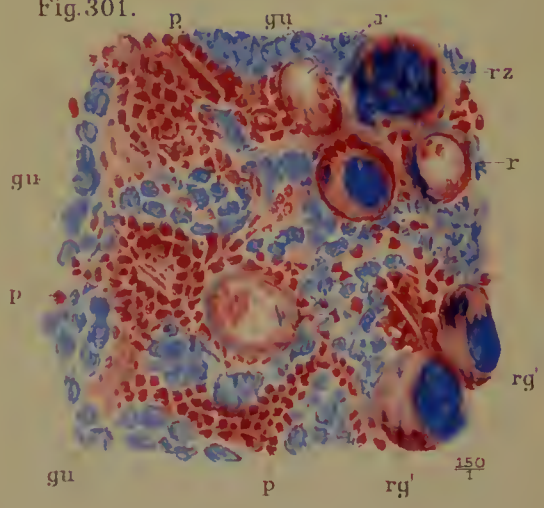

Fig. 302.

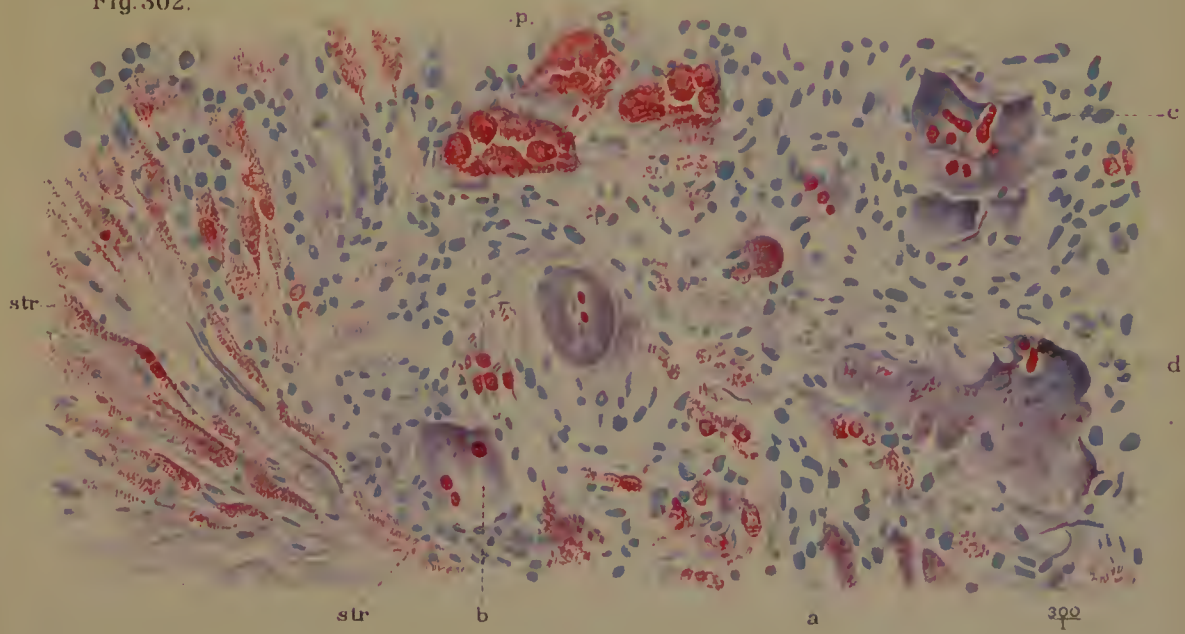

Käte Schlick.

Riesenglobi u. Riesenzellen.

Lith. Anst. Julius Klinkhardt Leipzig

Leopold Voss in Hamburg und Leipzig

Fig. 303.

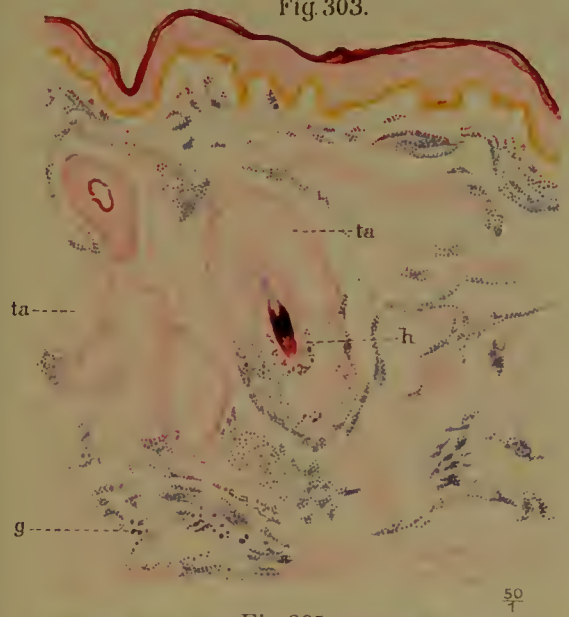

Fig. 304.

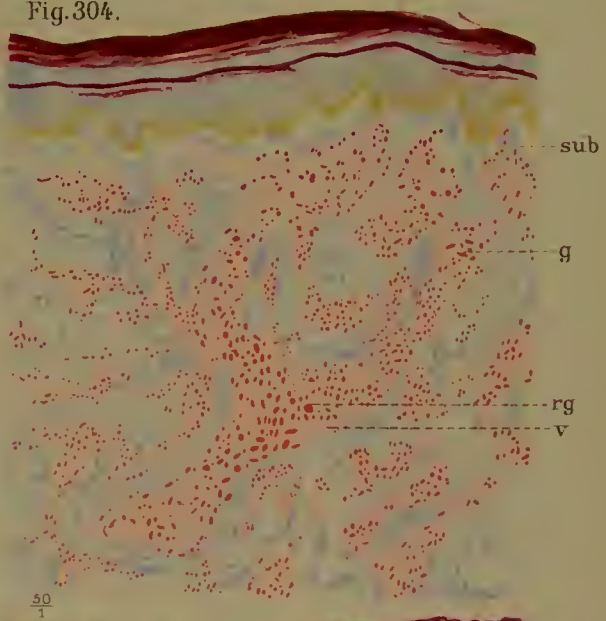

Fig. 305.

Fig. 306.

Fig. 307.

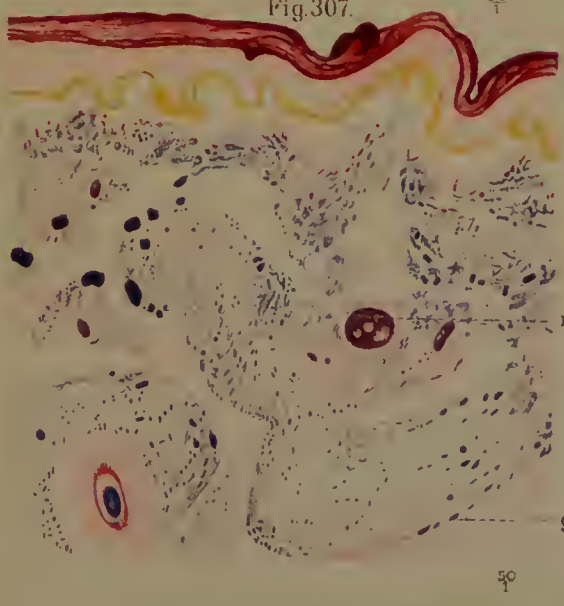

Fig. 308.

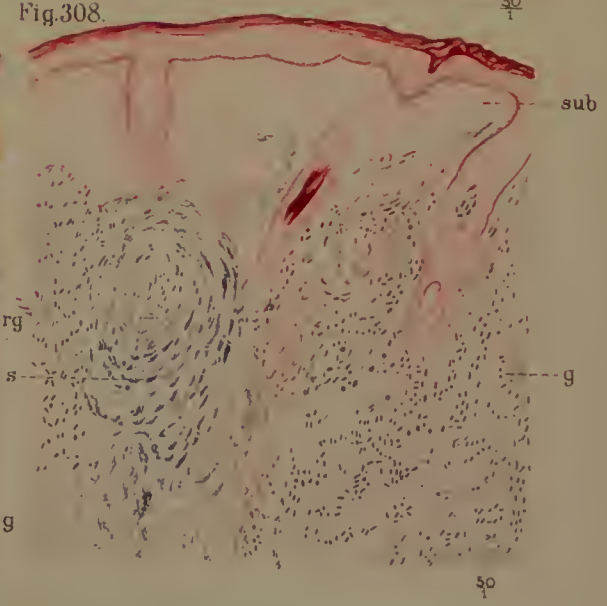

Die tinctorielle Veränderung der Bacillen bei ihrem Absterben

Käte Schlick.

Leopold Voss

Fig.309.

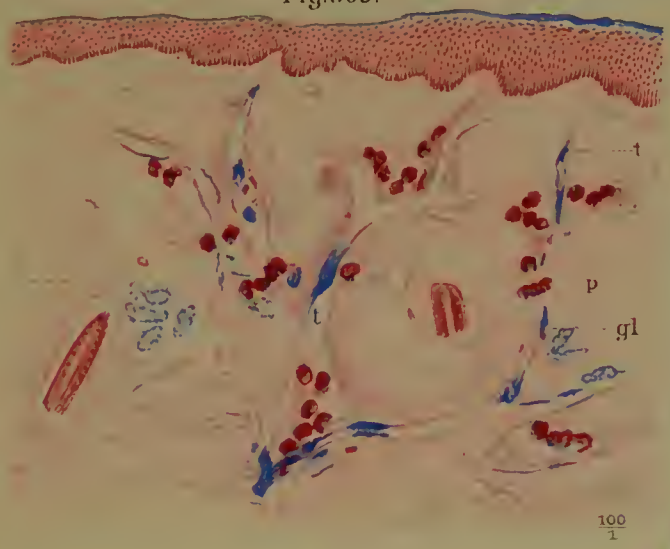

Fig.312.

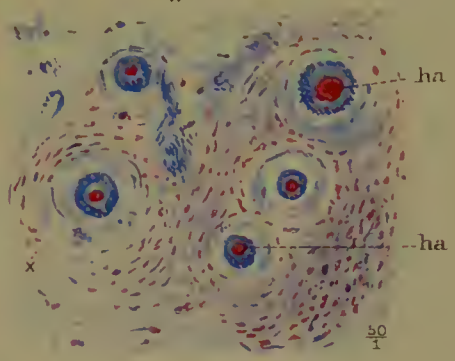

Fig.313.

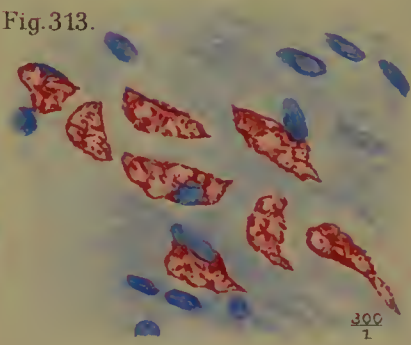

Fig.310.

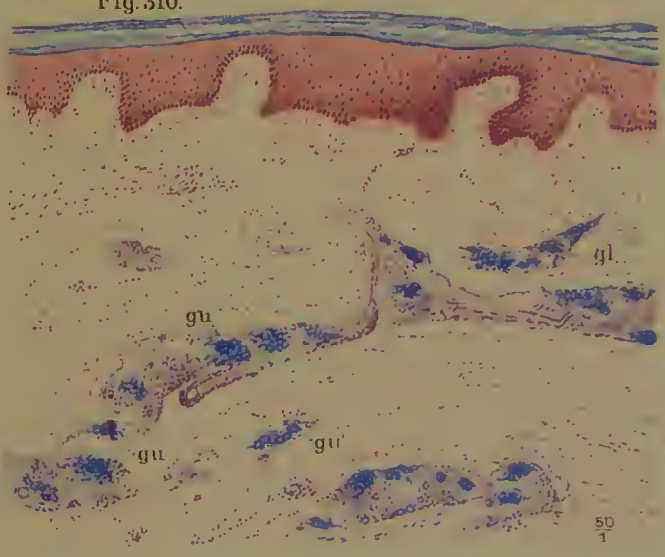

Fig.311.

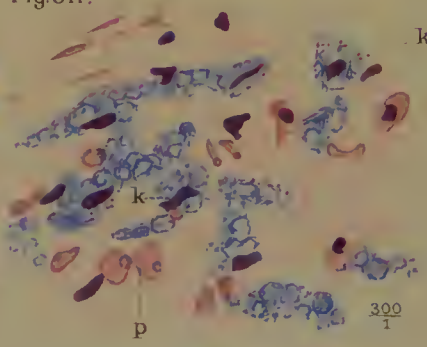

Fig.316.

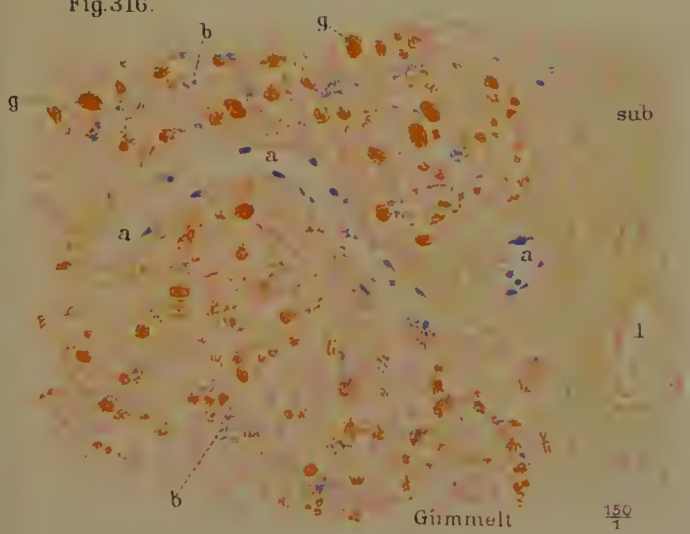

Fig.314.

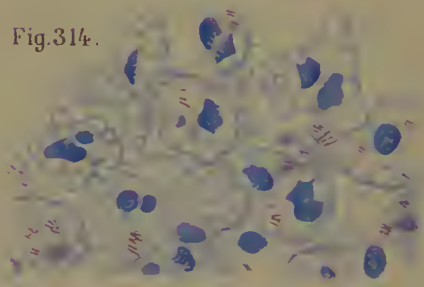

Fig.315.

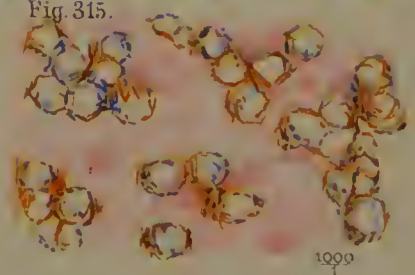

Die Verschleimung der Bacillen, Globuli u. „Leprazellen"

Käte Schlick.

Leopold Voss

Ges. Arch. Julius Klinkhardt

Fig. 317.

Fig. 318.

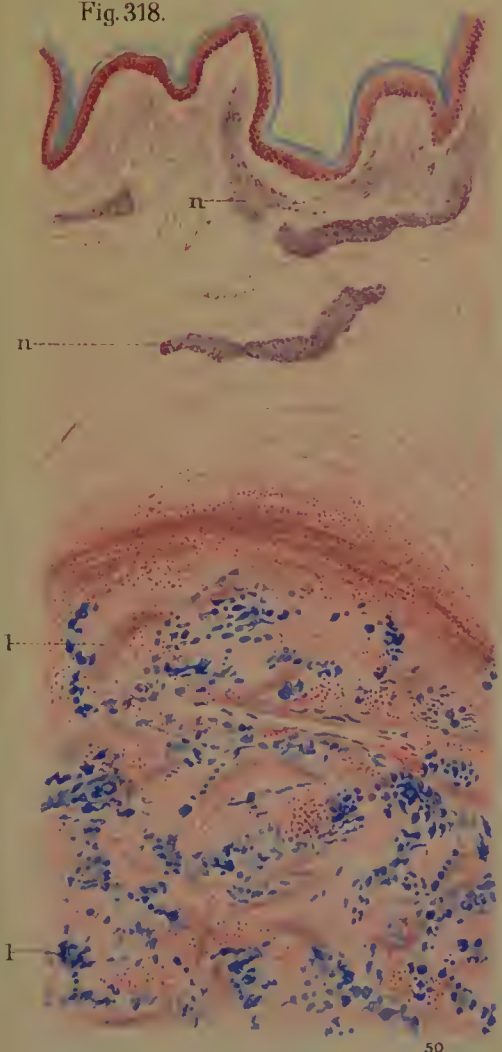

Fig. 319.

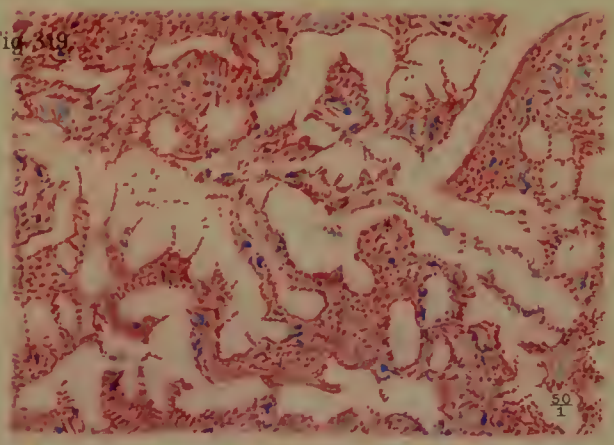

Fig. 320.

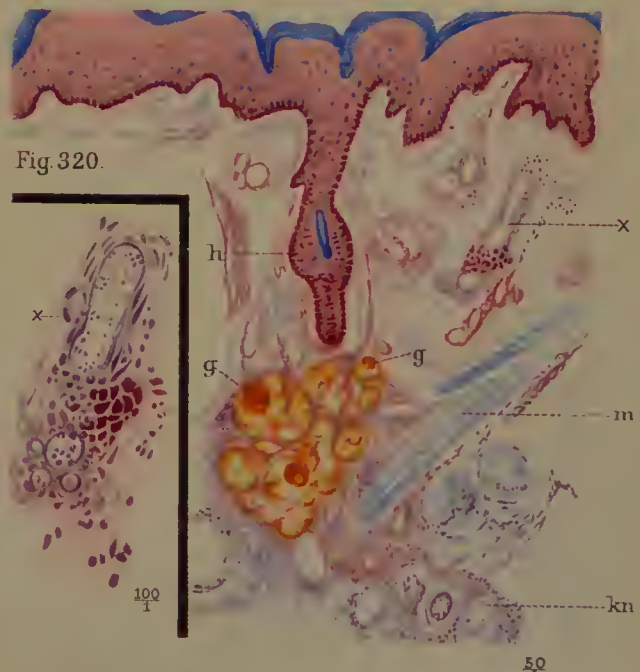

Das bacillenfreie Neuroloprid. Dasselbe mit subcutanem Leprom. Netzförmiges Wachstum des Leproms. Cohnheim'sche Entzündung.